30106 004092580

The University Library
Leeds

Medical and Dental
Library

Digitized by the Internet Archive
in 2015

Stack
QA 200
bok

https://archive.org/details/b21508033_0

DIE LEHRE

VON DEN

GESCHWÜLSTEN

MIT EINEM

MIKROSKOPISCHEN ATLAS

(63 TAFELN MIT 296 FARBIGEN ABBILDUNGEN)

IN ZWEI BÄNDEN

VON

DR. MAX BORST,

PRIVATDOCENT UND I. ASSISTENT AN DEM PATHOLOGISCHEN INSTITUT DER UNIVERSITÄT WÜRZBURG.

ZWEITER BAND.

WIESBADEN.

VERLAG VON J. F. BERGMANN.

1902.

Nachdruck verboten.

Übersetzungen, namentlich auch ins Ungarische, vorbehalten.

UNIVERSITY OF LEEDS
MEDICAL LIBRARY.

Druck der Kgl. Universitätsdruckerei von H. Stürtz in Würzburg.

603861

LEEDS & WEST RIDING

ZWEITER BAND.

Vierter Abschnitt.

4. Epitheliale Geschwülste.

Während wir bisher abnorme Wachstumsäusserungen kennen lernten, bei welchen ausschliesslich die verschiedenen Gruppen der Bindesubstanz (im weitesten Sinne des Wortes) beteiligt waren, kommen wir nun zu jenen autonomen Neubildungen, bei welchen sich epitheliale Elemente (Deck- und Drüsenepithelien) mehr oder weniger vorwiegend an dem abnormen Wachstum beteiligen. Bei allen diesen Geschwülsten handelt es sich um Produkte, die sowohl aus Epithel als aus gefässhaltigem Bindegewebe zusammengesetzt sind; wegen des auffallenden Gegensatzes dieser beiden Gewebssorten, welcher diesen Geschwülsten einen organähnlichen Bau verleiht, wurden sie als organoide Tumoren den früher besprochenen histioiden Geschwülsten entgegengestellt. Es wurde aber an früherer Stelle darauf hingewiesen, dass auch die sog. histioiden Geschwülste in gewissem Sinne einen organähnlichen Bau besitzen, indem man bei ihnen ebenfalls das eigentliche Geschwulstgewebe (Parenchym) von einem mehr oder weniger reichhaltig vorhandenen Stützgewebe (Stroma) unterscheiden kann; und zwar wurde bemerkt, dass dies nicht nur für die Sarkome gilt (von denen besonders gewisse früher erwähnte alveolär gebaute Formen durchaus organoid sind), sondern auch für die typischen Bindesubstanzgeschwülste. Von den endothelialen Geschwülsten gar nicht zu reden, die grossenteils den organoiden Typus derart voll-

kommen vertreten, dass sie nur schwer von den epithelialen Geschwülsten gesondert werden können. Da aber bei den Bindesubstanzgeschwülsten das Tumorgewebe sowohl, wie die Stützsubstanz genetisch gleichwertig sind, tritt der Gegensatz zwischen beiden (bis auf einige Ausnahmen) sehr wenig scharf hervor. Das ist bei den epithelialen Gewächsen anders; denn hier ist das Stützgewebe von den parenchymatösen epithelialen Geschwulstanteilen in jedem Falle deutlich auseinander zu halten.

Da jede Geschwulst aus der Epithelreihe, wie gesagt, aus epithelialen und bindegewebigen Anteilen zusammengesetzt ist, so könnte man alle hierher gehörigen Tumoren als fibroepitheliale bezeichnen. Das wäre jedoch nur bis zu einem gewissen Grade zutreffend. Denn, abgesehen davon, dass das quantitative Verhältnis zwischen Epithel und Bindegewebe bei den hier in Frage kommenden Geschwülsten in den weitesten Grenzen schwankt, sind vor allem die besonderen Beziehungen dieser beiden Komponenten zu einander nach zwei Hauptrichtungen hin qualitativ verschieden. Entweder handelt es sich um ein kombiniertes und förmlich planmässiges Zusammenwirken von Epithel und Bindegewebe nach dem Schema, wie wir es bei der normalen Entwickelung der epithelialen Deckhäute und Drüsen eingehalten sehen; es entstehen dabei begreiflicherweise Neubildungen, welche in typisch entwickelten normalen fibroepithelialen Kompositionen ihr Vorbild haben. Oder es wird die physiologische fibroepitheliale Allianz gelöst, und an Stelle eines systematischen, kombinierten Wachstums von Epithel und Bindegewebe macht sich eine durchaus selbständige Wucherung des Epithels geltend; das emanzipierte Epithel geht dann nicht mehr mit dem Bindegewebe zum Zwecke des Aufbaues typischer Formationen Hand in Hand, sondern es übernimmt die Rolle des wilden Wachstums allein und dringt in irregulärer, atypischer Weise ins Bindegewebe vor, und durchwächst und destruiert das letztere; das Bindegewebe kann zwar auch in Wucherung geraten, aber es fehlen die regulären, formbestimmenden Einflüsse. Die zuerst genannten Tumoren sind die fibroepithelialen Geschwülste im engeren Sinne und es sind naturgemäss die ausgereifteren Formen unter den Epithelgeschwülsten überhaupt. Wir werden diesen

Geschwülsten alsbald unter dem Namen der Papillome und Adenome begegnen. Bei der an zweiter Stelle genannten Gruppe ist die fibroepitheliale Gemeinschaft im physiologischen Sinn aufgegeben; das Epithel ist das alleinherrschende Geschwulstelement und, wie die Epithelwucherung selbst durchaus atypisch ist, so sind auch die Beziehungen des Bindegewebes zum Epithel atypische; vor allem aber kommt das Bindegewebe bezüglich der eigentlichen geschwulstmässigen Proliferation zunächst nicht in Betracht; dafür sind aber andererseits seine entzündlich-reaktiven Wachstumsäusserungen oft recht bedeutend. Immer aber entstehen in dieser Gruppe von Geschwülsten, die als Karzinome (Krebse) bezeichnet werden, atypische Gewebe, so dass wir also auch unter der grossen Gruppe der epithelialen geschwulstmässigen Neubildungen überhaupt wiederum gereiftere und unausgereifte bezw. typische und atypische Formen unterscheiden können. Es wird vielfach behauptet, dass die gereifteren Formen in unreife (krebsige) Formen übergehen könnten durch eine Änderung der Vermehrungs- und Verbreitungsart (Ziegler) der Epithelzellen. Man müsste sich in solchen Fällen also vorstellen, dass die ebenerwähnte reguläre Symbiose zwischen Epithel und Bindegewebe aus unbekannten Ursachen plötzlich aufgegeben würde und das Epithel allein in eine stärkere Wachstumsdegeneration geriete. Zwingende Beweise für einen solchen Übergang sind jedoch nicht erbracht; daher wird man den betreffenden Angaben gegenüber vorläufig zurückhaltend sein müssen. Es wird gelegentlich der alsbald zu besprechenden einzelnen Formen der epithelialen Geschwülste öfter Gelegenheit genommen werden, auf die sog. krebsige Entartung der relativ typisch gebauten epithelialen Tumoren näher einzugehen.

A. Ausgereifte Formen der epithelialen Geschwülste.

(Fibroepitheliale Geschwülste.)

Unter den ausgereiften, typischen Epithelgeschwülsten, den fibroepithelialen Gewächsen im engeren Sinne, müssen wir zwischen

solchen, an denen sich das Deckepithel und solchen, an denen sich das Drüsenepithel beteiligt, unterscheiden. Unter den ersteren treffen wir hauptsächlich auf papilläre Neubildungen (Papillome), die ihre oft sehr komplizierten Strukturen aus dem Bau des Papillarkörpers der äusseren Decke bezw. der zottigen Darmschleimhaut ableiten; unter den fibroepithelialen Neubildungen, welche das Drüsenepithel eingeht, finden sich Gewächse, welche nach dem tubulösen oder alveolären Drüsentypus gebaut sind (sogenannte Adenome), ferner Abarten, bei welchen durch Erweiterung der Drüsenlumina Cysten entstehen (Cystome, Cystadenome), oder durch eine papilläre Aussprossung des Epithels und Bindegewebes in die Drüsen- und Cystenlumina hinein kompliziertere Strukturen entstehen (papilläre Adenome, papilläre Cystome); letztere stellen also gewissermassen eine Kombination von Papillom und Adenom dar.

I. Papillome (Fig. 117—126)

vom Deckepithel ausgehende fibroepitheliale Neubildungen (teils papilläre Fibrome, teils papilläre Epitheliome genannt).

Die Bezeichnung Epitheliom trifft nicht völlig für diese Geschwülste zu, da es sich um ein kombiniertes Wachstum von Epithel und Bindegewebe handelt; ausserdem wird der Name Epitheliom auch heutzutage noch vielfach für Karzinom, insbesondere für das Karzinom der Haut gebraucht. Da also die Bezeichnung einerseits ungeeignet ist, andererseits zu Missverständnissen Veranlassung geben kann, sollte man besser ganz von ihrer Verwendung absehen. Auch die Bezeichnung Papillom ist nicht sehr glücklich, da sie sich lediglich an das rein äusserliche Moment der Papillenbildung hält und über die gewebliche Zusammensetzung der betreffenden Geschwülste nichts aussagt.

In dieser Gruppe treffen wir auf Gewächse, die aus Bindegewebe und Epithel in der Weise aufgebaut sind, dass der Blutgefässbindegewebsapparat verschieden gestaltete Auswüchse bildet, deren Oberfläche vom Epithel überkleidet wird. Im wesentlichen hat man es also mit Wachstumsvorgängen zu thun, die auf eine Oberflächenvergrösserung des Bindegewebes (durch Faltung) hinauslaufen; dem neugebildeten Deckepithel werden auf diese Weise für sein Flächenwachstum neue, oft recht komplizierte Strata zur Verfügung gestellt. Die besondere Ausbildung der bindegewebigen Wucherung und des epithelialen Belages derselben ist bei den

einzelnen Papillomen sehr wechselnd. Bald bildet das Bindegewebe kurze, dicke und plumpe, cylindrische, kegelförmige, kolbig angeschwollene oder in stumpfe Spitzen auslaufende Exkrescenzen, die, relativ breitbasig aufsitzend, in grosser Anzahl dicht zusammengedrängt sind, bald entstehen schlanke, lange und schmächtige Auswüchse, die in ihrem Verlauf Verzweigungen eingehen, bald entstehen sehr komplizierte Sprossungen des Blutgefässbindegewebsapparates, die sich überaus zierlich und reichlich baumartig verästeln. Den bindegewebigen Papillen folgen in allen Verzweigungen und Verästelungen die Blutgefässe, die häufig erweitert gefunden werden. In der Achse einer jeden Papille verläuft ein arterielles Hauptgefässchen, welches von zwei oder mehreren rückläufigen Venen begleitet ist; ähnlich ist die Gefässeinrichtung der Verzweigungen, deren feinste und letzte Ausläufer oft nur von einer einzigen gewundenen Kapillarschlinge versorgt werden. Gelegentlich entwickelt sich in den Ästen der Papillen ein labyrinthisches Kapillarsystem (sogen. Wundernetz). Auch die Ausbildung des Epithels ist verschieden, nicht nur, je nachdem die Geschwulst von Flächen ausgeht, die mit Pflaster- oder Cylinder- bezw. Flimmerepithel ausgekleidet sind, sondern es finden sich auch Unterschiede in der Mächtigkeit (Dicke) des epithelialen Belages der Papillen, in der Art und Weise wie die Papillen (entweder jede für sich, oder mehrere gemeinsam) von dem Epithelpolster überzogen werden u. s. w. Das wird alles bei der gesonderten Besprechung der einzelnen Formen näher auseinander zu setzen sein. Jedenfalls geht aber aus dieser allgemeinen Schilderung hervor, dass Epithel und Bindegewebe in jenem gegenseitigen Lageverhältnis sich befinden, wie es physiologischerweise an den äusseren und inneren Deckhäuten des Körpers der Fall ist. Das Epithel dringt nirgends ins Bindegewebe ein, sondern letzteres ist nur an seinen, allerdings oft recht kompliziert gebauten Oberflächen von dem Epithel bekleidet.

Gegenüber der nun mehrfach betonten kombinierten Wucherung von Epithel und Bindegewebe in den Papillomen liegt die Frage nahe, welchem von den beiden Geweben wohl die Initiative des Wachstums zukommen mag.

Virchow hat die Papillome zu den Fibromen gerechnet, weil er auf die Entwickelung des Bindegewebes offenbar den Haupt-

nachdruck gelegt wissen wollte. Birch-Hirschfeld meint hingegen, dass dem Epithel die Initiative des Wachstums zuzuschreiben sei; er führte für diese Ansicht die Entwickelungsgeschichte ins Feld, ferner die Kombination der papillösen Wucherung mit Adenom und Karzinom, also mit Geschwülsten, die zweifellos einer primären Wucherung des Epithels ihre Entstehung verdanken. Für eine primäre Wucherung des Epithels haben sich Eberth, Hanau, Kürsteiner, Lange, Pfannenstiel ausgesprochen; Pečirka will bei einigen Hautpapillomen eine primäre Wucherung des Bindegewebes und der Blutgefässe festgestellt haben. Biedermann legt für die Entstehung der Papillome den Hauptnachdruck auf die Proliferation des Bindegewebes; dieses bestimme auch allein die Form der Neubildung; das Epithel vermehre sich nur insoweit, als es die Bekleidung der neugebildeten Bindegewebsflächen erheische und verdicke sich dabei.

Es dürfte im allgemeinen nicht so leicht sein, zu entscheiden, ob bei den Papillomen Epithel oder Bindegewebe den Reigen der Erscheinungen beginnt. Für die einfachen, nicht mit Adenom kombinierten, papillären Neubildungen ist das schwer zu entscheiden; hier dürfte wohl ein primäres Auswachsen des Blutgefässbindegewebsapparates für viele Fälle wahrscheinlich sein, umsomehr, als vielfach entzündliche Reize ursächlich in Frage kommen, die vor allem das Bindegewebe treffen. Das letztere bildet weitaus den grösseren Anteil der betreffenden Geschwülste und die histologische Untersuchung stellt das Vorhandensein ausgiebiger Proliferationsprozesse des Bindegewebes und der Gefässe fest; von Epithel ist in vielen solcher Geschwülste nur soviel neugebildet, als zur Überkleidung des mächtig entwickelten bindegewebigen Grundstockes nötig ist; zum mindesten muss man hier ein gleichzeitiges Wachstum von Bindegewebe und Epithel annehmen. Andererseits giebt es aber auch papilläre Neubildungen, bei welchen das Epithel in so mächtiger Weise entwickelt ist, dass man sich sehr wohl vorstellen kann, es habe eine primäre übermässige Anhäufung von Epithel an der Oberfläche den Blutgefässbindegewebeapparat gewissermassen zu Hilfe gerufen und zu einem papillären Auswachsen erst veranlasst (z. B. gewisse Hyperkeratosen der äusseren Haut) Ganz sicher lässt es sich für die mit Adenom verbundenen papil-

lösen Neubildungen erweisen, dass das Epithel hier die Initiative ergreift. In Mamma- und Eierstockskystomen z. B. kann man oft genug rein epitheliale Faltungen und Einwüchse in die Cystenlumina sehen, ohne dass das Bindegewebe in die epithelialen Sprossen eingewachsen wäre, was ich gegenüber Lange besonders betonen möchte, der die Existenz rein epithelialer Papillen bestreitet. In Adenokarzinomen kann das rein epitheliale Wachstum so weit gehen, dass kleine Cysten von netzförmig verbundenen epithelialen Balken ganz und gar durchspannt sind, ohne dass nur eine Spur von Bindegewebe das selbständig wachsende Epithel begleitete. In papillären Kystomen bemerkt man, dass erst in die grösseren epithelialen Papillen sekundär Bindegewebe und Blutgefässe einwachsen (s. später).

Dem Epithel muss überhaupt ein sehr wesentlicher formativer Einfluss auf das Bindegewebe zuerkannt werden; das geht aus vielen Thatsachen hervor. Kürsteiner führt mit Recht die peritonealen Implantationen gewisser Ovarialpapillome an; das Epithel solcher Papillome siedelt sich an der Oberfläche der Serosa an und es kann kein Zweifel bestehen, dass eine epitheliale Wucherung am Anfange aller folgenden Prozesse steht; dann wächst das Bindegewebe sekundär in Papillenform aus. Es muss also das von den Papillomen stammende Epithel einen zur papillösen Wucherung führenden Reiz auf das Bindegewebe ausüben; dieser ist gewiss in erster Linie auf den Anspruch zurückzuführen, den das Epithel auf die Ernährung seitens des Blutgefässbindegewebsapparates macht; darauf läuft ja wohl grösstenteils das Zusammenleben von Bindegewebe und Epithel überhaupt hinaus. An Oberflächen angesiedeltes Zellmaterial kann aber nur durch ein Auswachsen des Bindegewebes und der Blutgefässe ernährt werden. Es kann daher jede Geschwulst bei oberflächlichem Wachstum papillären, zottigen Charakter annehmen. Die besondere Form dieses Auswachsens des Bindegewebes ist aber verschieden und es scheint durchaus plausibel, wenn man den einzelnen Epithelsorten auch noch eine ganz besondere Rückwirkung auf das Bindegewebe zuerkennt. Das Deckepithel reizt das Bindegewebe in der Regel zur Ausbildung einer einfachen oder komplizierten Papillenbildung, die in dem Papillarkörper der äusseren Haut, sowie in den Darmzotten ihre Vorbilder hat.

Hier haben die Untersuchungen Steiners interessante Ergebnisse gehabt, welche zeigten, dass eine beliebige granulierende Bindegewebsfläche einen Papillarkörper, ja sogar papillomatöse Wucherungen bilden kann, wenn sie durch ein Epithel bedeckt wird, das von einer papillenführenden Oberfläche oder von papillomatösen Wucherungen her stammt. Steiner sah bei Kondylomen des Penis, des Skrotums und Perineums Fistelgänge, die von der äusseren Decke her mit Epithel ausgekleidet wurden: es war in den Fisteln ein Papillarkörper entwickelt, stellenweise waren sogar kondylomartige, papilläre Wucherungen entstanden; auch bei alter tuberkulöser Fistelbildung im perinealen, skrotalen und pararektalen Gewebe waren die Fisteln mit Epithel ausgekleidet, das einem Papillarkörper aufsass. Steiner nimmt daher einen formativen Einfluss des Epithels auf das Bindegewebe an. Aehnliches hatte Hanau bei der Impfung eines papillären Hautkrebses auf das Peritoneum gesehen.

Das Drüsenepithel stellt nach meiner Meinung noch weitere Anforderungen an das Bindegewebe: es will — wenn die Redewendung erlaubt ist — vom Bindegewebe nicht nur getragen sein, wie das Deckepithel, sondern auch umschlossen werden; es hat selbst die Neigung (in den typischen Drüsenneubildungen wenigstens immer) epitheliale, geschlossene Verbände zu bilden und zwingt das Bindegewebe, ihm in diesem Bestreben zu Hilfe zu kommen. Hierbei kann man an eine taktile Sensibilität des Bindegewebes denken, durch welche es dem Epithel überall folgt und sich den Formationen desselben anschmiegt. Wer papilläre Adenome genauer studiert, bemerkt daher neben den an der Oberfläche frei ausragenden verzweigten Zotten in den tieferen, älteren Teilen dieser Tumoren geschlossene, drüsige Epithelverbände, die vom Bindegewebe völlig umwachsen sind. Auch hier sind die papillären Cystadenome der Ovarien ein günstiges Untersuchungsobjekt; bei den peritonealen Implantationen dieser Geschwülste findet man polypöse, gestielte Formen, die oberflächlich papillös, in der Tiefe aber bereits drüsig (adenomatös), auch sogar cystisch gebaut sind.

Bei den vom Deckepithel ausgehenden einfachen Papillomen kommen derartige völlige Einschliessungen des Epithels durch Bindegewebe nicht vor. Wir müssten in solchen Fällen z. B. bei Papillomen der äusseren Haut kleine Cysten mit verfettetem oder verhorntem Epithel gefüllt, erwarten. Das kommt nun wohl kaum zur Beobachtung. Jedoch findet man durchaus nicht selten auch in Deckepithelpapillomen Überbrückungen des Epithels seitens Bindegewebsleisten, die als seitliche Sprossen von Papillen sich ent-

gegenwachsen und miteinander verschmelzen. Derartige Brücken sind für das Wachstum gewisser papillärer Neubildungen sogar wichtig (s. u. Hauthorn). Völlige Abschnürungen von Epithel werden durch diese über dem Epithel sich schliessende Brückenbögen nicht erreicht; das überbrückte Epithel in der Tiefe steht mit dem der Oberfläche der Geschwulst noch in Zusammenhang. Vorgetäuscht wird eine Isolierung des Epithels an der Basis von Papillomen durch Schrägschnitte, welche Papillen und Epithelleisten nur teilweise treffen (Ribbert).

v. Rindfleisch macht gelegentlich der Besprechung eines vom Orificium externum uteri in die Scheide eingewachsenen Papilloma cysticum auf eine besondere Art der Entstehung drüsiger Räume und Cysten durch Schluss und sekundäre Dilatation von Interpapillarspalten aufmerksam; er stellt sich das Zustandekommen der drüsigen Räume vor durch Verwachsung der konvexen Berührungsflächen einer Gruppe von benachbarten cylindrischen Papillen, welche infolge des Druckes, unter dem die Geschwulst zu wachsen gezwungen ist, dicht zusammengepresst liegen. Dadurch „zerfällt der offene Interpapillarraum in eine Anzahl kleiner röhrenförmiger Recessus, welche sich von tubulösen Drüsen nur dadurch unterscheiden, dass sie auf dem Querschnitt nicht rund, sondern durch drei oder vier einspringende Bogenlinien, die konvexen Oberflächen der zusammenstossenden und zusammengewachsenen Papillen, begrenzt sind". Bei weiterer Einwirkung des zur Papillenverschmelzung führenden Druckes können die röhrenförmigen Interpapillarräume an ihrer äusseren Mündung oder irgendwo in ihrer Kontinuität abgesperrt werden, wodurch dann kugelige Retentionscysten entstehen. Wentzel hat ein derartiges Papilloma cysticum der Uterusschleimhaut beschrieben, das auch dem Verfasser zur Untersuchung vorlag. In diesen Fällen handelt es sich also um Umschliessungen des Epithels unter Mitwirkung ganz besonderer (mechanischer) Momente.

Die Papillome bilden fein- und grobkörnige, warzige, an der Oberfläche zerklüftet aussehende, himbeerförmige, traubige, z. T. blumenkohlartige Gewächse, die nicht allzu häufig einen grösseren Umfang erreichen. Je nach dem Ausgangspunkt der Papillome ist ihr bindegewebiger Grundstock sowohl, wie das Epithel, derber oder zarter ausgebildet. Daher hat man zwischen harten und weichen Papillomen unterschieden; erstere entwickeln sich vorwiegend von den mit Pflasterepithel überzogenen Flächen der äusseren Haut und der Schleimhäute (Mundschleimhaut, Kehlkopfschleimhaut, Pharynx, Portio, Vagina etc.), letztere entstehen vorzugsweise an der Oberfläche von mit Cylinder- oder Flimmerepithel bekleideten Schleimhäuten (Nasenschleimhaut, Harnblase, Uterus, Magen, Darmkanal).

Unter den papillären Neubildungen treffen wir, soweit es die einfachen, nicht mit Adenom vergesellschafteten, papillösen Wucherungen angeht, grossenteils auf Gewächse, die in das Gebiet der hyperplastischen Neubildungen und nicht unter die echten Geschwülste gerechnet werden müssen. Weder der Bau, noch das Wachstum vieler dieser Geschwülste, noch ihr Verhalten zur Umgebung erinnert an die grössere Selbständigkeit, welche für alle echten Geschwülste so charakteristisch ist. Man hat mehr den Eindruck einer Hypertrophie der normalen Strukturen, von welchen die Geschwulst ausgeht, und wenn auch dabei kleinere Abweichungen von dem normalen Verhalten, wie z. B. Verzweigungen der Papillen, Änderungen in der Beschaffenheit des Epithelbelags etc. vorkommen, so sind diese Differenzen doch unbedeutend und vor allem auch nicht schwer ins Gewicht fallend, weil wir ähnliche Differenzen bei allen möglichen entzündlichen Vorgängen der betreffenden Körpergegenden beobachten; der qualitative Excess des Wachstums ist jedenfalls ein sehr geringer. Viele Autoren rechnen nun gleichwohl alle papillösen Neubildungen zu den echten Geschwülsten. Verfasser möchte jedoch die Grenzen zwischen Hyperplasie und echter autonomer Geschwulstbildung — so schwer sie auch gerade auf dem Gebiet der fibroepithelialen Neubildungen mit Sicherheit zu finden ist — nach Möglichkeit aufrecht erhalten wissen.

Ätiologisch sind eine Reihe von Papillomen zweifellos auf irritative Momente zurückzuführen; das sind jene Formen von papillären Wucherungen, die wir später vor allem als entzündliche, hyperplastische aufführen werden. Hierher gehören auch die papillären Hyperplasieen der Haut und Schleimhäute, die in der Umgebung von Geschwüren, Narben etc. auftreten (besonders häufig z. B. im Kehlkopf, im Darm bei tuberkulösen und luetischen Affektionen). Ferner sind unter die zweifellos entzündlichen Neubildungen die sogenannten spitzen Kondylome (s. d. später) zu rechnen. L. Rehn hat Papillome der Harnblase bei Fuchsinarbeitern auftreten sehen und glaubt, dass der chronischen chemischen Reizung durch Anilin eine ursächliche Bedeutung zukomme (?).

Für eine Reihe echter Papillome (und papillärer Adenome) ist eine entwickelungsgeschichtliche Grundlage nicht unwahr-

scheinlich (Papillome des Urogenitalapparates); dafür spricht auch das hie und da beobachtete kongenitale Auftreten der Papillome, z. B. der Harnblase (Steinmetz), des Kehlkopfs (Bornemann). Siegert hat ein Blumenkohlgewächs der Trachea an der Stelle beobachtet, wo Luftröhre und Speiseröhre ursprünglich in Verbindung stehen; das Papillom war epidermoidal bekleidet (Homperlen!), so dass der Geschwulst ohne Zweifel eine Keimversprengung zu Grunde lag. Die nicht selten hervortretende Multiplizität der Papillome im Bereich eines Organsystems spricht ebenfalls für das Zugrundeliegen einer besonderen örtlichen Disposition zur Geschwulstbildung. Auf alle diese Dinge wird an entsprechender Stelle noch näher einzugehen sein. Auch für die Papillome sind parasitäre Gebilde als ursächlich wichtig angeführt worden. Hierbei schien das Vorkommen von Coccidien in papillären Wucherungen der Gallengänge bei Kaninchen von Bedeutung. Eigenartige intraepitheliale Einschlüsse in den Epidermiszellen bei Molluscum contagiosum (s. d.) wurden als Parasiten gedeutet. Kürsteiner hat bei Blasenpapillomen und Uteruspapillomen Vakuolen in den Epithelzellen beschrieben, welche kugelige Protoplasmaklümpchen enthielten, lässt aber deren Protozoennatur fraglich. Die Versuche, derartige Zelleinschlüsse als Parasiten zu deuten, sind fast allgemein mit Recht zurückgewiesen worden; es handelt sich um besondere Formen der Zelldegeneration (s. allgemeiner Teil).

Das klinische Verhalten der Papillome ist in der Regel ein relativ gutartiges; das gilt vor allem für die als Hyperplasieen aufzufassenden Geschwülste. Die echten, autonomen, papillösen Neubildungen zeigen nach Exstirpation nicht selten Recidive (Harnblase, Ovarium, Kehlkopf, Nase), die auch nach wiederholter Entfernung sehr hartnäckig auftreten können, wonach sich die Geschwülste schliesslich als Karzinome von destruierendem Wachstum entpuppen (sogenannte maligne Papillome). Es handelt sich dabei jedoch nicht um eine karzinomatöse Metamorphose in dem Sinne, dass ein bis dahin völlig typisches Papillom durch eine plötzliche Änderung im Charakter seiner Epithelzellen anfinge, in die Tiefe einzudringen, sondern es sind das von vornherein atypische Formen des Papilloms, karzinomatöse Formen, die zunächst vorwiegend papillär, exstruktiv

wachsen. Es giebt derartige Geschwülste, die den Bau eines Papilloms an der Oberfläche im wesentlichen beibehalten, während sie sich andererseits früher oder später als unaufhaltsam wachsende, in die Weichteile und Knochen vordringende, äusserst bösartige, zerstörende Gewächse offenbaren (Fälle v. Büngners, Billroths, Schuchardts, Polls). Wir werden bei den Adenomen das sogenannte Adenoma malignum der Autoren kennen lernen, eine adenomartige Neubildung, von der ein allmähliger Übergang in destruierendes echtes Karzinom behauptet wird. Jedoch wird seinerzeit darzuthun sein, dass man es gar nicht mit einer zuerst typischen fibroepithealen Geschwulst, einem richtigen Adenom zu thun hat, sondern von vornherein mit einem Karzinom, mit einer Neubildung, die nur in ihren Strukturen Ähnlichkeiten mit den Adenomen hat (Adenoma carcinomatosum). Ein ähnliches gilt für das Papilloma malignum. Ich habe derartige Fälle von „malignen Papillomen" zu untersuchen Gelegenheit gehabt (Fig. 124): Die reichlichen, verzweigten Papillen sind dabei von vornherein mit sehr üppigem, aber in der Dicke sehr wechselndem Epithelbelag versehen; die Form des Epithelbelags weicht von dem Standort wesentlich ab: man findet am häufigsten ein vollsaftiges, hauptsächlich aus Bildungszellen zusammengesetztes Epithelpolster auf den Papillen. Das Epithel überzieht in dicken Schichten hier mehrere plumpe Papillen gemeinsam, dort folgt es als zartere Decke den schlankeren Papillen in all ihren Verzweigungen. Mitosen sind gewöhnlich ganz erstaunlich viel im Epithel vorhanden, worauf ich für die Diagnose eines malignen Papilloms Wert lege. Wo sich typisch ausgebildetes Epithel findet, ist es zunächst auf das präexistierende normale Epithel des Standortes zu beziehen, das emporgehoben wurde. Wichtig ist vor allem die Grenze des Epithels gegen das papillär ausgesprosste Bindegewebe: da findet man nun in diesen „malignen Papillomen" eine wesentliche Abweichung vom gewöhnlichen Verhalten, indem sich solide Zapfen des Oberflächenepithels mehr weniger tief ins Bindegewebe als kolbige Fortsätze einschieben (Billroth, Kiesselbach, Hellmann, Fränkel); oft ist auch die Grenze zwischen den Epithelzapfen und dem Bindegewebe undeutlich; die Zapfen bestehen aus Keimzellen. Das Bindegewebe kann nun wieder in diese soliden Zapfen

einwachsen und sie papillär entfalten; aber die Wachstumsinitiative des Epithels geht doch deutlich aus der geschilderten Zapfenbildung hervor. Wenn eine derartige, oft recidivierte Neubildung wiederholt operiert wird, dann geht die Fähigkeit des Bindegewebes, immer wieder durch Vergrösserung seiner Oberfläche (Papillenbildung) das wuchernde Epithel auf eben diese Oberfläche zu beschränken, verloren und die Folge ist ein ungehindertes Einwachsen des Epithels in das Bindegewebe. Dabei handelt es sich aber nicht um eine „krebsige Entartung" im landläufigen Sinne, sondern die Wucherung des Epithels ist von vornherein eine atypische, karzinomartige, nur vereitelt das Bindegewebe zunächst durch fortgesetzte Faltung seiner Oberfläche das immer wieder versuchte Eindringen des Epithels in die Tiefe.

Von ähnlichem Standpunkte sind auch die „malignen Papillome" an anderen Körperstellen aufzufassen (Harnblase, Pharynx, Larynx, Uterus, Ovarium); auch hier sind die Papillome oft von vornherein atypisch gebaut (indifferentes Epithel, Zapfenbildung in der Tiefe); es handelt sich also um papilläre Krebse, die früher oder später in ihrer wahren Eigenart manifest werden; dabei mögen auch entzündliche Prozesse etc. eine Rolle spielen, welche dem von vornherein krebsigen Epithel neue Bahnen eröffnen. Schliesslich muss bezüglich der „malignen Entartung" von gutartigen Papillomen auf die von Waldeyer u. A. hervorgehobene Thatsache hingewiesen werden, dass an der Oberfläche bestehender wirklicher Karzinome papilläre Wucherungen auftreten können, die keinen krebsigen Bau zeigen, also entzündlicher Natur sind (sogenannte sekundäre Papillome); ich habe das einmal besonders eklatant bei einem Karzinom der Mamma gesehen, das bei seinem Vordringen gegen die äussere Haut hier eine umfangreiche blumenkohlartige Wucherung des Papillarkörpers mit massenhafter Verhornung erzeugt hatte. Hellmann sah sekundäre Papillome bei einem alveolären Karzinom der Nasenhöhle, das übrigens aus einem malignen Papillom hervorgegangen war, und führt ähnliche Fälle an. Bekommt man nun solch oberflächliche, über verborgen wachsenden Krebsen aufschiessende Papillome zur histologischen Untersuchung, so wird man irrtümlich zur Diagnose Papillom kommen und wird, wenn sich dann später das Karzinom deutlich

offenbart, geneigt sein, von einem Übergang eines typischen Papilloms in Karzinom zu sprechen. Derlei Möglichkeiten müssen also ebenfalls erwogen werden. Schliesslich muss man noch daran denken, dass auch ein zufälliges Zusammentreffen von Papillom und Krebs möglich ist. Ich glaube, dass sich unter der Berücksichtigung der angegebenen Momente viele jener Fälle ungezwungen erklären lassen, welche für einen Übergang eines typischen gutartigen Papilloms in ein Karzinom angeführt werden: es sind das eben entweder von vornherein atypische Papillome mit starker Proliferationstendenz des Epithels, oder durch sekundäre oberflächliche Papillombildung maskierte echte Krebse, oder zufällige Kombinationen von Papillomen und Karzinomen. Jedenfalls stehe ich den behaupteten Übergängen gutartiger Papillome in bösartige, sofern damit gemeint ist, dass dabei die biologische Qualität des Epithels mit einem Male und aus ganz unbekannten Ursachen eine Abänderung erfahre, skeptisch gegenüber.

Biedermann will in Papillomen der Haut ein Einwachsen jungen Bindegewebes in das Epithel und dadurch bedingte Abschnürung von Epidermiszellen beobachtet, ferner rein mechanische Ablösung des Epithels an den unteren Enden von Epithelleisten durch Dehnung derselben seitens des emporwuchernden Bindegewebes (Verlängerung der Papillen) gesehen haben; er deutet diese Vorgänge im Sinne Ribberts als Lösung organischer Verbände und als das Signal für eine selbständige, krebsige Wucherung des Epithels (?).

Nun zur Besprechung der einzelnen Papillomformen übergehend, behandeln wir zuerst die

a) harten Papillome (Fig. 117—121).

Unter ihnen sind als häufiger vorkommende Bildungen zu nennen:

1. die Warzen (Verrucae).

Die weiche Hautwarze haben wir schon beim Fibrom kennen gelernt; es handelt sich dabei um ein Knötchen aus zellreichem, weichen Bindegewebe, das unter dem Epithel (in den oberen Schichten der Kutis) entwickelt ist und von einer dünnen Epidermisschicht überzogen ist; häufig fehlt der Papillarkörper, indem ihn die wachsende fibröse Geschwulst über seiner Oberfläche entfaltet und ausgeglättet hat. Die eigentlichen harten Warzen der Haut, jene körnigen, höckerigen, mehr oder weniger verhornten, allgemein bekannten Geschwülstchen der Haut beruhen auf einer umschriebenen Hyper-

trophie des Papillarkörpers; eine gewisse Anzahl von Hautpapillen verlängert sich; man kann (von der gesunden Haut nach der Warze hin fortschreitend) deutlich die allmählige Erhebung der Papillen bis zu sehr langen, relativ breitbasig aufsitzenden Sprossen verfolgen. In ähnlicher Weise fällt dann wieder der Papillarkörper an der entgegengesetzten Seite in die normale Haut ab (Fig. 120). Die Papillen sind reich an Gefässen, die strotzend gefüllt und vielfach erweitert sind. Eine entzündliche Zellinfiltration der Papillen sowohl, wie des darunter gelegenen Bindegewebes des Koriums und der Kutis ist vorhanden. Das Epithel überzieht in dicker Schichte die verlängerten hypertrophischen Papillen gemeinschaftlich und ist an der Oberfläche oft ausgiebig verhornt; erst sekundär entstehen Risse und Spalten in der Hornmasse (den Interpapillarräumen entsprechend. (Hornwarze, Verruca cornea, ichthyotische Warze.)

Ziegler unterscheidet eine senile Form der Hautwarze und eine bei jugendlichen Individuen vorkommende. Erstere soll auf pathologischer Wucherung und Verhornung des Epithels beruhen; das papilläre Auswachsen des Bindegewebes folgt auf diese primären Veränderungen. Die jugendliche Hautwarze fasst Ziegler als eine örtliche Missbildung der Haut auf.

Es giebt in der That seltene Fälle, in denen solche Warzen angeboren sind; in diesen Fällen sind aber die Geschwülstchen etwas anders gebaut, als bei den gewöhnlichen erworbenen Warzen; vor allem sind die Blut-, bezw. Lymphgefässe abnorm entwickelt, (siehe früher unter Naevus vasculosus, lymphangiomatosus); daher haben diese kongenitalen und jugendlichen Warzen von vornherein mehr den Charakter echter heterologer Geschwülste und können nicht, wie die gewöhnlichen Hautwarzen, als einfache Hyperplasieen aufgefasst werden. Besonders häufig kommt angeboren eine besondere Art des pigmentierten Muttermals vor, nämlich

2. der papilläre Naevus.

Dieser ist auf eine fehlerhafte Entwickelung eines umschriebenen Hautbezirkes zurückzuführen, innerhalb dessen es zu übermässiger Pigmententwickelung und im Vereine damit zu Veränderungen kommt, die seiner Zeit bei den Melanofibromen beschrieben wurden (s. d.). Von den geschilderten Melanofibromen unterscheidet sich der Naevus papillaris durch die abweichende

Ausgestaltung des Papillarkörpers, welcher sehr viel und teilweise ausserordentlich lange Papillen zeigt, denen das wenig verhornte Epithel in ihren vielfachen Senkungen und Erhebungen folgt. Verzweigungen der Papillen sind gewöhnlich nicht vorhanden. Die papillären Naevi, wie auch die vorhin erwähnten harten Warzen, zeigen bei multiplem Auftreten in ihrer Anordnung gelegentlich Beziehungen zu den regionären Nerven (neuropathische Papillome — Albers-Schönberg).

3. Das spitze Kondylom (Fig. 117 u. 121).

Auch hierbei handelt es sich, wie bei der gewöhnlichen Hautwarze, um keine echte Geschwulst, sondern um eine Hyperplasie des Papillarkörpers und Epithels, für die mit grosser Wahrscheinlichkeit ein entzündlicher, anhaltender Reiz verantwortlich zu machen ist. Ribbert vermutet, dass Epithelverlagerungen eine Rolle bei der Entwicklung des spitzen Kondyloms spielen, ohne aber Beweisendes hiefür beizubringen. Das spitze Kondylom tritt vor allem im Bereiche der Schleimhaut der äusseren Genitalien (Vulva, Penis, Vagina), seltener in der Aftergegend, in der Mundschleimhaut auf. Meist multipel entwickelt, bildet es warzige, höckerige, maulbeerartige oder auch blumenkohlähnliche Gewächse, die aus sehr gefässreichen, zum Teil auch leicht verzweigten Papillen bestehen; letztere sind mit dickem, oberflächlich verhornendem Plattenepithel bekleidet; die Dicke des Epithelpolsters ist hauptsächlich auf Rechnung des stark verbreiterten Stratum Malpighi zu setzen (Thoma). Entzündliche Zellinfiltrationen des bindegewebigen Grundstocks dieser Kondylome sind in der Regel reichlich vorhanden; Lange fand die Infiltrate besonders im Bereiche der Papillenspitzen. Herxheimer fand in den Papillen der Kondylome variköse Nervenfasern. Die spitzen Kondylome finden sich häufig bei chronischer Gonorrhoe, jedoch auch bei allerlei anderen katarrhalischen und sonstigen, mit pathologischer Sekretbildung einhergehenden Entzündungen der betreffenden Schleimhäute. Auch in der Schwangerschaft treten sie auf und können sich nach deren Ablauf wieder zurückbilden (Tarnier).

Für einen infektiösen Ursprung spricht die Thatsache, dass Hunde mit spitzen Kondylomen an den Genitalien analoge sekundäre Neubildungen an den Lippen acquirieren. Wahrscheinlich können sowohl bakterielle wie chemische Schädlichkeiten die eigenartige Wucherung hervorrufen.

4. Das Hauthorn [(Cornu cutaneum) Fig. 119].

Hier handelt es sich um eine umschriebene Hyperkeratosis, die meist bei alten Leuten, selten bei jugendlichen Individuen (gelegentlich aber auch bei Kindern) auftritt. An der betreffenden Stelle ist das Epithelpolster der Haut stark verdickt und verhornt, und es sind einige Papillen der Haut oft erstaunlich verlängert und verdünnt; sie durchziehen die verhornte Neubildung bis nahe an deren distales Ende und enthalten Blutgefässe. Gelegentlich sieht man die schlanken Papillen an deren Spitze wie zu dünnen Bindegewebssträngchen ausgezogen (eigene Beobachtung an einem Hauthorn des unteren Augenlides), so dass man zu der Meinung kommt, es habe im Verlaufe der Entwickelung der Neubildung das Gewicht der Hornmasse die einmal entstandenen Papillen immer mehr zu dünnen Fäden ausgezogen; bedeckt erscheinen die Papillen mit dicken Schichten platten Epithels, welches ausgiebig verhornt ist; gegenüber der gewaltigen, lamellös aufgeschichteten Hornmasse verschwindet das Stratum Malpighi fast völlig. Die Hornmassen folgen den Papillen und sind zunächst im allgemeinen parallel der welligen Hautoberfläche aufgeschichtet. Bei weiterer Verlängerung der Papillen stellen sie sich jedoch mehr senkrecht zu der Hautoberfläche oder es entstehen schliesslich willkürliche Schichtungs-Systeme, insbesondere im Bereiche der Zwischenräume zwischen den papillären Auswüchsen des Bindegewebes.

Früher wurde vielfach das Hervorgehen der Hauthörner aus Talgdrüsen behauptet; Virchow hatte nämlich an Hauthörnern von der Basis Epithelzapfen in die Tiefe; gehen sehen, welche Ausgüsse erweiterter Talg- und Haarfollikel darstellten. Gegenwärtig ist fast allgemein angenommen, dass ein papillärer Auswuchs des Bindegewebes die Grundlage der Hauthörner darstellt.

Baas, der ein Hornhauthorn untersucht hat, bestreitet, dass eine papilläre Wucherung diesen Bildungen zu Grunde liege; die Hornhaut sei normalerweise überhaupt frei von Papillen und bei den Hörnern der äusseren Haut habe Bätge die Papillen der Kutis völlig unverändert, gelegentlich sogar atrophiert gesehen. Baas hält mit (Auspitz, Bätge, Unna, Mitwalsky) eine Epithelwucherung für das Primäre; das Epithel schicke Zapfen und Leisten in die Tiefe, dadurch würde das darunter liegende Bindegewebe in schmälere oder breitere Papillen gedrängt; an der Grenze des Hornes gegen die normale Cornea sehe man keine Niveauerhebung, sondern bei gleichmässig weiterlaufender Oberfläche ein zapfenförmiges Einsenken des Epithels: später, wenn dem Eindringen der Epithelzapfen ein grösserer Widerstand erwachse, hebe die Epithelwucherung sich selbst und die von ihr umfassten Gefässe in die Höhe; damit be-

ginne die Hornbildung (?). Ein Ähnliches gelte für die übrigen Hauthörner. Die mikroskopischen Bilder, die Baas giebt, sind für seine Ansicht nicht beweisend, indem sie nur zeigen, wie sich mit der Verdickung des Oberflächenepithels ein Papillarkörper entwickelt, dass aber ein eigentliches, primär aktives Tiefenwachstum des Epithels nicht statt hat; dass die vielen langen und schlanken Papillen, welche das Horn durchziehen gar nicht als Papillen sondern als „gefässführende Bindegewebskanäle" aufzufassen sind, erscheint durchaus willkürlich. Mag auch angenommen werden, dass bei der Entstehung der Hauthörner eine übermässige Anhäufung und abnorm starke Verhornung des Epithels an der Oberfläche den Prozess einleitet — stets gesellt sich in kürzester Zeit eine papilläre Aussprossung des Bindegewebes hinzu und alle weiteren Vorgänge sind auf eine gemeinsame Wucherung von Epithel und Bindegewebe zu beziehen.

Das Hauthorn entwickelt sich vor allem (in 1/3 aller Fälle) an der behaarten Kopfhaut und im Gesicht, an den Augenlidern (Mitwalsky), seltener an den Extremitäten (Jastreboff), am Rumpf, am Penis und Scrotum (Lebert); auch auf der Hornhaut kommt es vor (Baas), ferner selten in Atheromcysten (Birch-Hirschfeld, Franke, Förster, Gurlt, v. Rindfleisch). Es bildet oft sehr bizarre, harte, spröde, an der Oberfläche riffige Hornauswüchse, die bald mehr in die Fläche als in die Höhe sich ausdehnen und breite cylindrische Formen bilden, bald mit schmaler Basis aufsitzen und als kleine und grössere, schlanke, konische Zapfen spitz enden; nicht selten ist das Hauthorn auch krallenartig gekrümmt oder gewunden. Schneidet man ein solches Hauthorn der Länge nach durch, so kann man oft einen hornigen, derben Mantel und einen schmalen, weisslichen Kern erkennen, in welch letzterem gelegentlich auch Gefässe sichtbar sind. Es sind solche hornige Auswüchse der Haut bis zu 20 und 30 cm Länge beobachtet worden. Auch multipel treten sie gelegentlich auf (Bätge). Hie und da kommt es in der Basis der hornartigen Exkrescenz zu eitriger Entzündung, die schliesslich sogar zur Abstossung des Hornes führen kann. Vielfach wird behauptet, dass Kombination mit Krebs vorkomme, indem das Epithel gelegentlich an der Basis des Hornes ein destruirendes Tiefenwachstum eingehe. Ich habe das selbst nicht gesehen, und glaube, dass, wo es vorkommt, es sich um ein gelegentliches Zusammentreffen von Hautkrebs und Hauthorn in dem Sinne handelt, dass letzteres sich zufällig einmal an Stellen entwickelt hat, die für die Krebsbildung schon von vornherein praedisponiert waren.

Ich möchte hier beiläufig einer Beobachtung gedenken, die ich in Bezug auf das doch sehr merkwürdige Längenwachstum dieser Hauthörner machen konnte. Die Basis eines von mir untersuchten Hauthornes des unteren Augenlides zeigte nämlich die bemerkenswerte Thatsache, dass überall zwei durch Bindegewebe getrennte Epidermislager übereinander aufgebaut waren. Es entstand dieser Aufbau wahrscheinlich in folgender Weise: die schlanken und überaus langen Erhebungen des Papillarkörpers, welche der Entwicklung des Hauthornes zu Grunde lagen, waren seitliche Verbindungen eingegangen, indem sich zwischen benachbarten Papillen bindegewebige Querleisten entwickelt hatten, die das interpapillär gelegene Epithelpolster überbrückten. Von solchen neugebildeten Brücken waren dann wieder neue Papillen ausgegangen; man kann sich vorstellen, dass sich dieser Vorgang auch mehrmals wiederholen kann und dass auf solche Weise eine fortgesetzte Erhöhung der Basis des Hauthorns bewirkt, und dadurch das Längenwachstum desselben bedeutend gefördert wird. Man kann von einem förmlich stockwerkartigen Aufbau der Basis reden, aus dem heraus sich erst ein rechtes Verständnis für die gelegentlich doch erstaunliche Länge der Hauthörner ergiebt. Ein völliges Abschnüren von Epithel seitens der überbrückenden Bindegewebsleisten findet dabei nicht statt; die in der Tiefe überbrückte Epithelpartie steht mit dem, die Oberfläche der Geschwulst überziehenden Epithel in kontinuierlicher Verbindung.

b) weiche Papillome (Fig. 122, 123, 125, 126).

Bei dieser Form papillärer Neubildungen handelt es sich entweder um plumpe, kurze, wenig gegliederte, an den Enden kolbig angeschwollene (Fig. 122, 123) oder um sehr zierliche, schlanke, reichverzweigte Auswüchse (Fig. 125, 156) des Bindegewebes gewisser Schleimhäute. Die Papillen sind mit einer zarten oder dickeren Epitheldecke überzogen. Entsprechend dem verschiedenen Entwickelungsort dieser Geschwülste ist das Epithel bald geschichtetes Plattenepithel, bald einfaches oder geschichtetes Cylinder-, bezw. Flimmerepithel. Häufig ändert sich der Charakter des Epithels sowohl unter dem Einfluss eines raschen Wachstums des bindegewebigen Grundstockes dieser Papillome als unter der Einwirkung äusserer Schädlichkeiten (mechanische, chemische Irritation, Austrocknung z. B.); dann kann sich z. B. flimmerndes, geschichtetes Cylinderepithel in geschichtetes Plattenepithel, ja sogar (unter Ausbildung eines Papillarkörpers und unter Verhornung der oberflächlichen Schichten) in richtige Epidermis verwandeln (Metaplasie). Häufiger ist eine Umwandlung des Cylinder- oder Flimmerepithels in ein uncharakteristisches Epithel mit rundlichen oder polymorphen Zellen, wie man sie in den oberen Lagen des Stratum Malpighi oder in den mittleren

Lagen des Harnblasenepithels antrifft, sogenanntes Übergangsepithel. In den Buchten, welche sich zwischen den Papillen finden — also an den gegen die äusseren Einflüsse geschützteren Stellen — tritt dann häufig wieder das Epithel des Standortes in unveränderter Form hervor. Entsprechend dem Ausgang der weichen Papillome von Schleimhäuten ist auch das Bindegewebe dieser Geschwülste zarter entwickelt, zellreicher, reicher an (häufig erweiterten) Blut- und Lymphgefässen als bei den von der äusseren Haut ausgehenden Papillomen. An entzündlichen, meist perivaskulär gelegenen Zellinfiltraten ist der bindegewebige Anteil dieser weichen Papillome in der Regel sehr reich; ferner findet man oft viele Lymphknötchen. Gar nicht selten hat das Bindegewebe den Charakter des ödematösen Bindegewebes (fälschlich Schleimgewebe genannt); solche papilläre Geschwülste (die in der Nase häufig vorkommen) können dann ganz gallertig, grau durchscheinend aussehen. In vielen Fällen schliessen die weichen Papillome Drüsen ein (Schleimdrüsen), die auf den Drüsengehalt der betreffenden Örtlichkeit zu beziehen sind (s. a. u. Adenom); diese Drüsen können auch vermehrt, in Wucherung und Neubildung begriffen, zum Teil auch cystisch erweitert und mit Schleimmassen ausgefüllt sein; sie münden meist in den Krypten zwischen den Papillen. Auch Rückbildungsvorgänge an den Drüsen (Atrophie, Schwund) kann man beobachten.

Weiche Papillome trifft man in der Harnblase, den Harnleitern, im Nierenbecken, in der Nasenhöhle, seltener im Magendarmkanal, auf der Schleimhaut des Uterus (Gusserow), der Tuben (Eberth), ferner in der Gallenblase und den Gallengängen.

Auch bei der Mehrzahl der weichen Papillome (Nasenhöhle, Magendarmkanal) hat man es mit hyperplastischen Neubildungen zu thun, denn sie enthalten alle Elemente der betreffenden Schleimhäute, zwar in quantitativ übermässiger Entwickelung, jedoch in einer dem physiologischen Vorbilde qualitativ annähernd entsprechenden Weise. Und wenn auch gelegentlich ziemlich umfangreiche Geschwülstchen dabei entstehen, die zum Teil mit Stielen polypenartig der übrigen Schleimhaut aufsitzen, so ändert das nichts an der Thatsache, dass in Wahrheit nur eine Hypertrophie bezw. Hyperplasie vorliegt; in den angeführten Fällen ist die Hyperplasie nur sehr umschrieben und sondert sich allmählig

mehr und mehr als polypöse oder gar pendulierende Neubildung von dem übrigen Gewebe ab; letzteres befindet sich gewöhnlich im Zustande einer diffusen entzündlichen Hyperplasie. Lang bestehender chronischer Katarrh der betreffenden Schleimhäute geht gewöhnlich der hyperplastischen Wucherung voraus; ist letztere einmal entwickelt, so ist sie allerdings selbst wieder geeignet, den chronischen Entzündungszustand weiter zu unterhalten. Die nicht seltene Multiplizität solcher hyperplastischer Geschwülste spricht übrigens für die Mitwirkung einer besonderen lokalen Disposition.

Nicht so kurzweg als hyperplastische Neubildungen sind die komplizierter gebauten Papillome anzusprechen, die aus zarten, baumförmig verästelten Papillensystemen zusammengesetzt sind. Bereits in dem dendritischen Ausbau des Bindegewebes liegt ein Moment, das über eine einfache Hyperplasie hinausgeht. Hier ist vor allem das Papillom der Harnblase (Fig. 125, 126) zu erwähnen: dieses bildet meist an der hinteren Wand, nahe dem Grunde der Harnblase, breitbasig, seltener gestielt aufsitzende, zottige Gewächse von oft beträchtlichem Umfang. Die Papillen sind dabei ausserordentlich schlank und lang, vielfach verzweigt und sehr gefässreich; die Gefässe in den meist kolbig angeschwellten Enden der Papillen häufig erweitert. Eine ödematöse, gallertige Quellung des Bindegewebsgerüstes der Papillen ist häufig, besonders an den kolbig verbreiterten Enden derselben. Die Papillen sind überzogen von einem in reichlicher Abstossung begriffenen, mehrschichtigen Belag von Zellen, welche in ihrer Form und gegenseitigen Anordnung den unteren und mittleren Schichten des normalen Harnblasenepithelbelages gleichen; bei guter Konservierung kann man auch eine oberste Lage platter Zellen vorfinden; letztere ist allerdings meist abgestossen. Der Reichtum an erweiterten, strotzend gefüllten Gefässen in den Zotten führt bei diesen Gewächsen häufig zu (gelegentlich bedeutenden) Blutungen in die Harnblase. Die Zotten degenerieren teilweise infolge von Ernährungsstörung und stossen sich ab, dann kann man sie im Urin nachweisen; ganze Bäumchen der Geschwulst können auf solche Weise durch die Harnröhre eliminiert werden. Thoma macht darauf aufmerksam, dass Zotten beim Urinieren (bei Kontraktion der Harnblase) in den Hals der Harnblase, bezw. in

den Anfangsteil der Urethra gelangen; in letzterem können sie bei der Wiederausdehnung der Harnblase eingeklemmt werden und abreissen; das führt dann wieder zu Blutungen und Abgängen von Zottengebilden mit dem Urin.

Bezüglich der Auffassung dieser Harnblasenpapillome hat man darauf hingewiesen, dass sie gewöhnlich im Verein mit chronischen Entzündungen der Harnblase (Gonorrhoe, chron. Cystitis, Steinbildung etc.) auftreten. Jedoch ist es manchmal schwer zu sagen, ob die Entzündung das primäre Ereignis war, oder ob sie erst durch die Entwickelung des Zottengewächses hervorgerufen wurde; die meisten chronischen Entzündungen der Harnblase verlaufen ohne Papillomentwickelung; andererseits sind grosse Harnblasenpapillome ohne entzündliche Erscheinungen an ihrer Basis beobachtet worden. Wie gesagt, ist es nicht erlaubt, die erwähnten Zottengeschwülste der Harnblase als eine entzündliche Hyperplasie der Blasenschleimhaut aufzufassen, dazu sind diese Neubildungen zu atypisch gebaut. Thoma hat die Ansicht geäussert, dass Entwickelungsstörungen im Bereiche des Urogenitalapparates diesen Geschwülsten zu Grunde liegen möchten, zumal eine innere Verwandtschaft bestehe zwischen ganz ähnlich gebauten papillären Geschwülsten an anderen Stellen des Urogenitalsystems (Niere, Ovarium). In der That kommen nach eigener und fremder Beobachtung ganz ähnliche Blumenkohlgewächse im Nierenbecken, in den Calices, auf der Schleimhaut der Uretheren vor, auch multipel (Kohlhardt, Shattok, Neelsen, Stoerk, Poll), so dass der Gedanke an eine entwickelungsgeschichtliche Ursache nicht von der Hand zu weisen ist; sichere Beweise sind dafür allerdings schwer zu erbringen. Bemerkenswert ist immerhin, dass der Boden, von dem diese Geschwülste ausgehen, wie gesagt, häufig nichts von entzündlichen Veränderungen aufweist (Kohlhardt, Neelsen, Stoerk, Hasenmeyer); trotzdem deuten einige dieser Autoren die multiple Papillombildung als entzündlichen Ursprungs (z. B. Kohlhardt: Pyelitis villosa). Thoma hat bei der Ectopia vesicae derartige Papillome gesehen. Neelsen sah Zottengewächse in einem Falle von Missbildung des Urethers: der betreffende Urether war im oberen Drittel geteilt; jedes der Teilstücke mündete in ein eigenes Nierenbecken; eines der Teilstücke war von hahnenkammartigen,

zottigen Wucherungen ausgefüllt, was eine Hydronephrose der einen Nierenhälfte zur Folge hatte. Das Auftreten der Papillome bei Missbildungen im Urogenitalapparat spricht aber ganz allgemein für ihre kongenitale Anlage.

Aschoff hat bei seinen eingehenden Studien über die normale und pathologische Anatomie der ableitenden Harnwege gefunden, dass sich in allen Fällen (besonders im Bereich der oberen Harnwege) sowohl Sprossungen des Oberflächenepithels in das submuköse Gewebe, als ein mässiges Auswachsen des Bindegewebes nachweisen lässt; in ersterem Falle werden nach aussen offene oder (nach erfolgter Abschnürung) geschlossene Drüsenräume (Cystchen), ferner auch solide Zapfen gebildet; in letzterem Fall bilden sich feine Septen, welche wiederum gegenseitig verwachsen und so Epithelpartieen überbrücken und abschnüren können. Aehnliche Mitteilungen haben v. Limbeck, Litten, Brunn u. A. gemacht. Bei chronisch entzündlichen Zuständen treten diese epithelialen Einsenkungen und bindegewebigen Leisten gelegentlich besonders reichlich auf, es bilden sich Cysten dabei, in die hinein es sogar wieder zur Papillenbildung kommt (Uretheritis cystica Aschoff, Cystitis cystica Stoerk.) Da die Einsenkungen und Leisten sich jedoch auch normalerweise finden und auch ohne jedwede entzündliche Erscheinungen reichlich vorkommen können, ist es gerechtfertigt, anzunehmen, dass man es zum Teil mit geringfügigen örtlichen Entwickelungsstörungen zu thun hat, die gelegentlich sehr wohl die Grundlage für eine autonome Geschwulstbildung abgeben können. Etwa vorhandene Entzündungszustände würden dann die Gelegenheitsursache für das Manifestwerden der fraglichen Entwickelungsstörungen abgeben können.

Von den Zottengeschwülsten der Harnblase sind nach Stoerk zu trennen ödematöse Zustände der Blasenschleimhaut, welche sich hie und da in Fällen von auf die Blase fortschreitendem Uteruskarzinom entwickeln: man findet gestielte Blasen in grosser Menge der Hinterwand der Harnblase aufsitzen; die Blasen entwickeln sich aus flachen, umschriebenen, ödematösen Anschwellungen der Schleimhaut. Auch Verfasser hatte Gelegenheit, ein derartiges zottiges Oedem der Blasenschleimhaut zu sehen.

Ausser an der Harnblase, den Uretheren, im Nierenbecken, kommen grössere Blumenkohlgewächse auch im Uterus, in den Tuben und (gewöhnlich beiderseitig) an der Oberfläche des Eierstocks (Ohlshausen, Prohaska, Gusserow, Eberth, Marchand, Frommel) vor.

Pfannenstiel leitet das Oberflächenpapillom des Ovariums vom Keimepithel ab; da zu Anfang des Prozesses Einstülpungen des Epithels in das darunter liegende Bindegewebe nachweisbar seien, nennt er die Geschwulst im Gegensatz zu dem sehr seltenen Fibroma papillare, bei welchem eine papilläre Aussprossung des Bindegewebes massgebend sei, Adenoma papillare superficiale.

Was allen diesen papillären Geschwülsten noch ein besonderes Interesse verleiht, ist ihre mehrfach sicher gestellte Kombination mit einer destruierenden, in die Tiefe greifenden Epithelwucherung

(Karzinom). Diese Kombinationen sind übrigens in ihrer Häufigkeit vielfach überschätzt worden. Zum Beweis dessen führt z. B. Kohlhardt eine Statistik von Nitze an, der unter 75 Blasenpapillomen 55 gutartige (also nicht krebsige) Formen fand. Nach meiner Meinung handelt es sich dabei jedoch nicht um einen allmähligen Übergang eines bis dahin gutartigen Gewächses in eine maligne Form, so etwa, dass das Epithel aus unbekannten Ursachen plötzlich anfinge, in die Tiefe der Schleimhaut (Submucosa, Muscularis) einzuwachsen, statt nur die Oberfläche der Papillen zu überkleiden; wenigstens existieren für eine derartige Umwandlung („Entartung") keine positiven Beweise. Ich stelle mir vielmehr vor, dass in solchen Fällen, in welchen sich mit einer fibroepithelialen Wucherung an der Oberfläche früher oder später ein epitheliales Tiefenwachstum verbindet, der Neubildung von vorneherein ein höherer Grad der Wachstumsdegeneration zukommt, der nur nicht von Anfang an hervortritt, sondern erst im Laufe der Geschwulstentwickelung, vielleicht unter der Mitwirkung günstiger Gelegenheitsmomente, sich auslebt (krebsige Formen des Papilloms). Auch Birch-Hirschfeld mahnt zur Vorsicht in der Deutung von Übergängen der Papillome in Karzinome. Küster, Orth, Kürsteiner u. A. erwähnen derartige karzinomatöse Papillome der Harnblase, bezw. des Uterus.

Eine besondere Form des weichen Papilloms geht noch von den Aderhautgeflechten (s. Figur 72) des Centralnervensystems (Brüchanow, Hess, Lüttgen, Verfasser) aus. Es bilden sich zierlich verzweigte Papillen, die von kubischen Epithelzellen, meist in einer einzigen Lage, bekleidet sind und massenhaft weite Kapillargefässe aufweisen. Sie können an der Hirnsubstanz Defekte verursachen. Diese Papillome unter die Peritheliome zu rechnen (Lubarsch) kann Bedenken hervorrufen. Wohl bestehen die Geschwülste in ihren jüngeren Abschnitten fast nur aus Gefässen, denen kubische oder fast cylindrische Zellen peripher aufsitzen, jedoch sind diese Belegzellen den sogenannten Perithelien nicht gleichwertig, sondern dem Ependymepithel genetisch zugehörend; die älteren Papillen bilden übrigens nach meiner Beobachtung um die Gefässe auch spärliches Bindegewebe aus, so dass das Epithel den Gefässen dann nicht mehr direkt aufsitzt.

Sehr selten kommen auch sog. harte, d. h. mit Pflasterepithel ausgekleidete Papillome auf cylinderepithelbekleideten Schleimhäuten vor, z. B. in der Nasenhöhle (Billroth, Hopmann, Michel, v. Büngner, Kahn, Kiesselbach, Zarniko, Hellmann). Auch an Stellen des Kehlkopfs, an welchen normalerweise Cylinderepithel sich findet, ferner in der Trachea kommen harte Papillome mit zum Teil verhornendem Pflasterepithel vor (Werner). Vielfach besteht die Meinung, dass es sich bei diesen heterologen Papillomen um eine der Papillombildung vorausgehende Metaplasie des betreffenden Schleimhautepithels handle (v. Büngner). Ich bin der Meinung Hellmanns, dass eine derartige primäre Metaplasie nicht immer voraufgehen muss und glaube, dass mancher der hierher gehörigen Fälle auf entwickelungsgeschichtliche Verwerfungen von Pflasterepithel in cylinderepitheltragende Schleimhäute zu beziehen ist. Von den sekundären Metaplasieen des Epithels in Papillomen (s. früher) müssen diese primär heterologen Papillome getrennt werden.

Ausser den eben genannten, solitär oder multipel auftretenden Formen papillärer Neubildungen von selbständigerem Charakter treffen wir nun papilläre Wucherungen im Verein mit Adenom bezw. Cystadenom. In solchen Neubildungen der Niere, der Ovarien, der Gallengänge, der Mamma etc. beobachtet man, dass von den Wandungen der entstandenen Cysten plumpe, polypöse oder zierliche, baumförmig verzweigte, papilläre Einwüchse, oft in grosser Menge, ausgehen, die schliesslich so reichlich und massenhaft entwickelt sein können, dass sie die Lumina der Cysten mehr und mehr erfüllen (sogenannte papilläre Kystome). Davon wird bei den Adenomen und Kystomen noch weiter die Rede sein. Dass gerade für diese Auswüchse das Epithel meist häufig die erste Veranlassung giebt, lässt sich an unzweideutigen Bildern erkennen (s. später). Das ist wichtig für die Auffassung der Papillome überhaupt.

Anhangsweise muss bei den Papillomen noch einer eigenartigen, allerdings nicht geschwulstmässigen, Epithelwucherung gedacht werden, die als

Epithelioma contagiosum [(Molluscum contagiosum-Virchow) Fig. 158]

bezeichnet wird. Eine interessante, kontagiöse Erkrankung der Haut, im Verlauf deren an den verschiedensten Körperstellen (Händen, Hals, Gesicht), selten über den ganzen Körper verbreitet, kleine blassrote, schrotkorngrosse Knötchen auftreten, die sich schliesslich flach warzenförmig über die Oberfläche der Haut erheben

und infolge centralen Zerfalls seichte, trichterförmige Einsenkungen in ihrer Mitte erkennen lassen. Aus den Knötchen lässt sich eine weissliche, trockene, breiige, feinkörnige Masse ausdrücken. Mikroskopisch findet man (bei vorwiegend passivem Verhalten des Bindegewebes) eine rosettenförmig begrenzte, „lappige", wenig in die Tiefe greifende, nach aussen offene (Virchow) Epithelwucherung: die tieferen Epidermisschichten schicken ziemlich gleichmässige Zapfen von einem umschriebenen Punkt aus radiär nach der Peripherie in die Kutis vor; darin besteht eine grosse Ähnlichkeit mit den hypertrophischen Prozessen, die man an den Talgdrüsen beobachtet, was Kaposi veranlasste, die Wucherung wirklich auf Talgdrüsen zu beziehen. Auch O. Israel leitet die Wucherung vom Epithel der Hautfollikel ab (Epithelioma folliculare cutis); er fand gelegentlich die Epidermis über dem Knötchen unbeteiligt, sogar atrophisch, während in der Mitte der epithelialen Wucherung ein Haar sich vorfand. In einigen Fällen mag die Wucherung wohl auch von Follikeln (Haartaschen und Talgdrüsen) ausgehen.

Im Bereich des centralen Zerfallgebietes der Wucherung findet man neben Anderem massenhaft ovale oder rundliche, glänzende, homogene Körperchen abgelagert; diese Körperchen finden sich auch innerhalb der Epidermiszellen selbst, wo sie erst als helle Tropfen auftreten, die dann durch Wachstum allmählig die ganze Zelle beanspruchen und den Kern zur Seite drängen. Neisser will sogar Encystierung der Gebilde gesehen haben; ähnliche Körperchen sind für die sogenannte Pagetsche und Darier'sche Krankheit beschrieben worden (s. u. Karzinom). Touton verglich die Gebilde mit den bei Hühnern und Tauben als Gregarinen beschriebenen Körpern. Bezüglich dieser Körperchen herrschen Meinungsverschiedenheiten: Virchow machte auf die Ähnlichkeit aufmerksam, die zwischen ihnen und den Coccidien der Kaninchenleber bestehen, ohne sich jedoch direkt für die parasitäre Natur der Körperchen zu entscheiden. Bollinger, Neisser, Ziegler, Rivolta, Touton, L. Pfeiffer fassen die Körperchen als Protozoen auf (Coccidien, Gregarinen). Dahingegen sind Unna und seine Schüler (Kromayer), ferner Hansemann, Israel, Török und Tommasoli, Petersen der Meinung, dass es sich um eine besondere Form der Degeneration der gewucherten Epidermiszellen handelt.

Petersen fand „Molluskumkörperchen“ auch bei gewöhnlichen Hyperkeratosen; ebenso beobachtete Lubarsch ähnliche Gebilde bei den verschiedensten Prozessen (Warzen, sekundären Papillomen, gewöhnlichen Epithelwucherungen) und deutet sie als Degenerationserscheinungen. Kromayer hat das Zustandekommen der eigentümlichen Degeneration näher verfolgt: es degenerieren in den betr. Epithelzellen der Kern und die Protoplasmafasern, aus deren Zerfall die Körperchen hervorgehen; die Membran der Körperchen wird aus den peripheren Teilen der Zelle gebildet, sie stellt eine verhornende Epithelmembran dar.

Schliesslich noch einige Bemerkungen über das Wachstum der Papillome. Auch in dieser Frage müssen wir zwischen den hyperplastischen papillären Wucherungen und den echten autonomen (heteroplastischen) Papillomen unterscheiden. Bei ersteren ist eine Vergrösserung durch peripheren Zuwachs, d. h. durch papillöse Entartung vorher normaler Bezirke, nicht nur theoretisch denkbar, sondern oft genug wirklich zu beobachten; dafür sprechen vor allem die oft ganz allmähligen Übergänge der Neubildung in die normale Umgebung. Häufig liegen die Verhältnisse ja überhaupt so, dass der Boden, auf dem hyperplastische Papillome wachsen, bereits selbst in diffuser Hyperplasie begriffen ist, so dass das Papillom nur als eine umschriebene lokale Steigerung der allgemeinen Hyperplasie erscheint und oft nur dadurch einen eigenartigen Charakter gewinnt, dass es sich mehr und mehr über das Niveau der Umgebung heraushebt und gegen die letztere absetzt. Bei den heteroplastischen bezw. allen echten autonomen Papillomen findet ein Wachstum nur aus eigenen Mitteln statt; man kann daher keine allmähligen Übergänge der normalen Umgebung in die Geschwulst beobachten, im Gegenteil sieht man solche Papillome ganz unvermittelt aus normalem Boden herauswachsen. Ribbert bemerkt, dass beim Wachstum solcher Papillome (und papillärer Adenome) das angrenzende normale Epithel bezw. die benachbarte normale Mukosa gelegentlich „an dem prominenten Tumor gleichsam in die Höhe gezogen“ werde, so dass das Nachbargewebe zwar räumlich an dem Tumor beteiligt sein könne, ohne aber zu einem integrierenden Bestandteil desselben zu werden.

2. Adenome (Fig. 127—160)

(vom Drüsenepithel ausgehende fibroepitheliale Neubildungen).

Wir verstehen unter Adenom eine autonome Neubildung, die nach dem Typus des Drüsengewebes gebaut ist. Dabei ist der Begriff Drüse rein morphologisch zu nehmen, d. h. wir nennen alle solchen Geschwülste Adenome, in welchen eine epitheliale Wucherung mit Hilfe einer entsprechenden Konkurrenz des Bindegewebsapparates reguläre, mit bindegewebigen Wandungen versehene Epithelverbände erzeugt, welche in Form von einfachen und verzweigten Röhren, von kugeligen, gegenseitig kommunizierenden oder allseitig geschlossenen Bläschen oder in Form von Kombinationen dieser beiden Haupttypen auftreten; die den bindegewebigen Wandungen der Röhren und Bläschen aufsitzenden Epithelien treten zu einem geordneten Verband in der Weise zusammen, dass sie saumförmig in einer einzigen (selten mehrfachen) Schichte Lumina umgeben, in welche sie ihre sekretorischen Produkte absetzen.

Wir fordern für die Adenome als ausgereifte Geschwulstformen eine möglichst vollkommene Übereinstimmung mit dem Drüsentypus des betreffenden Mutterbodens. Das gilt jedoch nur in bedingter Weise, denn sowohl in der Gestalt der Drüsenepithelien, in der Form, Ausbildung und Anordnung der Drüsen, wie in der Beschaffenheit und Entwickelung des Bindegewebes, sowie in dessen besonderen Beziehungen zu den neugebildeten Drüsen bestehen in den Adenomen fast immer gewisse Verschiedenheiten gegenüber dem normalen Verhalten. Einige Adenome weichen in der besonderen Beschaffenheit ihres drüsigen Parenchyms so sehr vom Typus des Mutterbodens ab (Niere, Hoden, Ovarien), dass sie als heterologe Neubildungen bezeichnet worden sind. Darauf wird später noch näher einzugehen sein. Neben diesen morphologischen Kriterien eines Adenoms verbinden wir mit dem Begriff des Adenoms die Vorstellung von einer im klinischen Verhalten gutartigen Geschwulstform, welcher die Eigenschaften eines destruierenden Wachstums und die Metastasierungsfähigkeit abgehen. Treffen wir auf Geschwülste, die im grossen Ganzen nach dem Typus des Adenoms

gebaut sind, jedoch zerstörend gegen die Umgebung vordringen, so fassen wir sie als adenomartige Karzinome auf (s. später).

Auch die Adenome können — wie die vorhin besprochenen Papillome — nicht als ausschliessliche Wucherungsprodukte des Epithels angesehen werden, sondern müssen im Sinne einer kombinierten Wucherung von Epithel und Bindegewebe aufgefasst werden. Ohne ein methodisches Zusammenwirken dieser beiden Komponenten kann eine typisch gebaute, drüsige Neubildung gar nicht gedacht werden. Ribbert bemerkt, dass die Entwickelung der Adenome den embryonalen Bildungsmodus wiederhole, indem hier wie dort ein enger Zusammenhang zwischen Bindegewebs- und Epithelproliferation bestehe; das Bindegewebe wachse mit dem Epithel gleichmässig und gemeinsam, und es erfahre das Bindegewebe dabei eine ganz spezifische Ausbildung.

Auch für die Adenome ist die Frage aufgetaucht, ob man dem Bindegewebe oder dem Epithel die Initiative des Wachstums zuerkennen müsse; ich bin auf Grund vieler darauf gerichteter Untersuchungen der Überzeugung, dass an der primären Wachstumsenergie des Epithels nicht gezweifelt werden darf. In jungen Adenomherden sieht man das Epithel zuerst proliferieren; es bildet solide Knospen und Sprossen aus mehr indifferenten Zellen, die sich alsbald unter Ausbildung eines interzellulär auftretenden Lumens zu den entsprechenden typischen Zellformen (Cylinderzellen etc.) ausgestalten. Das Bindegewebe folgt dem Epithel und bettet den neugebildeten Drüsenschlauch oder das eben entstandene Drüsenbläschen in fibrilläres Gewebe ein, wobei sich alsbald eine konzentrische Anordnung der Fasern um das epitheliale Gebilde geltend macht. Es liegt daher nahe, daran zu denken, dass von den Drüsenepithelien auch ein besonderer formativer Reiz auf das Bindegewebe ausgeübt wird, oder dass eine Art von taktiler Sensibilität zwischen Epithel und Bindegewebe besteht, so dass die Konkurrenz des Blutgefässbindegewebsapparates der epithelialen Wucherung gegenüber nicht bloss die Bedeutung der Beischaffung von Ernährungsmaterial hat.

Die Adenome bilden umschriebene Geschwülste, die sich im Inneren der Organe als Knoten, nicht selten sogar durch eine Kapsel

gegen die Umgebung abgetrennt, entwickeln, an der Oberfläche derselben als breitaufsitzende, oder gestielte, polypöse, hie und da lappige, auch oberflächlich zottige Neubildungen erheben. Ihr Ausgangspunkt ist das Parenchym der grossen drüsigen Organe (Nieren, Leber, Hoden, Ovarium, Mamma), sowie der Drüsenapparat der Schleimhäute (Magendarmkanal, Uterus, Respirationstraktus).

Die vorhin kurz erwähnten Differenzen, welche in dem Bau der Adenome gegenüber den Strukturen der Muttergewebe, von denen sie ausgehen, hervortreten, sind folgende: Das Bindegewebe (Stroma) weicht in seiner quantitativen und qualitativen Ausbildung vielfach von dem Bindegewebe des Standortes ab: bald ist es stark entwickelt, das Epithel hie und da sogar an Masse überwiegend, und dabei oft derb, grobfaserig, kernarm (harte Formen der Adenome, z. B. in der Mamma), bald ist es sehr spärlich vorhanden, von zarter Beschaffenheit, oder zellreich, wie adenoides oder sogenanntes cytogenes Bindegewebe, oder es findet sich ein ödematös, gelockertes Bindegewebe oder sogar echtes Schleimgewebe (weiche Formen der Adenome, z. B. im Magendarmkanal, Leber, Niere). Vielfach findet man das Bindegewebe in den Adenomen in granulierendem Zustande. In nicht wenigen Adenomen weicht das Bindegewebe in seiner Entfaltung derart vom Typus des Mutterbodens ab, dass es in die Drüsenräume in Papillenform einwächst (papilläre Adenome). Blutgefässe sind in Adenomen in der Regel reichlich vorhanden, dabei nicht selten erweitert.

Das drüsige Parenchym zeigt eine grössere Unregelmässigkeit in seiner Entwickelung gegenüber dem Verhalten des Mutterparenchyms: die Drüsen sind erweitert, verlängert, geschlängelt, vielfach verzweigt; die Zusammenlagerung der Drüsen entbehrt einer höheren Ordnung. Je nachdem vorwiegend Tubuli oder Alvolen oder geschlossene Follikel gebildet werden, unterscheidet man: tubulöse Adenome (Mastdarm, Uterus, Mamma, Niere, Leber, Ovarium), alveoläre Adenome (Mamma, Talgdrüsen), follikuläre Adenome (Schilddrüse, Ovarium); in zusammengesetzten tubulösalveolären Drüsen kann bald der tubulöse, bald der acinöse Typus vorherrschen. Das Epithel ist einfach oder (selten) mehrschichtig, die Form des Epithels wechselnd, bald kubisch, bald cylindrisch,

bald platt, bald unregelmässig. Hie und da weicht die Form des Epithels stark vom Epithel des Mutterbodens ab. Was besonders wichtig erscheint, ist das Verhalten der Membrana propria. Selten fehlt in den Adenomen eine solche; häufig ist sie jedoch nur mangelhaft oder nicht überall entwickelt. Lubarsch, Langhans, Thoma, Haussmann, Ribbert fanden die Membrana propria in Adenomen der Mamma, des Hodens, des Magendarmkanals etc. vorhanden; eine sekundäre, entzündliche Einschmelzung der Membrana propria will Lubarsch in polypösen Darmadenomen gesehen haben.

Bezüglich der Nutzbarmachung der drüsigen Neubildung für den Zweck des Gesamtorganismus ist zu bemerken, dass bei der echten Adenombildung ein derartiger Zweck nicht mehr einzusehen ist. Zwar bilden die Drüsen vieler Adenome noch Sekrete (Schilddrüsenadenome-Kolloid, Magendarmkanaladenome-Schleim, Leberadenome-Galle etc.), oft sogar in vermehrtem Masse, jedoch ist es sehr zweifelhaft, ob es sich um qualitativ normalwertige Produkte handelt; sicher ist, dass vielfach ein für den Standort völlig abnormes Sekret geliefert wird (z B. kolloides Sekret in Mammaadenomen, Pseudomucin und Kolloid in Ovarialkystomen). Die Sekretbildung ist oft derart krankhaft gesteigert, dass sie zu einer entsprechenden Degeneration der secernierenden Zellen führt. Jedenfalls sind aber in den Adenomen keine regulären Ausführungsgänge vorhanden, welche das von den Drüsen der Geschwulst gebildete Sekret an die entsprechenden Stellen befördern könnten; im Gegenteil die schleimigen und kolloiden Sekrete häufen sich im Innern der Drüsenräume an und geben Veranlassung zu Vergrösserung und cystischer Erweiterung der Drüsenräume (s. später); schliesslich kann das Epithel unter dem zunehmenden Binnendruck selbst zu Grunde gehen.

M. B. Schmidt hat sich mit der Frage der Funktionsfähigkeit der Adenome eingehend beschäftigt. Er bestreitet, dass es richtig sei, die Definition des Adenoms von dem Vorhandensein oder Fehlen einer Sekretion abhängig zu machen. Dem ist gewiss beizustimmen; für die Definition des Adenoms ist nur wichtig und wesentlich, dass die von diesen Tumoren gelegentlich gelieferten Sekrete wegen des Mangels von Ausführungsgängen nicht für den Organismus nutzbar gemacht werden können. Nur bei Organen mit sog. innerer Sekretion (Schilddrüse z. B.) ist eine solche Nutzbarmachung auch bei Adenombildung denkbar; es fragt sich aber, ob in solchen Fällen das Sekret qualitativ dem

physiologischen gleichwertig ist oder nicht. (Näheres hierüber s. später unter Karzinom).

Was die Ätiologie anlangt, so ist es für eine Reihe von Adenomen wahrscheinlich, dass sie aus Keimen sich entwickeln, die bei der Entwickelung unverbraucht blieben oder versprengt wurden, oder dass sie aus persistierenden embryonalen, normalerweise zurückgebildeten Geweben ihren Ausgang nehmen. Das gilt vor allem für die heterotypischen adenomatösen Neubildungen, jedoch auch für viele homoiotypische.

Die heterotypischen Adenome haben zwar rein adenomatösen Bau, zeigen jedoch, wie schon erwähnt, sehr bedeutende Verschiedenheiten vom Typus des Mutterbodens: als Beispiele führe ich an gewisse Adenome der Nieren, Ovarien, Hoden, des Uterus, welche papillären Charakter haben und für die eine Entwickelung aus Überresten des Wolffschen Körpers bezw. Wolff-Gartnerschen Ganges wahrscheinlich gemacht worden ist; dafür kann auch geltend gemacht werden, dass ganz ähnliche Geschwülste wirklich heterotop vorkommen, d. h. an Orten, an welchen Drüsengewebe im fertigen Organismus gar nicht vorkommt (Ligamentum latum, rotundum, Scheidenwand).

Urnierenreste im Ovarium fanden S. Neumann, v. Franqué u. A., Letzterer fand Urnierenkanälchen (bei gleichzeitig vorhandenem Kystoma ovarii), sogar cystisch erweitert, im ganzen Eierstock bis dicht unter die Eierstocksoberfläche; aktive Prozesse waren jedoch an den Resten nicht zu bemerken. Parovarialschläuche im Hilus ovarii wurden noch von Pfannenstiel, Nagel, Waldeyer, Bühler gesehen (nach v. Franqué). Rob. Meyer fand atypische Gestaltungen des Müllerschen Ganges, Coelomepitheleinstülpungen in die Ligamenta lata und in den Uterus, Keimepithelwucherungen in den Ligamenta ovarii, Reste des Wolffschen Ganges im Parametrium, Epoophoronschläuche in der Ampulla tubae etc. Aus allen diesen abnormen Bildungen ist das Hervorgehen von Geschwülsten (Adenomen, Karzinomen) denkbar. Im übrigen verweise ich auf die gelegentlich der Besprechung der Adenomyome gemachten Angaben (s. S. 213 ff.).

Ferner findet man Adenome mit Flimmerepithel in Organen, die im postfötalen Leben ein solches Epithel nicht besitzen (Ovarien, Mamma). Gelegentlich kombiniert sich auch eine zweifellose Entwickelungsstörung mit der Adenombildung; so beachteten Birch-Hirschfeld, B. Schmidt, Kürsteiner und Niemer in Mammaadenomen Cysten, die mit verhornender Epidermis ausgekleidet waren; in Ovarien findet man Dermoidcysten neben cystischen

Adenomen. In Kürsteiners Falle von Mammaadenom war Cylinderepithel und verhornendes Plattenepithel in einer und derselben Cyste übereinander entwickelt; letzteres hob ersteres empor. Da die Brustdrüse entwickelungsgeschichtlich durch Knospung aus der Epidermis hervorgeht, so könnte es sich also in solchen Fällen entweder um eine Rückbildung des Brustdrüsenepithels in Plattenepithel handeln oder um eine Entwickelungsstörung in der Art, dass das knospende Epidermisepithel da und dort nicht zu Drüsenepithel ausdifferenziert wurde (Ribbert); die mikroskopischen Befunde sprechen für das Letztere.

Für eine Entwickelung der Adenome aus nicht in den organischen Verband eingefügten, unverbraucht liegen gebliebenen oder versprengten Gewebskeimen spricht auch die Thatsache, dass viele Adenome völlig abgekapselt, oft multipel, in einem Organ oder Organsystem vorkommen. Das kann man besonders schön bei Adenomen der Mamma sehen; auch die sogenannten insulären Leberadenome, die als abgekapselte, vereinzelte Geschwülste aus typischem Lebergewebe in völlig normalen Lebern (meist bei Kindern) gefunden werden, müssen hiebei angeführt werden; sie sind wohl in eine Reihe mit den sogenannten Nebenlebern zu stellen, die sich ausserhalb der Leber, z. B. im Ligamentum suspensorium hepatis, finden; es sind das alles selbständig entwickelte, abgesprengte Teile der Leberanlage. Andere Adenome der Leber entwickeln sich aus Vasibus errantibus der Gallengänge. In die Rubrik der aus Entwickelungsstörungen hervorgehenden Adenome gehören auch die auf versprengte Brustdrüsenkeime zu beziehenden heterotopen Adenome, z. B. in der Achselhöhle (Lücke), ferner die aus aberrierten Schilddrüsen sich entwickelnden Adenome, sog. Strumae accessoriae, welche substernal, an der Zungenbasis, im unteren Halsdreieck, in der Trachea vorkommen; endlich die aus persistierenden, unverbrauchten Resten der Schmelzanlage hervorgehenden (z. T. cystischen) Kiefergeschwülste.

Ausser in der nächsten Umgebung der Brustdrüse können versprengte Teile der Brustdrüsenanlage, sog. Mammae accessoriae, auch an entfernteren Stellen vorkommen Ferner ist daran zu erinnern, dass gelegentlich eine Mehrfachbildung von Brustdrüsengewebe an den verschiedensten Stellen erfolgt (Polymastie). Mammae accessoriae sind beschrieben als Mammae axillares, pectorales, inguinales, vulvares; auch am Oberschenkel, an der Schulter, auf dem Rücken

wurde Brustdrüsengewebe (auch beim Mann) gefunden, das gelegentlich auch Milch produzierte. Ein gewisser Grad von Heredität scheint dabei mit im Spiele zu sein. Leichtenstern hält die Mehrfachbildung von Brustdrüsen für einen Rückschlag; es seien Organe, die sich beim Menschen auf dem Weg der Rückbildung oder Unterdrückung befänden. Wie dem auch sei, aus den Mammae accessoriae können sich Adenome (und Karzinome) entwickeln und ist vielleicht mancher Fall von heterotoper Epithelgeschwulst der Haut darauf zurückzuführen.

Aber nicht nur versprengte, unverbrauchte und abnorm persistierende Gewebskeime können der Ausgang von Adenombildung werden, sondern Störungen in der Entwickelung und Differenzierung der betreffenden Organe im allgemeinen: so z. B. sind gewisse multilokuläre, cystische Adenome der Nieren und der Leber auf ein mangelhaftes Zusammenwirken der bindegewebigen und epithelialen Anteile bei der Bildung dieser Organe zurückzuführen (s. später). Man muss auch an geringfügige und durch äussere Mittel zunächst nicht nachweisbare Fehler in der Differenzierung der Zellen und Gewebe denken, wodurch eine gewisse angeborene Disposition herbeigeführt werden kann, die sich darin äussert, dass derartige Organ- und Gewebsbezirke bei allerlei Reizzuständen anders reagieren, als normale Gewebe.

Bei Entzündungen der verschiedensten Art treten gelegentlich adenomatöse Neubildungen hervor: z. B. Adenome der Brustdrüse nach Mastitis, Adenome der Leber und Niere in Begleitung von Cirrhose dieser Organe, multiple Adenome des Magendarmkanals bei chronischem Katarrh etc. Gerade in solchen Fällen ist neben anderen Erwägungen, auf die später bei den einzelnen Adenomformen noch eingegangen werden soll, stets im Auge zu behalten, dass die Entzündung dabei vielleicht ein Organ oder Gewebe trifft, welches infolge einer Entwickelungsstörung im weitesten Sinne des Wortes zur Geschwulstbildung prädestiniert ist, so dass also die Entzündung nur die gelegentliche Ursache ist, welche die primär vorhandene, nur bisher latente Disposition zur Geschwulstbildung manifest macht.

Regressive Metamorphosen erreichen in Adenomen selten einen grösseren Umfang; sie hängen weniger mit Ernährungsstörungen zusammen, die sich etwa infolge eines Missverhältnisses zwischen dem Wachstum der Geschwulst und der begleitenden

Neubildung von ernährenden Blutgefässen einstellen, sondern sie beziehen sich mehr auf eine übermässige Sekretproduktion seitens der Parenchymzellen, welche mangels einer geeigneten Abfuhr der Sekrete zu Degenerationszuständen führt. In Adenomen der Brustdrüse herrscht daher die fettige Entartung vor; in Adenomen der Schilddrüse bilden sich kolloide Degenerationen aus; Adenome des Magendarmkanals zeigen schleimige Entartungen.

Die klinische Bedeutung der Adenome ist wechselnd. Soweit es sich um die reinen Formen dieser Geschwülste handelt, kann man sagen, dass sie relativ gutartige Neubildungen sind; viele werden nur als zufälliger Befund bei Sektionen entdeckt (Leber, Niere). Die cystösen Formen der Adenome (s. d. später) bilden allerdings oft ungeheuer grosse Geschwülste, die durch ihren Umfang bedenklich werden können (Ovarium z. B.).

Das Wachstum der Adenome ist in der Regel ein langsames; es erfolgt nur durch Vermehrung der einmal vorhandenen Anlage zur Geschwulst, nicht durch Umwandlung vorher normaler Drüsen in Geschwulstmasse. Die Art des Wachstums entspricht einer gleichmässigen Vergrösserung des Ganzen durch Expansion; die Umgebung wird gezerrt, gedehnt, durch Kompression zur Atrophie gebracht. Nur wenn man gelegentlich Adenome in den ersten Entwickelungsstadien zu Gesicht bekommt, sieht man die Drüsen der Neubildung im Zwischengewebe zwischen den präexistierenden Drüsen sich ausbreiten und dabei hie und da sogar mit den letzteren in sekundäre Verbindung treten, so dass also eine Art infiltrativen Wachstums in den allerersten Stadien vorkommt. Ich habe das einmal sehr deutlich bei einem Mammaadenom verfolgen können (s. Fig. 131). Später schliesst sich die adenomatöse Geschwulst stets mehr oder weniger scharf gegen die Umgebung ab und wächst expansiv weiter, wobei sich oft eine bindegewebige Kapsel um die Geschwulst entwickelt. Die geschilderte Art des Wachstums lässt es begreiflich erscheinen, dass gelegentlich in den Adenomen auch Parenchymteile des Mutterbodens eingeschlossen sind. Das führt dann freilich leicht zur Annahme einer allmähligen Umwandlung des letzteren in die Geschwulst. Manche Adenome bleiben wahrscheinlich nach einer gewissen Zeit des Wachstums auf der einmal erreichten Grösse stehen.

Die landläufige Ansicht geht allerdings dahin, dass ein Adenom auch durch peripheren Zuwachs in dem Sinne sich vergrössern könne, dass immer mehr vorher normale Drüsen in den adenomatösen Wachstumsexcess einbezogen würden. Als Beweis für diese Ansicht werden „Übergangsbilder" von normalen praeformierten Drüsen in die adenomatösen Parenchymbestandteile angeführt. In der Deutung solcher Übergangsbilder sollte man jedoch vorsichtig sein. Da das Adenom eine typische, ausgereifte Drüsengeschwulst ist, so besteht an und für sich schon weitgehende Ähnlichkeit mit den Drüsen des Mutterbodens; weiterhin kommen in der Umgebung von Adenomen hypertrophische und hyperplastische Zustände an den Drüsen des Muttergewebes vor, die als reaktiv entzündliche Wucherungen oder als Anläufe zur Regeneration gedeutet werden dürfen und nicht ohne weiteres als beginnende Adenomwucherung aufzufassen sind. Schliesslich darf man auch die Frage erwägen, ob nicht die Drüsen und Cysten des Adenoms gelegentlich mit den Drüsen des Mutterbodens in Kommunikation treten können: in Adenomen kommt es ja häufig nach Schwund der trennenden Bindegewebssepten infolge von Druck zum Zusammenfluss mehrerer benachbarter Drüsenräume — ein Ähnliches könnte sich zwischen normalen praeexistierenden Drüsen und den Drüsenräumen eines Adenoms ereignen, was dann natürlich zu schweren Täuschungen bezüglich des „Übergangs" der einen in die anderen führen muss. Je strenger man in der Kritik der Übergangsbilder ist, desto weniger kommt man in die Lage, ein peripheres Wachstum der Adenome durch successive Metamorphose vorher normaler Drüsen zu acceptieren und man gewinnt die Überzeugung, dass auch die echten Adenome wie alle echten Geschwülste aus der einmal vorhandenen Anlage heraus selbständig weiter wachsen.

Ein gewöhnliches Adenom bildet weder Metastasen in Lymphdrüsen oder entfernteren Organen, noch recidiviert dasselbe nach gründlicher Exstirpation; das hängt mit der strengen Beschränkung des Wachstums auf den Ausgangsort und mit dem exstruktiven Geschwulstwachstum zusammen. Die metastasierenden „Adenome" zeigen alle keinen durchweg typischen Bau und müssen zu den Karzinomen gerechnet werden.

Derartige bösartige Geschwülste von adenomartigen Bau kommen im Darm (Selberg), im Magen (Selberg), in der Leber, von Gallengängen sowohl wie vom Leberparenchym selbst ausgehend (Hansemann), in der Gallenblase (Selberg), im Uterus, (Livius Fürst, Veit, Kaufmann, C. Eckhardt, Kruckenberg, Eberth, Ohlshausen, Schröder, Selberg) vor. Hansemann führt ausser den genannten Organen noch die Lungen (Bronchialschleimdrüsen) und die Schweiss- und Speicheldrüsen als Ausgangsort für diese „malignen Adenome" an. Ferner sind hier noch Fälle von sogenannter Struma

adenomatosa maligna (s. d.) zu erwähnen. Die „malignen Adenome" verhalten sich in jeder Beziehung wie krebsige Geschwülste, dringen eigenmächtig und zerstörend in die Umgebung vor, durchbrechen z. B. an den Schleimhäuten die Muscularis mucosae, verbreiten sich in der Submukosa, ulzerieren an der Oberfläche und setzen Metastasen in die regionären Lymphdrüsen oder anderwärts, Metastasen, welche häufig wiederum adenomähnlich gebaut sind. Metastasen können jedoch auch fehlen, ebenso ist ausgesprochene Kachexie bei diesen destruierenden Geschwülsten bald vorhanden, bald fehlt sie.

Der Bau dieser bösartigen Geschwülste ist also adenomähnlich. Hansemann geht sogar soweit, dass er sagt, ein Unterschied der Parenchymzellen bei hyperplastischen Drüsenwucherungen, gewöhnlichem Adenom und den malignen Adenomen sei nicht vorhanden und man könne an kleinen Stückchen einer hyperplastischen Endometritis oder Gastritis, eines zottigen Magen- oder Mastdarmpolypen einerseits, eines malignen, destruierenden Adenoms dieser Organe andererseits, nicht die exakte Differentialdiagnose stellen, ob das eine oder das andere vorliege. Auch Kaufmann weist auf die Schwierigkeit der Stückchendiagnose hin: z. B. können auch bei entzündlicher Wucherung der Cervixschleimhaut die Drüsen tief in die Muscularis eindringen. Während eine Reihe von Autoren die absolute morphologische Übereinstimmung der in Rede stehenden malignen, adenomatösen Geschwülste und ihrer Metastasen mit den einfachen Adenomen betonen (Selberg) und besonders Wert auf das angeblich in beiden Fällen vorhandene, typische, einschichtige Epithel der Drüsenräume legen (Ruge, Winter, Gebhardt), nennen Andere auch solche Tumoren maligne Adenome, die mehrschichtiges Epithel und grosse Unregelmässigkeit der Drüsen aufweisen, wenn die Parenchymkörper nur Lumina bilden (Abel, Amann, Williams, Bröse, Knauss-Camerer). Wieder Andere versuchten, trotz der zugegebenen Ähnlichkeit zwischen einfachem und malignem Adenom, dennoch feinere Unterschiede zu statuieren, welche eine Trennung der gutartigen und bösartigen Adenome ermöglichen sollten. Kaufmann fand im malignen Adenom der Cervix grosse Polymorphie des Epithels und neben einschichtigem Cylinderepithel auch mehrschichtiges, polymorphes Epithel an den Drüsenwänden, hie und da auch solide Zellhaufen. Die Mitosen sind teils regulär,

wie in Adenomen, mit den Äquatorialplatten parallel zur Zellenbasis gestellt, teils senkrecht; in letzteren Fällen entstehen mehrschichtige Beläge. Ich lege grossen Wert darauf, dass in den adenomartigen Bezirken der sogenannten malignen Adenome die drüsigen Formationen in beliebigen Räumen der Bindesubstanz gelegen sind, dass letztere sich also nicht in besonderer Weise um die Drüsenräume anordnet, wie es bei den einfachen Adenomen der Fall ist, wo Bindegewebe und Epithel, wenn ich so sagen darf, gemeinschaftliche Sache machen; eine eigentliche Membrana propria fehlt daher in malignen Adenomen stets.

Im allgemeinen bin ich mit Kaufmann der Ansicht, dass man den Namen Adenoma malignum fallen lassen sollte. Selberg u. A. wollen daran festhalten. Die fraglichen Geschwülste verhalten sich in ihrem Wachstum ganz wie Karzinome; es sind auch Karzinome, die nur den Charakter des Mutterbodens in ziemlicher Treue bewahren (Krebse mit geringster Anaplasie — Hansemann, höchst organisierte Krebse — Kaufmann); dass es sich wirklich um Karzinome handelt, das beweisen die histologischen Bilder, welche zeigen, dass die Geschwülste an verschiedenen Bezirken meist verschieden gebaut sind und neben rein adenomatösen Stellen auch typisch karzinomatöse aufweisen. Aber auch die adenomatösen Stellen zeigen formelle Abweichungen. Hansemann und Kaufmann haben darauf aufmerksam gemacht, dass auch die Metastasen dieser Gewächse nicht immer alle adenomatös sind, sondern zum Teil wie Cylinderzellenkrebse oder Medullarkarzinome strukturiert sind. Die Thatsache, dass die in Rede stehenden Tumoren hier adenomatösen, dort krebsigen Bau haben, hat zu der Meinung geführt, es handle sich dabei um Übergänge eines Adenoms in Karzinom; diese Ansicht ist aber unrichtig, denn man hat es von mit primär karzinomatösen Epithelgeschwülsten zu thun (Carcinoma adenomatosum, Adenocarcinoma — s. d.).

In der Beurteilung der Frage, ob ein Adenom überhaupt in Karzinom übergehen kann, muss man vorsichtig sein. Vor allem ist daran zu erinnern, dass es Geschwülste giebt, die cum grano salis nach dem Typus des Adenoms gebaut sind, jedoch von vorneherein bösartigen Charakter aufweisen, das sind die soeben besprochenen Adenokarzinome, die malignen, destruierenden Adenome der Autoren. Andererseits ist zu

erwähnen, dass es Kombinationen von Adenom und Krebs giebt: wenn letzterer in einem Adenom oder in der Umgebung eines Adenoms entsteht und auf dasselbe übergreift, dann können Bilder entstehen, die auch mikroskopisch für einen Übergang der typischen Wucherung in die atypische sprechen. In Wirklichkeit handelt es sich aber um eine Durchsetzung und allmählige Auflösung einer adenomatösen Geschwulst durch das rascher und zerstörend wachsende Karzinom. Ich habe solche Fälle in der Brustdrüse gesehen; einmal war dicht neben einem umschriebenen Adenomknoten ein Karzinom entwickelt. Auch Morris Wolff (Ricker) berichtet von solchen Fällen. Ob sich aus einem bis dahin gutartigen Adenom durch weitere Wachstumsentartung ein Krebs entwickeln kann, so dass die typische Neubildung plötzlich atypisch wird, das möchte ich bezweifeln. Kaufmann glaubt, dass es möglich sei, dass die typischen Drüsen des Adenoms plötzlich an allen Stellen atypisch zu wuchern begännen, dass aber andererseits die Entartung an einer einzelnen Stelle beginnen könne.

So einfach es nach der weiter oben gegebenen Beschreibung des Baues der Adenome erscheinen möchte, diese Geschwülste im System scharf abzugrenzen, so schwierig ist das gegenüber gewissen Wucherungen des Drüsengewebes, die wir bei regenerativen und hyperplastischen Prozessen beobachten. Vielfach ist eine Trennung von Adenom und glandulärer Hyperplasie so schwer durchzuführen, dass einige Autoren von fliessenden Übergängen zwischen Hyperplasie und echter Geschwulstbildung sprechen. Wir müssen jedoch auch hier versuchen, die Grenzen zu finden und festzustellen. Es fragt sich nun, welche Unterscheidungsmerkmale gegeben sind, um eine echte adenomatöse Neubildung von hyperplastischen Drüsenwucherungen zu trennen. In dieser Frage ist vor allem darauf hinzuweisen, dass wir gegenüber den letzteren Prozessen die Grenzen für die verlangte Übereinstimmung mit dem normalen Drüsengewebe noch enger stecken müssen, als wir es gegenüber den Adenomen thun. Wir müssen verlangen, dass bei einer Hypertrophie oder Hyperplasie das neugebildete Gewebe mit der Textur und den Strukturen des normalen Drüsengewebes des betreffenden Standortes in jeder Weise übereinstimme, geringe Abweichungen, wie Vergrösserung, Erweiterung,

Gestaltsveränderung der Drüsen ausgenommen; dass ferner die Beschaffenheit der Epithelien und ihrer Formationen, insbesondere auch die Anordnung des Bindegewebes um die Drüsen, die Ausbildung der Membranae propriae etc. durchaus der Norm entspreche; endlich dass erkannt werden könne, dass der Wucherung auch funktionelle Bedeutung zukomme, dass innerhalb des Gebietes der Hyperplasie sogar eine vermehrte Funktionsfähigkeit hervortrete (v. Rindfleisch). Wichtig ist in der letzteren Frage auch der Nachweis von, mit den neugebildeten Drüsenmassen regulär verbundenen und normal mündenden Ausführungsgängen, wodurch bewiesen wird, dass die Drüsenneubildung in völlig physiologischer Weise organisiert ist und die sekretorischen Produkte der Neubildung in regulärer Weise dem Organismus zu gute kommen. Bei den Adenomen produzieren die Drüsen zwar ebenfalls in der Regel ein Sekret, aber dieses ist einmal wahrscheinlich bereits in seiner Qualität von der Norm abweichend, dann aber fehlt es an der planmässigen Überführung der Sekrete an die entsprechenden Stellen; das Sekret häuft sich vielfach mangels einer Abfuhr in den Drüsenräumen an und dehnt dieselben aus. Gegenüber den eigentlichen Adenomen, welche gewöhnlich völlig scharf umschriebene Geschwülste von selbständigem Wachstum darstellen, Geschwülste, die vielfach auch durch Bindegewebe förmlich kapsuliert erscheinen, zeichnen sich die hyperplastischen Neubildungsprozesse durch ihre mangelhafte Abgrenzung nach der normalen Umgebung hin aus. Bei den, für die grobe äussere Betrachtung als scharf umschriebene Gebilde hervortretenden (polypösen) Schleimhauthyperplasieen kann man gewöhnlich mikroskopisch feststellen, dass auch in der Umgebung sich bereits Wucherungsprozesse im Bindegewebe und an den Drüsen entwickelt haben, von derselben Art, wie sie die hauptsächlich hervortretende Geschwulst darbietet; man findet also auch hier Übergänge von der umschriebenen polypösen Hyperplasie zu diffusen hyperplastischen Prozessen in der nächsten Umgebung und damit ist der ersteren ihr selbständiger Charakter genommen. Ähnliches gilt für hypertrophische und hyperplastische Prozesse in inneren drüsigen Organen, die gelegentlich sich in Form deutlich umschriebener Knoten präsentieren (z. B. bei Cirrhose in Leber und Niere); bei genauerer Untersuchung findet man auch

hiebei in der Umgebung dieselben progressiven Prozesse (mehr oder weniger vorgeschritten) entwickelt und man erkennt, dass das deutlich umschriebene Hervortreten der Neubildungen durch die besonderen Umstände bedingt ist, unter denen das Wachstum derselben erfolgen musste; es sind die Neubildungsprodukte zwischen die Balken eines cirrhotischen Bindegewebes gefasst und dadurch scheinbar wie durch eigene Bindegewebskapseln gegen die Umgebung abgesetzt.

Nach dieser Auseinandersetzung dürfen wir als hypertrophische bezw. hyperplastische Drüsenneubildungen von den echten autonomen adenomatösen Geschwülsten folgende bekannteren und häufigeren proliferativen Prozesse absondern:

1. Eingangs will ich die sog. Laktationshypertrophie der Mamma (Mamma lactans — Fig. 128) anführen, weil es interessant ist, die sich bei diesem physiologischen Vorgang abspielenden histologischen Prozesse mit den in der Folge zu betrachtenden pathologischen Neubildungsvorgängen zu vergleichen. Es handelt sich bei der Mamma lactans um jene physiologische, beide Brustdrüsen in ganzer Ausdehnung betreffende Anschwellung, welche zur Zeit der Schwangerschaft hervortritt; das Brustdrüsengewebe, das bis dahin aus Läppchen bestand, in welchen das Bindegewebe in konzentrisch angeordneten Lagen die wenig verzweigten Milchkanälchen umgab, geht eine gewaltige Wucherung ein, wobei die Drüsentubuli reichliche hohle Sprossen, handschuhfingerförmige Ausstülpungen treiben, von denen aus sich dann durch weitere Verzweigung komplizierte Gangssysteme entwickeln; zu gleicher Zeit wächst und entfaltet sich das Bindegewebe, welches einen weicheren, zellreichen Charakter annimmt und nicht nur alle Läppchen neugebildeten Drüsenparenchyms rings umfasst, sondern auch alle einzelnen Drüsentubuli umspinnt und mit Membranis propriis versieht; schliesslich ist das vorher übermächtige Bindegewebe weithin entfaltet und aufgebraucht und das epitheliale Element hat die Überhand gewonnen. Bei allen diesen progressiven Metamorphosen des Brustdrüsengewebes erkennt man das auf jedem Schritt gemeinsame, planmässige Zusammenwirken von Epithel und Bindegewebe, wodurch neues Gewebe entsteht, das in jeder Weise typisch nach Art des Drüsengewebes gebaut ist und das auch in

seiner Gesamtheit derart konstruiert ist, dass die funktionelle Verwertung der Neubildung keinen Augenblick in Frage steht. Jedes Läppchen besitzt einen für alle seine Tubuli gemeinsamen Ausführungsgang, der wieder mit grösseren Sammelröhren in Verbindung steht. Wir haben also völlige Übereinstimmung im Bau und in der Textur mit normalen Drüsen, und eine entsprechend vermehrte Funktion: demnach sind alle Kriterien einer einfachen (in diesem Falle obendrein einer physiologischen) Hyperplasie gegeben.

2. Die Hypertrophia simplex mammae (Fig. 127). Eine, beide Brustdrüsen betreffende, bedeutende Vergrösserung des Organs, wobei man eine in Läppchen gegliederte, fibroepitheliale Neubildung antrifft, die genau nach dem Schema der jungfräulichen Brustdrüse entwickelt ist. Es erscheinen Drüsentubuli, ganz wenig verzweigt und eingehüllt von ringförmig angeordneten Bindegewebsschichten, so dass man das Ganze als eine übermässig grosse, jedoch normal gebaute, jungfräuliche Brustdrüse bezeichnen kann. Das Wachstum bei der Hypertrophia simplex mammae erfolgt ziemlich rasch, bleibt aber dann nach erreichtem Höhepunkt stehen. In der hypertrophischen Drüse kann sich zur Zeit der Schwangerschaft Milch bilden.

3. Die diffusen und umschriebenen (polypösen) Wucherungen der Schleimhäute des Magens, Darmes, der Nase, des Uterus etc. Hiebei führt gewöhnlich eine langbestehende, einfach katarrhalische oder spezifische (tuberkulöse, luetische) Entzündung zu einer gemeinsamen Wucherung des Blutgefässbindegewebsapparates und der Drüsen der genannten Schleimhäute; dabei sind die einzelnen Neubildungen aus diesen beiden Komponenten quantitativ derart wechselnd zusammengesetzt, dass man sie bald zu den polypösen Fibromen bezw. Papillomen bald zu den Adenomen gezählt hat Es entstehen diffuse Verdickungen der Schleimhäute und umschriebene, flach vorspringende und weiterhin polypöse, vielfach an der Oberfläche auch plump papillär gegliederte Geschwülste von meist mässigem Umfang. Sehr häufig treten die Neubildungen multipel auf. Eine entzündliche Neubildung des Bindegewebes der betreffenden Schleimhäute mit reichlicher Entwickelung von Blutgefässen ist histologisch leicht nachzuweisen; der irritative Zustand des Bindegewebes dokumentiert sich in massenhaften, häufig perivas-

kulär gelegenen, kleinzelligen Infiltraten; vielfach ist in jüngeren Teilen der Neubildung zwischen den Drüsen nur granulierendes Bindegewebe zu sehen. Bei den papillär gegliederten Polypen ist das Bindegewebe vielfach ödematös, die Gefässe erweitert; Blutungen sind besonders in den Spitzen der Papillen zu finden. Die präexistierenden Drüsen sind in dem hyperplastischen Gebiet verlängert, gewunden, mit hypertrophischen Epithelbelägen versehen, vielfach bis zu kleinen Cystchen (infolge von Sekretretention) ektasiert; daneben kommt es oft auch zu einer reichlichen Neubildung von Drüsen. So entstehen Gewächse, die wir unter dem Namen der sog. adenomatösen Schleimpolypen des Darmes, der Nase, der Gebärmutter kennen. Selbstverständlich ist, dass die drüsige Neubildung dabei streng auf das Gebiet der Schleimhaut beschränkt bleibt: ein Durchbruch der neugebildeten Drüsen über diese Grenze hinaus in die Tiefe kommt nicht vor; ferner ist wichtig das Vorhandensein von Ausführungsgängen: man erkennt, dass das neugebildete Drüsengewebe mit den Ausführungsgängen in regulärem, kontinuierlichem Zusammenhang steht. Letztere sind freilich da und dort durch Sekret verstopft, oder durch die begleitende Bindegewebswucherung von der normalen Richtung abgelenkt, komprimiert. Die abnorme Schleimsekretion macht sich in dem Auftreten massenhafter Becherzellen, ferner in schleimiger Entartung der Drüsenepithelien geltend; die Retentionscystchen sind mit Schleimmassen vollgepfropft. An der funktionellen Mehrleistung des neugebildeten Drüsengewebes zweifelt Niemand, der die übermässige Sekretbildung im Auge hat, die von derartig entzündeten, hyperplastischen Schleimhäuten ausgeht, und der sich erinnert, wie die fraglichen hyperplastischen, polypösen Geschwülste von Massen zähen, glasigen, grauen Schleimes förmlich eingehüllt sind. In der Umgebung der scheinbar selbständigen polypösen Neubildungen sieht man Vorgänge, welche eine diffuse Umwandlung des Gewebes zu einer gleichartigen Wucherung bedeuten. Daher gehören die besprochenen Neubildungen trotz vieler Ähnlichkeit, die sie mit den an denselben Stellen (selten) vorkommenden echten adenomatösen Geschwülsten zeigen, den entzündlich-hyperplastischen Vorgängen angereiht: sog. glanduläre Hyperplasieen.

Je nach der besonderen Entwickelung des Bindegewebes

und der Drüsen in den polypösen Schleimhauthyperplasieen haben die betreffenden Neubildungen ein verschiedenes Aussehen. Ein Teil stellt weiche, graurötliche, in grauen Schleim gehüllte Geschwülste vor, mit zottig gegliederter Oberfläche (sog. Zottenpolypen). Diese Polypen sind oft mit sehr langen Stielen an der Darmwand befestigt; die Verlängerung des Stieles geschieht wohl teils durch die eigene Schwere der Geschwülste als durch den Zug vorbeistreichender Fäkalmassen. Gelegentlich kann der Stiel atrophieren und zerreissen, dann werden die Geschwülste per anum entleert.

Der Stiel solcher Zottenpolypen wird oft von der Submukosa gebildet; er besteht dann aus Bindegewebe und reichlicher glatter Muskulatur; auch die reichen baumförmigen Verzweigungen des Stieles enthalten oft viel glatte Muskelfasern; ferner findet man im Stiel in der Regel grosse muskulöse Arterien und entsprechend mächtige venöse Gefässe. Kleinere Zottenpolypen beziehen ihren bindegewebigen Grundstock lediglich aus dem Bindegewebe der Mucosa.

In der Nasenhöhle kommen glanduläre Hyperplasieen mit Gliederung der Oberfläche in breite, plumpe, unverzweigte, kolbige Papillen vor, so dass diese graurötlichen, durchscheinenden lappigen Neubildungen das Aussehen einer Himbeere oder Maulbeere haben (s. a. unter Papillom).

Die drüsenreichen Formen (sog. Drüsenpolypen — Fig. 146) sind seltener lang gestielt, sondern sitzen meist breitbasig auf; sie bilden grob- oder feinlappige, mehr solide, blutreiche, weiche, polypöse Geschwülste; an der Oberfläche derselben kann man häufig mit blossem Auge die zahlreichen Mündungen der Drüsen erkennen. Häufig kommen im Darm und Magen Formen von Polypenvor, welche in der Tiefe solid und drüsenreich sind, an der Oberfläche aber zottig gebaut sind.

Von diesen Zotten- und Drüsenpolypen sind polypöse, wirkliche Fibrome, Myxome, Myxofibrome, Papillome, echte Adnome etc. der betr. Schleimhäute nach Möglichkeit zu unterscheiden.

Die Zotten- und Drüsenpolypen des Magendarmkanals verdienen noch eine besondere Erwähnung, da sie nicht selten in ungeheurer Anzahl auftreten. Bei gewissen Formen von chronischer Gastritis kann die Magenschleimhaut mit polypösen Hyperplasieen übersät sein (Polyposis ventriculi). Noch häufiger ist der Dickdarm (Rectum) von multipler Polypenbildung befallen; es kann die ganze Dickdarm-

schleimhaut vom Coecum bis zum Anus polypös entartet sein (Colitis polyposa [Virchow]: Fälle von Luschka, Geissler, Hauser, Lebert, Schwab, Quénu und Landl); seltener finden sich die multiplen Polypen im Ileum und Jejunum. Blutungen (schwere Anämie), Stenosen, Prolapse, Invaginationen können die Folge einer derartigen Erkrankung sein. Dass aber auch bei diesen hyperplastischen Wucherungen, die gemeinhin auf einen chronischen Entzündungszustand zurückgeführt werden, wahrscheinlich eine lokale individuelle Disposition zu Grunde liegt, darauf weisen die festgestellten Thatsachen über das Auftreten der Krankheit bei sehr jugendlichen Individuen und vor allem die nicht selten erwiesene Heredität hin (P. Fink, v. Langenbeck, Cripps, Smith, Bickersteht, Paget, Port, Schwab — nach Riederer). Kombination der Magendarmpolyposis mit Karzinom ist vielfach beobachtet (Smith, Port, Haudford, Bardenheuer, Makins, Treves, Gessner, Fink, Rotter, Birch-Hirschfeld, Selberg, Quénu und Landl, Hauser); über die Bedeutung derartiger Kombinationen wird später die Rede sein (s. u. Karzinom). Oft hatten die Polyen nicht rein hyperplastischen Charakter, sondern verhielten sich wie einfache oder wie destruierende Adenome.

Gewisse, in den Magendarmpolypen innerhalb des Bindegewebsgerüstes vorkommende hyaline Körperchen haben bezüglich ihrer Entstehung verschiedene Deutung erfahren. Saltykow, Schirren, Touton erklärten sie für Derivate der roten Blutkörperchen; sie sollten sich aus hyaliner Degeneration und Verschmelzung von roten Blutkörperchen entwickeln; daher lägen die Gebilde meist intravaskulär, selten frei; ein Teil derselben bilde hyaline Thromben. Goldmann, Lubarsch, Thorel, Klien, Marchand, Hansemann leiten die hyalinen Körperchen von Elementen des Bindegewebes ab; Hansemann sah gelegentlich einen Kern in den hyalinen Körperchen. Im übrigen findet man diese hyalinen Gebilde, welche wohl mit den Russelschen Körperchen identisch sind, auch in chronisch entzündeten Schleimhäuten (Magen, Darm), ferner nach Angabe der Autoren auch in Krebsen, Adenomen, Sarkomen des Magens, auch in der entzündeten Nasenschleimhaut, in Nasenpolypen (Polyák), sogar in der normalen Magenschleimhaut sollen sie vorkommen. Saltykow hat die Körperchen auch in einem papillären Kystom des Eierstockes gefunden. Ich habe sie bei chronischer Gastritis, in Adenomen und Krebsen des Magendarmkanals, in Nierenkrebsen etc. gesehen. Eine grössere Bedeutung haben sie nicht.

4. Die hypertrophischen und hyperplastischen Prozesse an den Talgdrüsen (Porta, Monti, Broca, Lücke, v. Rindfleisch, Bock, Balzer, Pringle, Bérard, Taylor, Bar-

low, Klingel). Es entstehen dabei, häufig multiple, kleine, knötchenförmige, oder grössere, warzige, fungöse Geschwülste. Sie setzen sich zusammen aus Gruppen mächtig vergrösserter Talgdrüsen, wobei jede einzelne der Drüsen ihren eigenen Ausführungsgang und eine Masse zugehöriger vergrösserter, z. T. auch sicher neugebildeter Follikel besitzt (also Hypertrophie und Hyperplasie); durch Erweiterung der Follikel können kleine Talgcystchen entstehen. Der Bau der Talgdrüsen entspricht bei den einfachen Hyperplasieen der Norm. v. Rindfleisch macht darauf aufmerksam, dass der sicher vorhandenen und nachweisbaren Neubildung von Drüsen in einigen Fällen nicht eine entsprechende Hypersekretion entspricht; dadurch sei die Funktionsfähigkeit der neugebildeten Drüsen und damit ihr rein hyperplastischer Charakter in Frage gestellt. Gerade bei diesen Formen beobachtet man nun histologische Bilder, welche in ihrem Bau von dem normalen Verhalten so stark abweichen, dass man sie unter die eigentlichen Adenome einreihen muss (s. d.).

Ähnliche hypertrophische und hyperplastische Prozesse sind auch an den Schweissdrüsen beobachtet. Jedoch sind die Schweissdrüsenhyperplasieen (Lücke, Klebs) viel seltener. Die Drüsen sind dabei verlängert, stärker gewunden, auch mässig vermehrt, stehen jedoch in Zusammenhang mit Ausführungsgängen. Petersen hat multiple Schweissdrüsenhyperplasieen unter dem Bild eines Naevus verrucosus unius lateris beobachtet. Auch von den Schweissdrüsen gehen (sehr selten) echte Adenome (s. d.) aus.

5. Die sog. Hypertrophie der Prostata [(Socin, Thompson, Busch-Köster, Jores, Ciechanowski) Fig. 145]. Unter die hyperplastischen Neubildungen gehören auch viele Fälle von sog. Adenom der Prostata; jedoch gewiss nicht alle. Von den fibromuskulären Anschwellungen dieses Organs wurde schon früher gesprochen (s. u. Leiomyom). In den Fällen, in welchen sich neben Bindegewebe und glatter Muskulatur auch das drüsige Parenchym an der Neubildung beteiligt, findet man unregelmässig verzweigte Tubuli, die sich mässig oder auch stärker bis zu kleinen Cystchen erweitern; junge Tubuli sprossen aus den vorhandenen Kanälchen hervor; gewöhnlich überwiegt die Erweiterung der Drüsentubuli erheblich die Neubildung derselben, so dass ein poröses, schwammiges Gewebe entsteht (Hypertrophia cystica).

Ciechanowski leugnet eine Neubildung von Tubulis überhaupt völlig. In den erweiterten Tubulis trifft man gewöhnlich massenhaft geschichtete Prostatakonkretionen an, die sich aus gerinnenden, kolloiden Sekretmassen entwickeln; die Körperchen sind teils homogen, teils schön konzentrisch geschichtet, rundlich, oval, unregelmässig polyedrisch; die grösseren Körper entstehen durch Verschmelzung von kleineren, unter Mitwirkung einer homogenen Kittmasse; die älteren Prostatakörperchen nehmen bräunliche Färbung an und zeigen häufig Verkalkung. Im Zwischengewebe zwischen den Drüsen und Cysten findet man in der Regel entzündliche Prozesse: kleinzellige Infiltrate, abscessartige Anhäufungen von Leukocyten, besonders in der nächsten Umgebung der Drüsen, hie und da auch Erfüllung der Drüsen- und Cystenlumina mit Eiterkörperchen nebst sekundärer eitriger Schmelzung der Prostatakonkretionen (eitriger Katarrh der Drüsenwandungen mit Desquamation des Epithels). Ciechanowski, der die Prostatahypertrophie überhaupt als das Produkt einer chronischen Entzündung auffasst (Gonorrhoe!), fand auch proliferative und in deren Gefolge narbige Vorgänge im Bindegewebe, welche ihrerseits wieder zu atrophischen Zuständen und zum teilweisen Schwund der drüsigen Bestandteile führten. Ähnliches berichtet Jores; beide Autoren vermuten, dass vielleicht die fibromuskuläre Form der Hypertrophie durch allmähliges Überwiegen der Bindegewebs-Muskelmassen aus der glandulären Hyperplasie hervorgehen könne. Ciechanowski macht noch darauf aufmerksam, dass die entzündlichen Prozesse häufig mit Vorliebe entlang der Ausführungsgänge sich entwickeln, was für die Erklärung der Drüsenektasieen wichtig ist. Nach Ciechanowski sind Prostatahypertrophie und -atrophie verwandt; die gleichen histologischen Vorgänge liegen beiden Zuständen zu grunde, der Unterschied liegt nur in der Ausdehnung, Intensität, Lokalisation und Verteilung der einzelnen Vorgänge; bei vorwiegender Lokalisation in der Peripherie der Prostataläppchen, im Bereich der Tubuli, entstehe Atrophie, bei vorwiegender Lokalisation an den Ausführungsgängen Drüsenektasie und das Bild der glandulären Hyperplasie. Während bei der fibromuskulären Form eine mehr gleichmässige Vergrösserung des ganzen Organs in allen Teilen erfolgt, entstehen bei der glandulären Hyperplasie knotige

Herde, welche oft in grosser Anzahl entwickelt sind; jedoch giebt es von dieser Regel auch Ausnahmen. Die Knoten entstehen nach Ciechanowski dadurch, dass einzelne Drüsenläppchen der Prostata normal bleiben, andere die eigenartigen Veränderungen eingehen; letztere isolieren sich (als „Pseudoadenome") und erhalten von umgebenden Bindegewebsmuskelschichten eine Art Kapsel geliefert; solche Pseudoadenome können auch im Laufe der Zeit wandern, verlagert werden. v. Rindfleisch weist darauf hin, dass die Beteiligung des Drüsengewebes eine ungleichmässige sei. Es kann der rechte oder linke Lappen der Drüse stärker angeschwollen sein, oder nur gewisse Teile eines Lappens; ein besonders charakteristisches Bild entsteht, wenn der sog. mittlere Lappen der Prostata die Portio superior des hinteren Umfangs, eine zwischen den Duct. ejaculatorii und dem Sphincter vesicae internus gelegene Kommissur, sich vergrössert. Dann springt ein breitbasiger, kegelförmiger Zapfen ins Lumen der Harnröhre vor und legt sich direkt vor den Abgang der Urethra. Bei Kontraktionen des Detrusor vesicae wird der Zapfen auf die Mündung der Urethra gepresst und verschliesst dieselbe nahezu völlig (Ischuria paradoxa). Sehr selten ist die vordere Commissur vergrössert (Ciechanowski). Von den echten Adenomen und Karzinomen der Prostata wird später die Rede sein.

Jores fand im Gegensatz zu Socin und in Übereinstimmung mit Dittel, dass bei der sogenannten Hypertrophie des mittleren Lappens die Neubildung nicht hinter, sondern vor dem Spinkter vesicae internus unter der Schleimhaut gelegen ist; da Jores (Aschoff) schon normaler Weise an der fraglichen Stelle submukös gelegene Drüsen (sogenannte accessorische Prostatadrüsen) vorfand, glaubt er auf eine Hyperplasie gerade dieser Drüsen bei der kegelförmigen Hypertrophie des „mittleren Lappens" hinweisen zu sollen. Später konfluiere die submukös entwickelte Drüsenpartie mit dem ebenfalls sich vergrössernden sogenannten Mittellappen; der Spinkter liege bei der vollentwickelten Neubildung nach hinten und oben, von letzterer abgedrängt. Dass der Spinkter von den neugebildeten Drüsen durchwachsen werde, wie Socin und Jores wollten, bestreitet Ciechanowski.

Von den Fällen von sogenannten Hypertrophie des mittleren Lappens sind hypertrophische Zustände des Spinkter (Virchow) (oder „Myome" (?) der hinteren Orificiumslippe) zu unterscheiden, welche ebenfalls flache wulstartige Vorwölbungen der fraglichen Gegend verursachen können (sog. barrières vesicales Mercier, muskulöse Blasenhalsklappen — Ciechanowski).

6. Struma hyperplastica (Fig. 142). Hier handelt es sich um die

bekannten, sporadisch, endemisch und epidemisch auftretenden Anschwellungen eines oder beider Lappen der Schilddrüse (Kropf). Genauere Kenntnisse des histologischen Baues dieser Neubildungen verdanken wir den Untersuchungen von Wölfler, Lücke, Naumann u. A. Die einfache Struma hyperplastica s. follicularis s. parenchymatosa zeigt eine von den präexistierenden Follikeln ausgehende epitheliale Neubildung, welche für die Entstehung neuer, durchaus typischer Schilddrüsenfollikel sorgt; nach v. Rindfleisch ist dabei auch eine genaue Nachahmung des normalen Wachstums der Schilddrüse zu konstatieren. Das Epithel, welches die Follikel der Schilddrüse auskleidet, wächst, flächenhaft sich ausbreitend, in die benachbarten Bindegewebsspalten vor und schnürt sich dann zu einem neuen Follikel ab. Häufig werden durch reichliche Ansammlung von kolloidem Sekret die Follikel erfüllt und ausgedehnt (Struma colloides), so dass nach Konfluenz benachbarter Drüsenräume auch kleinere und grössere Cystchen entstehen. Die funktionelle Mehrleistung solcher hyperplastischen Schilddrüsen dürfte dabei nicht zweifelhaft sein. Man findet das Kolloid nicht nur innerhalb der Follikel, sondern auch im Bindegewebe und in Lymphgefässen (Podák, Zielinska). Von den weiteren Metamorphosen der hyperplastischen Strumen: Cystenbildung (Struma cystica, Cystenkropf), Blutungen (Struma hämorrhagica), Gefässerweiterungen (Struma aneurysmatica), Indurationen (Struma fibrosa, Faserkropf), Verkalkungen des verdickten Bindegewebes (Struma petrosa s. ossea) soll hier nicht weiter die Rede sein.

7. Die hypertrophischen und hyperplastischen Wucherungen in Nieren und Leber. Wie sehr man bei der Beurteilung des Wesens der vom Drüsengewebe ausgehenden Neubildungen auch auf die, den einzelnen Organen in höchst verschiedenem Masse physiologischer Weise zukommende Regenerationskraft Rücksicht nehmen muss, das zeigt sich ganz besonders bei den jetzt zu beschreibenden Wucherungsprozessen, die sich in Nieren und Leber nach primären anderweitigen Erkrankungen dieser Organe anschliessen, also als sekundäre epitheliale Neubildungen zu betrachten sind. Über die Regenerationsfähigkeit der verschiedenen drüsigen Organe (Schilddrüse, Mamma, Hoden, Ovarien, Nieren, Lungen, Pankreas,

Speicheldrüsen) liegen bereits Untersuchungen von Beresowski, Ribbert, Lothrops, Petrone, Martinotti, Podwyssozkiu. A. vor (nach Aschoff). Besonders die Leber ist einer ganz ausnahmsweise hohen hypertrophischen und hyperplastischen Wucherung fähig, wie die Untersuchungen Ponficks, Podwyssozkis jun., Valerian von Meisters u. A. gelehrt haben. Es kann z. B. nach experimenteller Exstirpation von Lebergewebe $^4/_5$ des gesamten Gewichtes der Leber in 45—60 Tagen (bei Kaninchen, Ratten, Hunden) wiederhergestellt werden (Valerian von Meister). Auch die Niere ist bedeutender vikariirender Hypertrophie fähig (Mauchle, Ribbert).

Freilich handelt es sich bei den entsprechenden Fällen von experimenteller Abtragung von Lebergewebe weniger um echte Regeneration, sondern um einfache Hypertrophie und Hyperplasie (Aschoff): Das zurückgebliebene Leberparenchym vergrössert sich nicht durch Bildung neuer Läppchen, sondern durch Massenzunahme der alten (bis auf das 4fache) unter Vergrösserung und Vermehrung ihrer Zellelemente; diesen Vorgang nennt Podwyssozki Regeneration per intussuspectionem. Val. v. Meister schildert den Prozess so, dass an den zurückbleibenden Leberläppchen zunächst Hyperämie hervortritt; dann hypertrophieren (von der Peripherie nach dem Zentrum fortschreitend) die Leberzellen und ihre Kerne, sie werden grösser und chromatinreicher; in weiterer Folge treten dann auch Mitosen und damit numerische Hyperplasie auf. Die hypertrophischen Läppchen sind in ihrer Struktur völlig identisch mit den normalen. In den analogen Fällen von Nierenamputation erweitern, schlängeln sich die Harnkanälchen; auch die Glomeruli vergrössern sich.

An dieser Stelle interessieren uns jedoch weniger die Vorgänge, welche sich an Amputationen der Leber und Niere anschliessen, als folgende, unter den verschiedensten primären krankhaften Störungen auftretende hypertrophische und hyperplastische Vorgänge: erstens finden wir gelegentlich eine Massenzunahme der Niere und Leber bei Diabetes, der Niere bei Säufern, einer zurückbleibenden Niere nach Exstirpation der anderen u. s. w., eine Massenzunahme, welche auf eine Arbeitshypertrophie dieser Organe bezogen werden muss. In solchen Fällen sind einfach die Leberläppchen grösser geworden, indem sich vor allem die einzelnen Leberzellen vergrössert haben; in der Niere sind die Harnkanälchen leicht erweitert und mit dichtstehenden, grossen, chromatinreichen Epithelzellen besetzt. Eine Vermehrung von Parenchymzellen ist nur in beschränktem Masse vorhanden; die einzelnen präexistierenden Parenchymzellen sind grösser geworden und damit auch die von

ihnen gebildeten höheren organischen Einheiten und mithin das ganze Organ.

In anderen Fällen findet man bedeutendere progressive Vorgänge, besonders in der Leber, bei entzündlicher Cirrhose dieses Organs, auch gelegentlich nach Stauungscirrhose, bei luetischer Bindegewebswucherung, bei Echinokokkus (Marchand, Dürig, Sokolow, Engelhardt, Witwicky, Flöck, Hollefeld, Schlichthorst, Kahn, Reinecke, Ponfick). Durch alle diese Prozesse gehen grosse Mengen von Leberparenchym allmählig zu Grunde und an dem zurückbleibenden treten hypertrophische und hyperplastische Prozesse hervor, welche wahrscheinlich geeignet sind, den eintretenden Schwund bis zu einem gewissen Grade zu kompensieren. Auch nach akuten Zerstörungen und Zerfallsvorgängen im Lebergewebe sind derartige ausgiebige sekundäre Wucherungen beobachtet worden, vor allem im Gefolge von akuter gelber Atrophie der Leber (Meder und Marchand, Stroebe, Barbacci). Ähnliche Prozesse kommen auch in der Niere, wenn auch in weniger ausgedehntem Masse und weniger häufig, vor.

Bei chronischer interstitieller Entzündung der Niere entwickeln sich zwischen geschrumpften, derben, rötlich gefärbten Nierenpartieen vorquellende, weissgelbliche, weiche Herde, die, mikroskopisch untersucht, sich aus sehr grossen, verlängerten, erweiterten und mit vermehrten, hypertrophischen Epithelzellen besetzten Harnkanälchen zusammensetzen. Dass dabei Harnkanälchen auch neugebildet werden ist mir wahrscheinlich. Chiari denkt sogar an die Möglichkeit, dass sich Glomeruli neu bilden. Stroebe hält diese vom Verfasser und Anderen (Chiari, Sudeck) als hyperplastische Neubildungen aufgefassten Wucherungen für echte Adenome. Auch in der Umgebung von Infarkten der Niere (Thorel) kann man kompensatorische Hypertrophie und Hyperplasie des Nierengewebes beobachten.

Unter den gedachten Verhältnissen tritt bei der sogen. hypertrophischen Cirrhose der Leber eine Vergrösserung der restierenden, von der Bindegewebswucherung umschnürten Lebergewebsinseln hervor, so dass diese letzteren auf Durchschnitten durch das Organ als gelbweisse, weiche, verschieden grosse Knötchen und Knoten vorquellen (grobknotige Cirrhose). Die Leber ist dabei trotz der schrumpfenden Bindegewebsentwickelung oft vergrössert. Mikroskopisch sieht man neben den Erscheinungen des durch die Bindegewebswucherung bedingten Parenchymschwundes andererseits Neubildungsvorgänge in Form einer Verdickung der Leberzellenbalken,

welch letztere einmal auf einer Vergrösserung der einzelnen Leberzellen, dann aber auch auf einer numerischen Zunahme der Leberzellen beruht: im ersteren Fall sind die einzelnen Leberzellen oft sehr gross, mit hyperchromatischen, vergrösserten Kernen ausgestattet, oft auch mehrkernig; bei der Verdickung der Leberzellenbalken infolge Zunahme ihres Gehaltes an Leberzellen sind die vermehrten Leberzellen verschieden gross, hie und da hypertrophisch, oft aber auch kleiner als normale Leberzellen.

Während wir bis hierher hauptsächlich hypertrophische Vorgänge erkannten, mit nur mässiger Neubildung, kann der letztere Prozess unter denselben Verhältnissen noch weiter gehen; dann verlängern und winden sich, unter Auftreten von Mitosen (Meder), die Leberbalken und werden dabei breiter und breiter; die Blutgefässe wachsen mit, vermehren sich, schlängeln sich ebenfalls, und gehen nicht selten Erweiterungen ein (Beziehungen zwischen Leberkavernom und Hyperplasie der Leber siehe früher S. 188). Wenn dabei auch schliesslich die typische Anordnung der Leberbalken verloren geht, vielmehr ganz ungeordnete Balkenwerke entstehen, und Herde sich bilden, die auch in ihrer Gefässeinrichtung nicht mehr an ein normales Leberläppchen erinnern, so ist doch das neuentstandene Drüsengewebe als ein funktionell hochwertiges Leberparenchym anzusprechen; das ganze neugebildete Gewebe steht derart mit der übrigen Lebersubstanz organisch in Verbindung, dass seine physiologischen Sekrete in völlig regulärer Weise durch Gallengänge weggeführt werden und dem Organismus zu gute kommen.

Interessant ist, dass sich diese Neubildungsvorgänge besonders an solchen durch die Cirrhose abgeschnürten Lebergewebsinseln abspielen, welche Teilen eines Acinus entsprechen (also bei der intralobulären Cirrhose). Man wird hierbei an Ribberts Hypothese von der Entstehung der Geschwülste auf Grund von Lösungen des organischen Zusammenhangs der Gewebe erinnert. In der That scheint nichts so sehr für die Ribbertschen Anschauungen zu sprechen, als gerade die Beziehungen zwischen Cirrhose und epithelialen Neubildungen in der Leber.

Ob (neben kompensatorischer Hypertrophie und Hyperplasie des präexistierenden Leberparenchyms selbst) auch durch Wucherung von präexistierenden Gallengängen ein neues Lebergewebe gebildet werden kann (Klebs, Meder, Marchand, Stroebe, Kretz, Witwicky, Doenz, Schlichthorst), wird vielfach bezweifelt. Meder und Marchand sahen von interlobulären Gallengängen aus hohle und solide Sprossen in das zugrunde gegangene

Lebergewebe hinein treiben, welche in Leberzellen übergingen; Marchand glaubt auch, dass isoliert gewucherte Reste des Leberparenchyms sekundär mit den neugebildeten Gallengängen in Verbindung treten. Ich sah unter den verschiedensten Verhältnissen solide Sprossen von interlobulären Gallengängen in Zerfallsherde des Leberparenchyms einwachsen, wobei sich die Gallengangsepithelien zu Zellen differenzierten, die sehr an Leberzellen erinnerten, jedoch diesen nicht völlig glichen. Dass aus diesen Gallengangssprossen richtiges Leberparenchym geworden wäre, habe ich aber nirgends mit Sicherheit gesehen.

In der Leber kommen nun Neubildungsprozesse vor, die sich ebenfalls unter ähnlichen obwaltenden Schädlichkeiten (Cirrhose) etc.) entwickeln, bei denen aber die Hyperplasie des Parenchyms einen selbständigeren Charakter annimmt, d. h. sich durch zentrales Wachstum aus sich heraus und gewissermassen auf eigene Faust vergrössert (Birch-Hirschfeld, Griesinger, v. Rindfleisch, Eberth, Sokolow, Klebs, Sabourin, Hanot und Gilbert, Siegenbeek van Heukelom, Kelsch und Kiener, Friedreich, Simmonds, Marckwald, Kretz, Schmieden), so dass schärfer umschriebene, gelbliche, geschwulstartig vorquellende Knoten entstehen, die multipel auftreten und bis Kirschgrösse erreichen können. Das Nachbargewebe ist in der nächsten Umgebung solcher Knoten oft komprimiert.

Meist werden diese Knoten als kugelige Gebilde beschrieben; ich habe aber vielfach eine ganz platte Gestalt, ähnlich einer bikonvexen Linse, selbst bei relativ grossen Knoten, durch Serienschnitte konstatiert; im allgemeinen kann man sagen, dass diese Gebilde der Kugelform zustreben, wenn sie die letztere auch infolge des Einschlusses in cirrhotisches Bindegewebe selten genug vollkommen erreichen.

In diesen Knoten findet man cylindrische und abgeplattete solide Stränge von Leberzellen in willkürlichster Anordnung, die man bald auf Quer-, bald auf Schräg- oder Längsschnitten zu sehen bekommt (sog. trabekuläres Adenom); weiterhin tritt aber auch da und dort ein feines rundliches Lumen in vielen dieser Leberzellenstränge auf, das (auf Querschnitten durch die Stränge) von radiär gestellten, pyramidenförmigen Zellen umkleidet ist, so dass Analoga von Gallengängen entstehen, in denen hie und da auch ein galliggefärbtes schleimiges Sekret beobachtet wurde (v. Rindfleisch, Sabourin, Kelsch und Kiener, Lubarsch, Schüppel, Meder, Marchand, Marckwald, v. Heukelom); die ganze Neubildung ist in einem zarten maschenförmigen Gerüste von Blutgefässen ein-

gebettet (Fig. 143, 144). An der Peripherie der Knoten findet sich bei den grösseren Exemplaren eine Art Kapsel; diese ist jedoch von den gröberen Balken des cirrhotischen Bindegewebes gebildet und nicht als eine besondere, dem Knoten zugehörige Kapsel aufzufassen, mittelst deren sich der Knoten von der Umgebung abgesondert hätte.

In den geschilderten Fällen spricht man von multipler knotiger Hyperplasie oder bereits von Adenombildung in der Leber; die Beziehungen zur einfachen Hypertrophie und Hyperplasie sind aber so eng und das allmählige Hervorgehen der grösseren, abgegrenzten, hyperplastischen Knoten aus noch wenig umschriebenen, kleineren hyperplastischen Herden des Leberparenchyms so eklatant und sicher zu erweisen, dass wir nicht umhin können, auch diese mehr geschwulstigen, selbständigeren Neubildungen als eine weitere Fortsetzung des hyperplastischen Wachstums anzusehen. Und dies um so mehr, als wir an der funktionellen Verwertung des neugebildeten Lebergewebes nicht zweifeln dürfen; fand doch Marchand (Ciechanowski u. A.) bei multipler knotiger Hyperplasie in dem neugebildeten Lebergewebe sowohl inter- wie intrazelluläre Gallenkapillaren.

Nun giebt es aber endlich Fälle, in welchen (ebenfalls wieder bei der Cirrhose der Leber) die Wucherung noch einen Schritt weiter geht und förmlich krebsigen Charakter annimmt, indem das Lebergewebe eine völlig ungeordnete Wucherung eingeht (Cirrhosis carcinomatosa Thorel; Cancer avec cirrhose Hanot und Gilbert): ein Zusammenschluss zu soliden Balken oder lumenhaltigen cylindrischen Strängen wird nicht mehr angestrebt, sondern es bilden sich lose zusammengefügte Züge und Haufen von Zellen, welche meist kleiner sind als normale Leberzellen und welche auch in ihrer ganzen Ausbildung (Polymorphie der Zellen und Kerne) Abweichungen vom Typus der Leberzelle erkennen lassen. Amitotische Teilungsvorgänge haben hierbei Siegenbeek v. Heukelom und Schmieden notifiziert. Es entstehen grossalveoläre Bezirke, deren Alveolen mit einer sehr hinfälligen, fettig zerfallenden Epithelzellenmasse erfüllt sind — eben die Inseln völlig entarteten, zwischen dem cirrhotischen Bindegewebe eingeschlossenen

Lebergewebes. An vielen Stellen zugleich beginnt diese Entartung, so dass markige, weisse, weissgelbe oder durch Hämorrhagie und deren Folgen verschiedentlich gefärbte Herdchen entstehen, die auf weite Strecken hin verteilt sind und sich wie ein diffuses, krebsiges Infiltrat des Lebergewebes ausnehmen. Thorel glaubt, dass auch gewucherte Gallengänge ein Kontingent zu den krebsartigen Infiltraten stellen. Da man neben den soliden alveolären Partieen auch noch hyperplastische Herde (Balken, Schläuche von Leberzellen) findet, glaubt man sich berechtigt, von fliessenden Übergängen in Krebs zu sprechen. Metastasen treten dabei gewöhnlich nicht auf, auch keine regionären krebsigen Schwellungen der Lymphdrüsen, an welch letzteren man dabei wohl entzündliche Schwellung und vielfach auch ausgedehnte Hämochromatose infolge reichlicher Blutpigmentmetastase beobachtet.

Merkwürdig sind jene Fälle, wo sich bei Cirrhose und der erwähnten karzinomartigen Wucherung ein Durchbruch der neugebildeten Leberparenchymmassen in die Pfortader (mit Thrombose derselben) einstellt (Engelhardt, Sabourin, Lanceraux, v. Heukelom u. A.). Da Ähnliches auch an solitären, echten, nicht mit Cirrhose vergesellschafteten atypischen Adenomen und gewöhnlichen Karzinomen der Leber vorkommt, so liegt es nahe, daran zu denken, dass bei den mit Cirrhose komplizierten Fällen eine Kombination von Hyperplasie mit echtem (malignem) Adenom oder gewöhnlichem Krebs vorliegt. Eine Cirrhose wäre ja wohl sehr im stande, gewisse lokale Dispositionen des Lebergewebes zu echter Geschwulstbildung aus einem latenten Stadium aufzurütteln. Andererseits muss man wohl auch berücksichtigen, dass die Struktur der Leber eine derartige ist, dass neugebildete Massen von Leberparenchym ohne weiteres in Beziehung zu der Blutbahn treten können; bilden sich doch die hypertrophischen und hyperplastischen Balken und Schläuche in engem Anschluss an weite Blutkapillaren, gewissermassen dicht an den Ufern des Blutstroms. So finden wir denn auch einen Uebertritt von Leberzellenelementen in die Blutbahn bei den verschiedensten Prozessen (Schwangerschaft, Eklampsie, akute Leberatrophie, Stauungsikterus mit Nekrosen des Leberparenchyms etc). Dass trotz eines erfolgten Einbruches in die Pfortader Metastasen gewöhnlich fehlen, beweist, wie sehr man zur richtigen Burteilung dieser Verhältnisse die besonderen örtlichen Momente in der Leber in Betracht ziehen muss.

Obwohl die geschilderten histologischen Veränderungen (rein morphologisch genommen) durchaus den Habitus einen Krebses haben, und auch vielleicht ganz allgemein als eine echte krebsige Entartung des Lebergewebes aufgefasst werden, so spricht doch manches gegen eine Geschwulstbildung von echt karzinomatösem Charakter; das multiple Auftreten, das Wachstum nicht

aus einer Anlage heraus, sondern der Beginn der Entartung zu gleicher Zeit an vielen, entfernt von einander gelegenen Stellen; die Thatsache, dass von den Herden aus kein weiterer progressiver Angriff auf das benachbarte gesunde Gewebe erfolgt (worauf auch Heukelom hinwies); ferner die Thatsache, dass sich die Alveolen regellos zusammengeworfener Zellen aus hyperplastischen trabekulären Neubildungen durch Aufgabe eines Zusammenschlusses der Zellen entwickeln (Heukelom); weiter das Fehlen der Metastasen, dann der klinische Verlauf überhaupt, der zeigt, dass die Veränderungen häufig genug ganz und gar keine wesentlichen Erscheinungen machen, sondern als Nebenbefund durchaus unerwartet bei Sektionen gefunden werden. Das sind alles Momente, die gegen ein echtes Karzinom sprechen. Wenn man dazu die bedeutende Regenerationsfähigkeit erwägt, die der Leber zukommt, und die Ponfik, ferner Podwyssozki, Valerian v. Meister in ihren schönen Experimenten so schlagend dargestellt haben, dann darf es nicht wunder nehmen, dass dieses Organ bei schweren Schädigungen bezw. bei ausgedehntem Schwund seines Parenchyms durch Krankheitsprozesse der verschiedensten Art diese Regenerationskraft gelegentlich in einer Weise und Mächtigkeit zur Geltung bringt, die wir an anderen Organen zweifellos als eine echte geschwulstmässige Leistung auffassen würden. Bei der Leber jedoch scheinen die Dinge im anderen Lichte und muss man daher in der Beurteilung der fraglichen Wucherungen vorsichtig sein und sie projiziert auf die hohe Reproduktionskraft dieses Organs betrachten; es ist auch durchaus richtig, was Kretz hervorhob, dass auch noch eine gewisse individuelle Disposition anzunehmen ist, dass die regenerativen und kompensatorischen Wucherungen je nach der verschiedenen Wachstumsenergie der Zellen in den einzelnen Fällen verschieden hohe Grade annehmen. Vielleicht wirkt auch das variable ätiologische Moment mit, welches die Cirrhose erzeugt. Wir müssten wohl unsere ganzen Anschauungen über das innere Wesen und die Bedeutung echter autonomer Geschwulstbildung ändern, wollten wir derart fliessende Übergänge zwischen Hypertrophie, Hyperplasie und echter Geschwulstbildung anerkennen. Die meisten Autoren sprechen freilich von solchen Übergängen zwischen Hypertrophie, Hyperplasie, Ade-

nombildung und Krebs wie von etwas Selbstverständlichem (Schmieden, Siegenbeek v. Heukelom u. A.) und fassen den Prozess als eine maligne Ausartung regenerativer Wachstumsanstrengung auf. Ich bin jedoch der Meinung, man sollte hier sehr vorsichtig sein und zu trennen versuchen: erstens die sekundären epithelialen Wucherungen nach primären Schädigungen des Lebergewebes, welche unter dem histologischen Bild der einfachen Hypertrophie, der Hyperplasie, und unter Hervortreten adenomartiger und krebsiger (alveolärer) Strukturen auftreten, und zweitens die primären echten autonomen epithelialen Neoplasmen der Leber (Adenome und Karzinome) ev. mit Durchbruch in die Pfortader und Lebervene und Metastasenbildung (s. d. später). Dabei muss im Auge behalten werden, dass bei der Häufigkeit der Cirrhose der Leber letztere Tumoren gelegentlich zufällig auch einmal mit Cirrhose kompliziert sein können. Wenn es also in den zuletzt besprochenen Fällen von Leberveränderungen heisst, die Hyperplasie sei in Krebs übergegangen, so ist das nicht völlig richtig, man sollte sagen, die Hyperplasie habe ganz regellosen Charakter angenommen und dabei seien krebsähnliche Bilder entstanden. Man muss versuchen, die pathologischen Prozesse in ihrem Wesen zu verstehen, und muss sich dabei von morphologischen Gesichtspunkten nicht allzusehr abziehen lassen. Rein morphologisch genommen kann z. B. das Bild eines Karzinoms bei vielerlei Prozessen entstehen, ohne dass immer ein wirklicher Krebs vorliegt.

Schliesslich möchte ich noch kurz die Frage streifen, die schon bei der multiplen knotigen Hyperplasie von den Autoren in Erwägung gezogen, noch mehr aber für die karzinomartige Form der Wucherung des Lebergewebes erörtert wurde — die Frage nämlich, wie sich Cirrhose und parenchymatöse Wucherung zu einander verhalten, ob die Cirrhose das Primäre sei und das Karzinom die Folge der Cirrhose (Sabourin, Brissaud, Simmonds, Orth, Schmieden, Jungmann, Heukelom [?]), oder ob das Karzinom die Cirrhose verursachen könne (Lanceraux, Hölker, Rovighi, Marckwald), oder endlich ob beide Prozesse auf die gleiche Schädlichkeit zu beziehen seien, also gewissermassen koordiniert wären (Kelsch-Kiener, Schüppel, Frohmann, Hanot und Gilbert, Engelhardt, Lindner) — z. T. nach Marckwald und M. B. Schmidt. Ich möchte nach Durchsicht der Literatur glauben, dass die verschiedenen Auffassungen zum Teil darauf zurückzuführen sind, dass zwischen echten Adenomen und Karzinomen der Leber mit lokaler Vermehrung des Bindegewebes im Bereich der Geschwülste und zwischen den adenomartigen und regellosen sekun-

dären Wucherungen des Leberparenchyms bei allgemeiner Cirrhose der Leber zu wenig scharf unterschieden worden ist. Dass für die letzteren Fälle die Cirrhose als primär, die Parenchymwucherung als sekundär, im Sinne einer kompensatorischen Leistung, aufzufassen ist, scheint mir ausser Zweifel. In den erstgenannten Fällen ist es sehr wohl denkbar, dass die Geschwulst primär ist und eine übermässige lokale Bindegewebsvermehrung (Stromaentwickelung) erst anregt. Schliesslich darf wohl noch einmal darauf hingewiesen werden, dass bei der Häufigkeit der Cirrhose einmal eine ganz zufällige Kombination mit einfachem Adenom oder gemeinem Krebs vorkommen kann; endlich viertens, können die Dinge so liegen, dass eine Cirrhose nur das Gelegenheitsmoment darstellt, welches eine örtliche Disposition der Leber zu gewöhnlicher Adenom- oder Krebsentwickelung zur Entfaltung bringt.

Ich habe diese Verhältnisse deshalb etwas ausführlicher besprochen, obwohl sie in das Gebiet der speziellen Onkologie gehören, weil sie an einem trefflichen Beispiel zeigen, wie schwer es gelegentlich wird, die hyperplastischen und echten geschwulstmässigen Wucherungen des Drüsengewebes von einander zu trennen.

Ähnliche hypertrophische und hyperplastische Wucherungen wie in der Leber habe ich im Pankreas bei Cirrhose dieses Organs beobachtet.

In einem Falle, welcher auch durch Cirrhose und karzinomartige Wachstumsdegeneration der Leber ausgezeichnet war, bot das Pankreas einen sehr seltsamen Anblick: das ganze Organ erschien bei Erhaltung seiner äusseren Formen stark vergrössert, war sehr hart und hatte eine rostbraune bis schwärzlichbraune Farbe. Die Schwellung des Organes war vorzüglich bedingt durch eine diffuse Hypertrophie und Hyperplasie des Parenchyms, verbunden mit einer kolossalen Vermehrung des interstitiellen Stützgerüstes. Das hyperplastische, netzförmig angeordnete, durchweg intensiv pigmentierte (Hämosiderin) bindegewebige Balkenwerk, welches das ganze Organ durchzog, zerlegte das Parenchym in verschieden grosse Inseln, Granula. Diese letztere boten einen recht verschiedenen Anblick: In einem Teil sah man innerhalb dieser Parenchyminseln neben hypertrophischen Prozessen eine typische Neubildung von Drüsen, welche richtige Acini (Membranae propriae, Cylinderzellen mit deutlicher Zymogenkörnung) hervorbrachte. Zum anderen Teil aber konnte man sehen, wie das entzündlich neugebildete Bindegewebe in die hyperplastischen Parenchyminseln eingriff und den regulären epithelialen Zusammenschluss des Drüsengewebes auflöste; es entstanden dann Haufen lose zusammengeworfener, polymorpher, kleiner Zellen mit kleinen rundlichen Kernen und Zymogenkörnung aufweisendem Protoplasma. In den älteren cirrhotischen Partien des Organs fanden sich lauter solche regellose Epithelzellenhaufen ins Bindegewebe eingeschlossen; an ihnen trat allmählig fettiger Zerfall und Pigmentinfiltration der Zellelemente und schliesslich völlige Auflösung hervor. Also lagen die Verhältnisse ganz ähnlich wie in der Leber bei der sog. Cirrhosis carcinomatosa. Eine echte Karzinombildung möchte ich aber auch für diese entartete Pankreashyperplasie aus denselben Gründen, wie sie für die Leber angeführt wurden, nicht annehmen.

Nachdem wir bisher eine Reihe von hyperplastischen Neubildungen des Drüsengewebes kennen gelernt haben, für welche einerseits der vikariierende Charakter erkannt wurde, andererseits gewisse ursächliche Beziehungen zu chronisch-entzündlichen Zuständen hergestellt werden konnten, erübrigt es nun noch, einige bekanntere Formen echter Adenombildung anzuführen. Diejenigen Adenome, welche vorwiegend unter Cystenbildung auftreten, sind ausführlicher in dem folgenden Kapitel der Kystome besprochen.

Ich führe als Beispiele von echten autonomen Adenomen an:

1. Adenome der Mamma (Fig. 129—133).

Sehr häufig auftretende Geschwülste der weiblichen Brustdrüse; beim Manne (Koloman-Buday, Leser, Römer) sind analoge Neubildungen ausserordentlich selten.

In histologischer Beziehung hat man es mit Neubildungen zu thun, an deren Aufbau sich ausser dem Epithel das Bindegewebe in einer Ausdehnung beteiligt, dass man in der Mehrzahl der Fälle mit Fug und Recht von Mischgeschwülsten reden darf — Fibroadenom. Freilich ist die Bindegewebsmasse in den einzelnen hierhergehörigen Neoplasmen derart wechselnd bezw. das quantitative Verhältnis zwischen Bindegewebe und epithelialen Bildungen solchen Schwankungen innerhalb weiter Grenzen unterworfen, dass wir eine Reihe dieser Mammatumoren sehr nahe an das Fibrom der Mamma heranrücken müssen (s. d. früher), während in einer anderen Reihe das epitheliale Element zu einer Entwickelung und Entfaltung kommt, dass es dem Bindegewebe nicht nur die Wage hält, sondern auch dasselbe gelegentlich weit überwiegt — das wären die Fibroadenome und die sogenannten reinen Adenome im engeren Sinne. Bei beiden Typen hat man es mit gutartigen und gewöhnlich abgekapselten Geschwülsten zu thun, die sich (wegen des reichlichen Gehaltes an Bindegewebe) meist als derbe Knoten in der Brustdrüse präsentieren; das Wachstum erfolgt also expansiv. Die Fälle von sog. diffusem Fibroadenom gehören wohl grösstenteils in das Gebiet der Fibrombildung in der Mamma. Hat man die seltene Gelegenheit, ein Adenom im allerersten Stadium der Entwickelung

in der Brustdrüse zu beobachten, dann konstatiert man allerdings eine Art infiltrierenden Wachstums der jungen Adenomschläuche, und kann diese nicht nur im Bindegewebe der Mamma vordringen, sondern auch gelegentlich sekundäre Verbindungen mit normalen, präexistierenden Drüsenläppchen eingehen sehen (Fig. 131). In späteren Stadien jedoch sind die Adenome gegen die Umgebung abgekapselt und vergrössern sich nur expansiv.

In den gewöhnlichen Fibroadenomen der Mamma ist das epitheliale Parenchym in Form von sprossenden Tubulis (von dem Charakter der kleineren Ausführungsgänge) entwickelt, an deren Zweigen eine mehr oder weniger reichliche Verästelung zu bemerken ist (Fig. 129); früher hat man letztere im Sinne einer Alveolenbildung (Endbeeren) aufgefasst; neuerdings wird vor Täuschungen gewarnt insofern, als sehr feine, reichlich verzweigte, dichtgedrängte, sprossende Tubuli, wenn man fast nur Querschnitte von ihnen bekommt, wie alveoläres Parenchym aussehen (Stöhr).

Die tubulösen Drüsenformationen sind in den Fibroadenomen der Mamma in das Bindegewebe ziemlich regellos eingebettet; wohl ähneln die einzelnen Anhäufungen des drüsigen Parenchyms im Bindegewebe den Läppchen der normalen Mamma; richtige Läppchen sind es aber nicht, man kann sie höchstens als Analoga von solchen ansprechen. Das Bindegewebe ordnet sich wohl auch in diesen Fibroadenomen konzentrisch um die epithelialen Gebilde an, auch Membranae propriae sollen gebildet werden (Langhans, Thoma, Ribbert); jedoch ist das nicht durchaus die Regel und dann fehlt die reguläre Zusammenfassung einer höheren Einheit von Drüsenparenchym durch ein eigenes umschliessendes Bindegewebe, wie in der normalen oder hypertrophischen Mamma. Wenn also in den Beschreibungen der Mammaadenome von Drüsenläppchen gesprochen wird, so ist das cum grano salis zu verstehen. Das lässt sich allerdings behaupten, dass, je mehr sich die fraglichen Geschwülste den Fibromen der Mamma nähern, das Bindegewebe desto typischer um die Drüsengebilde orientiert ist; jemehr die Geschwülste den Charakter der reinen Adenome zeigen, desto grössere Abweichungen in dem Verhältnis der Bindegewebsentwickelung zu den Drüsen werden beobachtet. Unter den Formen, in welchen das epitheliale Element

quantitativ überwiegt, kann man hie und da auch reine tubuläre Adenome beobachtet, die nur aus vielfach verzweigten Tubulis mit sehr dichtstehenden, einschichtigen Cylinderzellenbelägen bestanden, zwischen welchen nur wenig Bindegewebe entwickelt war, das weder in seiner histologischen Beschaffenheit, noch in seinen näheren Beziehungen zu den Tubulis völlig normale Verhältnisse darbietet.

Cysten werden in den Fibroadenomen und reinen Adenomen fast niemals vermisst und zwar sind es bei den ersteren meistens sog. Spaltcysten; sie entwickeln sich vorwiegend aus den grösseren Tubulis, den sog. Ausführungsgängen der Analoga von Drüsenläppchen. Nach Schimmelbusch ist der Grund für die spaltförmige Gestalt der Cysten in der Tendenz der Acini zu suchen, in die Länge und Breite zu wachsen. Wenn, was häufig ist, das Bindegewebe in plumpen polypösen Formen in die Spaltcysten einwächst, dann werden die Cysten noch weiter verengt und stellen dann längliche Schlitze in der Geschwulst dar, deren Contouren oft einen sehr komplizierten Verlauf haben; die ganze Geschwulst kann dadurch, dass die Spaltcysten alle in gewissen Hauptrichtungen verlaufen, ein blättriges Gefüge erhalten (Cystosarcoma phyllodes der älteren Autoren — Joh. Müller). Weiteres über die Cystenbildung ist unter Cystadenom zu finden.

Ich möchte hier noch bezüglich der Entstehung dieser Fibroadenome und Adenome bemerken, dass es nicht wahrscheinlich ist, was meist behauptet wird, dass sich nämlich diese echten Geschwülste aus den präexistierenden Drüsenläppchen durch Umwandlung derselben in Geschwulstherde entwickeln; es handelt sich vielmehr wahrscheinlich um das Wachstum eines, bei der Entwickelung der Brustdrüse unverbrauchten oder abgesprengten Keimes von Drüsengewebe. Dafür spricht die regelmässige Abkapselung der völlig umschriebenen Tumoren; ferner der von mir gelegentlich erhobene Befund von Fibroadenomen ausserhalb des eigentlichen Mammagewebes, lateral im umhüllenden Fettgewebe der Mamma; ferner das Auftreten multipler Adenome in der Mamma, die alle abgekapselt sind (Bethge). Übrigens kann man gelegentlich Teile des Adenoms mit präexistierenden Drüsenläppchen in Verbindung treten sehen, wobei man an letzteren keinerlei progressive

Veränderungen bemerkt (s. oben Fig. 131). Ribbert bemerkt, dass sich in diesen abgekapselten Adenomen in seltenen Fällen während der Schwangerschaft ein milchartiges Sekret bilden könne; mangels von Ausführungsgängen kann das Sekret aber nicht abgeführt werden.

Nicht selten wird die chronische Mastitis, vor allem deren Endstadien, für Fibroadenombildung gehalten. Das histologische Bild einer laktierenden, von chronisch interstitieller Entzündung befallenen Mamma und eines Fibroadenoms kann derart ähnlich sein, dass der mikroskopische, an kleinen Stückchen der Neubildung erhobene Entscheid allein, ohne klinische und anamnestische Angaben, oft ein ganz unsicherer ist. Auch die diffuse Fibrombildung (Bindegewebshyperplasie) in der Mamma kann ebenso gut mit einer chronischen, vernarbenden Mastitis als mit Fibroadenom verwechselt werden.

Die beiden Erkrankungen: chronisch-interstitielle Mastitis und diffuse Bindegewebshyperplasie, für welche Namen wie: Elephantiasis dura, Induratio benigna, Cirrhosis mammae, Corps fibreux erfunden worden sind, zeichnen sich dadurch aus, dass sie meist die ganze Brustdrüse ergreifen, und in einen derben Körper verwandeln. Bei dem sog. diffusen Fibrom der Mamma handelt es sich wohl nicht um eine echte Geschwulstbildung, sondern um eine Bindegewebshyperplasie, eine Massenzunahme des gröberen Bindegewebsgerüsts und auch des die einzelnen Drüsenläppchen umspinnenden und sie durchziehenden interstitiellen Bindegewebes. Dabei erleiden die Drüsenläppchen die verschiedenste Deformation und zeigen neben Rückbildungsvorgängen auch progressive Metamorphosen, die als entzündlich reaktive, zum Teil wohl auch als kompensatorisch-hyperplastische zu deuten sind; da sich auch Retentionscysten durch Ektasie der Ausführungsgänge entwickeln können, so stimmen die Bilder mit denen des Fibroadenoms vielfach überein. Jedoch kann man in den Fällen von diffuser Bindegewebshyperplasie sehr wohl beobachten, dass sich der Prozess an den alten präexistierenden Drüsenläppchen abspielt, während es sich bei den Fibroadenomen um völlig neoplastisches Drüsengewebe handelt.

Da sich auch bei der chronischen Mastitis Cysten entwickeln können und ferner, wie ich sah, auch hyperplastiche, wahrscheinlich kompensatorische Wucherungen am erhalten gebliebenen Drüsenparenchym einstellen können, ist in der That hie und da die mikroskopische Differentialdiagnose zwischen Mastitis chronica und Fibroadenom nicht leicht. Freilich ist das Bindegewebe bei chronischer Mastitis immer stark entzündlich infiltriert, der Prozess meist diffus, seltener in umschriebenen Knoten entwickelt, während das Fibroadenom abgekapelt ist und entzündliche Veränderungen im Bindegewebe gewöhnlich fehlen.

Ich habe einen interessanten Fall von chronischer Mastitis genauer untersucht; er mag zur Illustration der eben besprochenen Verhältnisse kurz angeführt werden: Der Tumor stammte von einer Frau, die sechs Geburten durchgemacht hatte; die Geschwulst hatte sich langsam nach der letzten Geburt entwickelt; sie war sehr hart, mit der Haut etwas verwachsen; die Achseldrüsen waren leicht geschwellt und verhärtet. Der Kliniker stellte die

Diagnose auf Karzinom. Die exstirpierte Geschwulst stellte die vergrösserte und verhärtete ganze Mamma dar; unterhalb und seitlich von der Mamilla fand sich ein grosser Abscess; Kutis und Subkutis über dem Tumor waren schwielig entartet; bei Druck auf die fibrös verhärtete Drüse entleerte sich aus zahlreichen erweiterten Milchkanälen ein weisses, dickes, fetthaltiges Sekret. Mikroskopisch fand sich ein hochgradiger chronischer Entzündungsprozess vor, der sich einerseits in dem Auftreten dichter und umfangreicher Rundzelleninfiltrate, anderseits in der Ausbildung grosser Quantitäten strafffaserigen Narbengewebes äusserte. Die Rundzelleninfiltrate stellten sich teilweise als kleinzellige Wucherungsherde des Bindegewebes dar, teils handelte es sich um leukocytäre Einschmelzungsprozesse, welche zu förmlicher Abscessbildung führten. Von der Entzündung war vor allem das drüsige Parenchym betroffen; hier fand sich einerseits eine unter fettiger Degeneration des Drüsenepithels zur Verödung ganzer Drüsenläppchen führende Rundzellendurchsetzung, andererseits eine Kompression der Drüsenläppchen zwischen den mächtig entwickelten Bindegewebsmassen; drittens trat da und dort reichliche Erweiterung der Tubuli bis zu kleinen Cystchen hervor. Bemerkenswert war, dass der Inhalt der Ausführungsgänge und Cystchen eine eingedickte, milchartige Flüssigkeit war, also ein annähernd physiologisches Produkt. Was die Ausbildung des drüsigen Parenchyms anlangte, so erschien es zunächst grösstenteils nach dem Vorbild der Mamma lactans entwickelt, abgerechnet natürlich die vielen Verunstaltungen, welche die regulär ausgebildeten Drüsenläppchen durch die Rundzelleninfiltrate und durch den Narbenzug des Bindegewebes erlitten. Andererseits kamen aber zweifellose Neubildungen von Drüsenparenchym vor, die von dem gewöhnlichen Verhalten der Mamma lactans entschieden abwichen: nämlich unregelmässige Sprossungen von Tubulis, Epithelausstälpungen an den schon zu Cysten entwickelten grösseren Ausführungsgängen, tubulöse Proliferationen ohne Zusammenschluss zu richtigen Läppchen. Auch an diesen, in gewisser Weise atypischen Wucherungen des Parenchyms trat sofort wieder die Entzündung im interstitiellen Bindegewebe, in die weitere Entwickelung des Parenchyms hemmend eingreifend, zu Tage. Wenn man sich nun schliesslich die Frage vorlegte, ob die neben dem vorhandenen chronisch-mastitischen Prozess beobachtete Drüsenneubildung noch in den Rahmen der bei Mamma lactans vorhandenen Proliferation passe, oder ob bereits eine adenomatöse Entartung Platz gegriffen hatte, so musste man sich dahin entscheiden, dass ein echtes Adenom nicht vorlag. Zwar wird ja häufig behauptet, dass die chronische Mastitis in Adenom, sogar in Krebs ausarten könne. Für unseren Fall jedoch musste man das, was an atypischer Proliferation gefunden wurde, auf einen entzündlich-hyperplastischen oder kompensatorischen Prozess zurückführen, dessen Entstehung sich erklären liess aus den Störungen, die das physiologische Wachstum der Drüse durch den mastitischen Prozess aus langer Hand her erlitten hatte. Analoges sehen wir ja häufig an den Parenchymen der verschiedensten Organe auftreten, wenn die einfachen Wachstumsvorgänge unter dem Einfluss einer Entzündung oder eines Narbengewebes stehen. Von solchem Gesichtspunkt aus muss man sich in der Deutung der bei chronisch mastitischen Zuständen gefundenen histologischen Bilder leiten lassen; dann wird sich die Zahl der mit Mastitis verknüpften angeblichen Adenome der Brustdrüse ohne Zweifel verringern.

Anhangsweise bemerke ich, dass die chronische Mastitis auch noch in anderer Beziehung, wenigstens für den Kliniker, diagnostische Schwierigkeiten bereitet; nämlich dadurch, dass bei ihr nicht selten die Lymphdrüsen der Achselhöhle geschwellt und verhärtet gefunden werden; berücksichtigt man dabei, dass bei chronischer Mastitis die Brustdrüse indurirt und geschrumpft ist, so liegt die Diagnose eines karzinösen Scirrhus (s. d. später) mit regionären Drüsenmetastasen nahe; die mikroskopische Untersuchung der Lymphdrüsen ergiebt aber in diesen Fällen rein entzündliche Veränderungen.

Über Mastitis cystica und deren Beziehung zum Cystadenom siehe im Kapitel der Kystome.

2. Die Adenome des Magendarmkanals (Fig. 148 und 149).

a) Das echte Mastdarmadenom. Es entwickelt sich in der Schleimhaut solitär als flacher Knoten, der später polypös wird. Besteht aus spärlichem Bindegewebe, das sehr gefässreich ist und aus massenhaft neugebildeten Drüsen, welche mit hohem Cylinderepithel ausgekleidet sind, und auch Becherzellen aufweisen. Es sind Drüsen vom Typus der normalen Lieberkühn'schen Drüsen. Das Bindegewebsgerüst, das sich in der Geschwulst fächerförmig verzweigt, entspringt mit seinen Stamm in dem Bindegewebe der Submukosa; es lässt sich daher an vielen Stellen die Muskelschicht der Schleimhaut nicht nachweisen; trotzdem bleibt die Neubildung auf das Gebiet der Schleimhaut beschränkt und greift nicht in die Submucosa ein. Adenomartige Geschwülste, welche ein in die Tiefe gehendes Wachstum erkennen lassen, sind den Adenokarzinomen beizuzählen. Die Mastdarmadenome entstehen wohl aus primär missgebildeten Stellen der Darmschleimhaut; dafür spricht ihr Auftreten im frühen Kindesalter.

b) Auch im Magen kommen solche solitäre, echte, bis faustgrosse, meist oberflächlich zottige Adenome vor; die dicht gedrängten Drüsenkomplexe, denen reguläre Ausführungsgänge fehlen, sind nach dem Typus der normalen Schleimdrüsen des Magens gebaut. Die Neubildung ist auf das Gebiet der Schleimhaut beschränkt; im übrigen gilt das vom Mastdarmadenom Gesagte. Krebsige Formen solcher Adenome sind nicht selten (Mauler).

3. Die Adenome der Leber.

Hier sehe ich von den schon erwähnten hypertrophischen und hyperplastischen, diffus oder knotig entwickelten sekundären Neu-

bildungen der Leber, die ich schon früher erwähnt habe und die freilich vielfach zu den Adenomen gezählt werden, ab und bespreche nur die echten Adenome der Leber, die nicht mit schweren sonstigen pathologischen Veränderungen dieses Organs (Cirrhose etc.) verbunden sind, also auch nicht im Sinne einer vikariierenden Hyperplasie gedeutet werden können.

Klinisch sollen diese Adenome bei einiger Grösse Erscheinungen machen: Zirkulationsstörungen in der Leber, Ascites, Ikterus, auch Kachexie und Marasmus (Kelsch und Kiener, Markwald). Diese Angaben beziehen sich jedoch zunächst auf eigentlich nicht hierher gehörige adenomartige Wucherungen des Lebergewebes, die mit Cirrhose kombiniert waren, so dass die klinischen Erscheinungen zum Teil mehr der Cirrhose als dem „Adenom" angehören. Die echten Adenome verlaufen in vielen Fällen symptomlos und werden als gelegentlicher Nebenbefund bei Sektionen entdeckt. Gelegentlich kommt ein Durchbruch in die Pfortader oder Lebervene vor (s. oben S. 564). Metastasen sind selten beobachtet in der Milz, in den Lungen, in den Knochen (Heller, M. B. Schmidt, Jungmann, Thoma); sie produzieren gelegentlich auch gallige Massen. Ich bin der Meinung, dass man die metastasierenden Formen als Karzinome (adenomatöse Krebse sog. malignes Adenom) auffassen muss.

Die echten Adenome der Leber sind meist solitär, selten in mehreren Exemplaren auftretende autonome Geschwülste, welche entweder vom Leberparenchym selbst oder von den Gallengängen ausgehen; sie können sich in sonst ganz normalen Lebern finden. Der Bau des Leberparenchymadenoms enspricht den früher geschilderten hyperplastischen Wucherungen; es entstehen solide Cylinder und hohle Schläuche aus grossen, polygonalen und cylindrischen (pyramidenförmigen) Leberzellen; die Schläuche können auch galliges Sekret in ihren Luminibus enthalten. Vermutlich liegt diesen Leberadenomen eine Entwickelungsstörung zu Grunde (Schmieden, Klob, Simmonds); sie gehen wahrscheinlich hervor aus unverbrauchten Teilen der Leberanlage. Dafür spricht ihr häufiges Auftreten als angeborenes Leiden oder doch in frühen Lebensjahren. Engelhardt hat ein solitäres Leberadenom bei einem 23jährigen Mann mit Missbildung der Leber (Fehlen des Lobus quadratus etc.) gefunden.

Die Gallengangsadenome bilden Geschwülste, welche in einem Bindegewebsgerüst Tubuli und vielgestaltige, auch reichlich gegenseitig konfluierende Hohlräume aufweisen, die mit einfachem, niedrigem Cylinderepithel ausgekleidet sind. v. Hippel führt derartige

Fälle von Simmonds, Birch-Hirschfeld, Brigidi, Pawlowski, Greenish, Schweitzer, Homann und einen eigenen Fall an. In letzterem waren weder parenchymatöse noch interstitielle Prozesse in der Leber vorhanden; die adenomatöse Neubildung der Gallengänge hatte sich von den Gebieten der Glisson schen Kapsel entwickelt und war teilweise auch in die Leberacini eingedrungen; die Drüsenräume enthielten hyaline und gallige Massen; ein Durchbruch in die Pfortader war an vielen Stellen erfolgt, ohne dass Metastasen entstanden wären. v. Hippel leitet diese Geschwülste aus einer Wucherung präexistierender Gallengänge ab, in welche die Neubildung direkt überging. Ich kann mich dieser Meinung nicht anschliessen und vermute, dass diese Gallengangsadenome von vasibus errantibus ihren Ausgang nehmen; sekundär mögen ja die Tubuli der Geschwulst in die präexistierenden Gallengänge sich gelegentlich öffnen. Die Gallengangsadenome, welche von dem Gesamtgebiet der Capsula Glissonii ihren Ausgang nehmen, sind überhaupt von den solitären Gallengangsadenomen zu trennen; sie stehen den Fällen von kongenitaler Cystenleber sehr nahe und sind auf eine tiefergreifende Entwickelungsstörung zurückzuführen (s. u. Cystadenom der Leber).

4. Nierenadenome (Fig. 141, 157).

Diese Geschwülste (Klebs, Sturm, Weichselbaum, Greenish, Sabourin, Manasse, Sudeck) sind meist gegen die Nachbarschaft gut abgegrenzt, kapsuliert, häufig als grauweissliche, weissgelbliche, kugelige Tumoren unter der Kapsel oder sonstwo in der Rinde der Niere gelegen; meist sind es kleinere Geschwülstchen, die dann auch multipel auftreten können, oder grössere solitäre Knoten. Es sind meist tubulöse Adenome, viel seltener solche mit echt papillärem Bau; dagegen sind Pseudopapillen durch Konfluenz benachbarter Drüsenräume reichlich (Sudeck); das Bindegewebe zwischen den dicht gelagerten Drüsenräumen ist verschwindend spärlich, deshalb sind Konfluenzvorgänge so regelmässig und ausgedehnt. Das Epithel ist niedrig cylindrisch oder kubisch. Ein Hervorgehen dieser Geschwülste aus normalen Harnkanälchen ist behauptet worden; jedoch ergiebt

eine genauere Untersuchung nichts dergleichen. Wohl giebt es bei wachsenden, noch nicht ganz gegen die Umgebung abgeschlossenen Adenomen Stellen, wo man die Tubuli der Neubildung zwischen den normalen Harnkanälchen vordringen sehen kann, aber niemals erfolgt eine Umbildung der normalen Kanälchen in die der Neubildung (Fig. 141), obwohl das vielfach behauptet wird (Sabourin, Weichselbaum und Greenish, Manasse, Sudeck). Die präexistierenden Harnkanälchen können in der Umgebung der adenomatösen Wucherung entzündlich-reaktive Wucherungserscheinungen (Hypertrophie etc.) zeigen, die nicht im Sinne einer Umwandlung in Adenom gedeutet werden dürfen; auch ist es denkbar, dass die Zellen des Adenoms gelegentlich die von Harnkanälchenepithelien innegehabten präexistierenden Räume besetzen. Man hat also durchaus den Eindruck eines in sich abgeschlossenen, aus sich selbst herauswachsenden Gewebes, das vielleicht aus einem unverbrauchten Teil der Nierenanlage hervorgegangen ist. Thoma u. A. denken dabei an Teile des Wolffschen Körpers.

Ricker unterscheidet neben dem tubulösen Nierenadenom ein trabekuläres, welchem eine Cyste zugrunde liegt, die von Trabekeln durchspannt ist, welch letztere aus Gefässen mit aufsitzenden Cylinderzellen gebildet sind.

Eine besondere Form des Adenoms in der Niere stellt die sogenannte kongenitale Cystenniere dar, über welche später ausführlicher gehandelt werden wird (s. u. Cystadenom der Niere).

Gewisse Geschwülste der Nebenniere, welche auch in der Niere vorkommen (Grawitz), sind in der Literatur vielfach unter der Bezeichnung Adenom veröffentlicht. Da diese Geschwülste aber in ihren reinen Formen bezüglich ihres Baues nicht die Forderungen erfüllen, die wir in der Definition des Adenoms aufstellten, habe ich sie an anderer Stelle abgehandelt (s. u. Nebennierentumor). Viele Nierenadenome sind für Nebennierentumoren der Niere und umgekehrt gehalten worden.

5. Talg- und Schweissdrüsenadenome (Fig. 147).

Diese Adenome sind sehr selten; die meisten als Adenome bezeichneten Fälle gehören unter die Hyperplasieen eingereiht

(s. d.). Das echte Talgdrüsenadenom bildet eine solitäre, höckerige, fleischige, gelegentlich ulzerierte, kapsulierte Geschwulst, welche aus lappigen Epithelkörpern besteht, die central zu einer fettigen Masse zerfallen; an Bindegewebe und Gefässen können sich Degenerationen einstellen; „Übergang" in Karzinom soll vorkommen (Barlow). Die Grenze des echten Talgdrüsenadenoms gegen umfangreiche Hyperplasieen ist schwer zu ziehen. In den Adenomen ist nicht nur die gröbere Form der neugebildeten Drüsen, die Zusammenfassung des Drüsengewebes zu Läppchen, die Beziehungen der Drüsen zu regulären Ausführungsgängen atypisch, sondern es finden sich auch im feineren Bau der Drüsenfollikel Abweichungen von der Norm; ich fand, dass die periphere Keimzellenschichte des auskleidenden Epithels der Follikel sich bedeutend verbreitert erweist, während die Fettinfiltration der älteren zentralen Schichten meist überstürzt und nicht in typischer Weise erfolgt, so dass ein ausgiebiger fettiger Zerfall im Centrum des gewucherten Epithelkörpers eintritt (s. Fig. 147). Dass es auch echte Karzinome giebt, die in ihrem ganzen Bau, in der Anordnung und Gestalt der Epithelkörper, in der Beschaffenheit der Zellen und der besonderen Art ihrer regressiven Metamorphose an die Talgdrüsen erinnern, wird später dargestellt werden.

Die echten Schweissdrüsenadenome sind sehr selten. Virchow hat die in der Literatur unter dieser Diagnose aufgeführten Geschwülste zum Teil für Angiome erklärt; insbesondere dürften Lymphangiome gelegentlich mit Schweissdrüsenadenomen verwechselt worden sein, ferner endotheliale Geschwülste. Weiterhin muss auf das Vorkommen von versprengtem Brustdrüsengewebe (Mammae erraticae Hyrtl) hingewiesen werden, aus welchem adenomatöse Neubildungen an den verschiedensten Stellen, auch auf dem Rücken, hervorgehen können, die dann vielleicht auf Schweissdrüsen bezogen werden. Unter den veröffentlichten Adenomen der Schweissdrüsen (v. Rindfeisch, Waldeyer, Wagner, Lotzbeck, Klebs, Lücke, Stilling) dürften viele als hyperplastische Neubildungen aufzufassen sein. Mikroskopisch bestehen die Adenome der Schweissdrüsen aus langen, vielfach gewundenen, varikös ausgebuchteten, verschiedenartig (auch cystisch) erweiterten Schläuchen, die mit Cylinderepithel ausgekleidet sind. Das Bindegewebe der

Geschwulst ist derbfaserig und reichlich. Es bilden sich dabei flache fungöse Erhebungen der Haut; die Geschwulst selbst liegt an der Grenze gegen das subkutane Fettgewebe. Ich habe ein sehr grosses echtes Schweissdrüsenadenom am Rücken beobachtet (Jupunoff).

6. Adenome der Speichel- und Thränendrüsen.

Die meisten der früher als Adenome dieser Organe bezeichneten Geschwülste sind neuerdings ziemlich allgemein als tubuläre Formen des Endothelioms erkannt. Malassez, Berger, Löwenbach, Hinsberg leugnen den endothelialen Charakter der Zellstränge und Schläuche und halten sie für ektodermaler Abkunft (s. a. u. Mischgeschwülste). Wirkliche Adenome der genannten Organe sind sehr selten.

7. Adenome der Schilddrüse.

Unter die echten Adenome der Schilddrüse muss man vor allem Fälle von Struma congenita rechnen. Es sind das verschieden gebaute Neubildungen, bei denen bald das Drüsengewebe (kongenitale Adenome), bald der Blutgefässbindegewebsapparat (Struma vasculosa, fibrosa congenita) überwiegt. Im ersten Fall setzen sich die Läppchen der Geschwulst zusammen aus soliden Haufen von rundlichen oder kubischen Epithelzellen, die in Alveolen gefässreichen Stromas gelegen sind, ferner findet sich ein Netzwerk von cylinderepitheltragenden Schläuchen und nur wenig abgeschnürte, kleine, Kolloid enthaltende Follikel (Wölfler, Zielinska), oder endlich es tritt grosse Ähnlichkeit mit normalem Schilddrüsengewebe hervor, indem sich neben soliden Zellhaufen und Schläuchen auch Follikel, und zwar auch kolloidhaltige vorfinden (Zielinska). In den Fällen, in welchen das Bindegewebe und die Blutgefässe überwiegen und welche auf eine frühere Entwickelungsstufe der Schilddrüse zu beziehen sind, trifft man in reichlichem Stroma Haufen aus kleinen Epithelzellen, teilweise auch auf Follikel mit und ohne Lumen, oder man findet ein äusserst gefässreiches, telangiektatisches Gewebe mit relativ ganz spärlichen Epithelhaufen und Epithelsträngen (Zielinska, Wölfler, Gutknecht). Auch ein kongenitaler Cystenkropf kommt vor. Für alle diese Formen der Struma congenita, die also

zum Teil auch in das Gebiet der Adenome gehören, müssen Störungen in der Entwickelung der Schilddrüse als Grundlage angenommen werden; je nach dem früheren oder späteren Eintritt der Störungen ist dann das histologische Bild dieser Geschwülste verschieden. Auch postfötal können sich in Schilddrüsen echte Adenome entwickeln; es sind das Neubildungen, die als scharf umschriebene Knoten, nicht selten abgekapselt, auftreten und wahrscheinlich aus unverbrauchten Resten embryonalen Schilddrüsengewebes vorgehen (s. später). Diese Schilddrüsenadenome bestehen aus sprossenden Schläuchen, von denen sich Follikel abschnüren; letztere erfüllen sich mit Kolloid.

Hier wären auch die Strumae accessoriae in der nächsten Umgebung der Schilddrüse, an der Zungenbasis (Wiesinger, Galisch) etc. zu erwähnen, die aus überschüssigen und versprengten Schildrüsenkeimen hervorgehen (s. früher). Erwähnen will ich hier besonders die Fälle von Struma intratrachealis (Radestock), in welchen Schilddrüsengewebe an der Hinterwand der Trachea unterhalb der Stimmbänder oder am Abgang eines Bronchus unter der Trachealschleimhaut gefunden wird. Es ist nicht unwahrscheinlich, dass sich aus solchen aberrierten Schilddrüsenkeimen wirkliche Adenome (und Karzinome) entwickeln können.

Unter den Schilddrüsenadenomen, die im allgemeinen gutartigen Charakter haben und nur durch ihre Grösse und besondere Lage in der Umgebung der Halsorgane (Druck auf Trachea, Oesophagus) bedenklich werden können, giebt es nun einzelne, nach Operation recidivierende, ferner metastasierende Formen, welche Tochtergeschwülste in regionären Lymphdrüsen, in den Lungen, im Knochen erzeugen: sog. Struma maligna (Cohnheim, Eiselsberg, Middeldorpf, Feurer, Cramer, Demme, Wölfler, Jaeger). Middeldorpf beobachtete Einbruch eines relativ kleinen, kapsulierten Adenomknotens in die Venen; auch Cohnheim berichtete Ähnliches. Obwohl die Autoren angeben, dass Primärgeschwulst und Metastasen dabei typisch gebaut seien, d. h. im Sinne einer Struma colloides hyperplastica oder eines richtigen Adenoms vermisst man doch häufig den strengen Beweis dafür. Vielfach sind blos die Metastasen untersucht worden; hiebei ist aber darauf hinzuweisen, dass wirkliche Karzinome der Schilddrüse in ihren Metastasen teilweise adenomartigen Bau zeigen können, zum anderen Teil karzinomatöse Struktur aufweisen (Kaufmann,

Jaeger); in einem Falle von Friederichs zeigten die Metastasen alle Übergänge vom adenomartigen Bau bis zum Carcinoma solidum alveolare. Im übrigen ist nicht daran zu zweifeln, dass es adenomartige, sogar den gewöhnlichen hyperplastischen Strumen ähnliche Schilddrüsengeschwülste giebt, die maligne Eigenschaften besitzen. Diese destruierenden und metastasierenden Geschwülste müssen zu den Karzinomen gerechnet werden. Das zeigt sich daran, dass in solchen Fällen die Primärgeschwulst zum grossen Teil ziemlich typisch gebaut ist, während die Metastasen teilweise typische, teilweise karzinomatöse Struktur zeigen. Glykogen wurde in den malignen Formen der Schilddrüsenadenome gefunden von Cohnheim, Langhans, Kocher u. A.

Von diesen adenomartigen Formen der „Struma maligna" sind die gewöhnlichen Karzinome und Sarkome der Schilddrüse zu trennen.

Die autonomen Tumoren der Schilddrüse, in specie die malignen, stehen bezüglich ihrer Entstehung mit den gewöhnlichen hyperplastischen Erkrankungen dieses Organs (dem vulgären Kropf) wahrscheinlich in keinem engeren Zusammenhang. Bircher fand z. B. in einem Zeitraum von 10 Jahren in einer Gegend, in welcher der Kropf endemisch war, nur 4 Fälle von sogenannter maligner Struma. Kaufmann beschreibt zwar das Hervorgehen des Karzinoms aus den Epithelien der Follikel einer Struma, indem die Wucherung sowohl nach innen ins Lumen als nach aussen ins Bindegewebe erfolge und sich solide Körper aus Epithelzellen bildeten; jedoch handelt es sich in solchen Fällen wohl um verschieden gereifte Entwickelungsstadien des Karzinoms selbst, wie ich in einem von H. Hahne beschriebenen Falle fand, wo die Geschwulst teils cylinderepitheltragende Follikel produzierte und alle Übergänge zu soliden Haufen und Strängen von Epithelzellen; die Follikel des Karzinoms enthielten auch Kolloid, was in Schilddrüsenkrebsen häufig gesehen wurde (M. B. Schmidt).

Dagegen sind die kongenitalen Formen der Strumen zu maligner Wucherung (Karzinom und Sarkom) geneigt. Kaufmann macht auf das gelegentlich sehr frühzeitige Auftreten von karzinomatösen Strumen aufmerksam. Aber auch die im späteren Alter hervortretenden Schilddrüsenadenome und -karzinome sind wohl auf angeborene Anlage zurückzuführen; in dieser Beziehung ist es sehr interessant, dass es M. Zielinska gelungen ist, in der Schilddrüse des Hundes embryonale Reste von Schilddrüsengewebe häufig nachzuweisen; derartige Reste (kleine Läppchen mit schmalen Zellsträngen, ohne rundliche Zellhaufen und ohne Drüsenbläschen) können gewiss gelegentlich die Ursache für adenomatöse und karzinomatöse Wucherungen abgeben. Auch quergestreifte Muskelfasern im Bereich der Schilddrüse des Neugeborenen wurden von Wölfler und Zielinska gefunden.

3. Cystadenome (Kystome) (Fig. 134—140, 150—156).

Kystome hat man früher nicht nur alle möglichen Geschwülste (cystische Lymphangiome, Adenome, cystische Sarkome und Karzinome etc.) genannt, welche multiple Hohlräume aufwiesen, sondern auch solitäre Höhlenbildungen, die den verschiedensten Ursprung haben konnten. Heutzutage unterscheiden wir folgende Cystenbildungen von den Kystomen im engeren Sinne: erstens die Höhlen, die sich in echten Geschwülsten oder sonstwo infolge von hämorrhagischen Zerstörungen, ischämischen Nekrosen, regressiven Ernährungsstörungen aller Art ausbilden (Erweichungscysten); zweitens die aus präexistierenden Hohlräumen durch einfache Erweiterung derselben entstehenden Cysten, die wir in drüsigen Organen, in Schleimhäuten, aber auch innerhalb der Bindesubstanzen beobachten (Retentionscysten: Erweiterung von Talg- und Schweissdrüsen, Schleimdrüsen, Ektasieen der Follikel, Tubuli und Acini in parenchymatösen Drüsenorganen, Blutgefäss-, Lymphgefässcysten etc.) Drittens sind nicht als Kystome zu bezeichnen die einfachen Ektasieen von embryonalen Epithelgebilden, die normalerweise nicht persistieren: Cysten des Parovariums, Urachuscysten, Cysten des Ductus omphalomesentericus etc. Schliesslich sind von den Kystomen im engeren Sinne zu trennen die aus Verlagerungen embryonaler Keime entstehenden einfachen Cysten (z. B. Flimmerepithelcysten der Speiseröhre (v. Wyss), der Pleura (H. Stilling), der Leber (Friedreich, Eberth, v. Recklinghausen), einfache Kiemengangscysten und Dermoidcysten. Die aus komplizierten Entwickelungsstörungen hervorgehenden cystischen echten Tumoren, die monogerminalen und bigerminalen teratoiden Neubildungen, als Kystome im engeren Sinne zu bezeichnen, wäre ungeeignet, da sich diese Bezeichnung lediglich an das nebensächliche Moment der cystischen Erweiterung der in diesen Geschwülsten enthaltenen Drüsen hält und über viel wesentlichere Eigenschaften dieser Geschwülste nichts aussagt. Danach bliebe die Bezeichnung Kystom für die cystischen Adenome reserviert, für die cystischen Ektasieen geschwulstmässig neugebildeter Drüsenräume. Ich würde aber auch für diese Gruppe

den Namen Kystom — als zu allgemein — gerne entbehren und ihn durch den bezeichnenderen Cystadenom ersetzen.

Bei diesen Geschwülsten, welche oft einen ganz kolossalen Umfang erreichen können, handelt es sich also um Adenome, in welchen an den älteren der neugebildeten Drüsenräume eine fortschreitende Erweiterung der Lumina hervortritt. Man kann in der Regel alle Übergänge von nicht erweiterten zu mässig erweiterten und schliesslich zu kleincystisch entarteten Drüsenräumen (Tubulis, Alveolen, Follikeln) verfolgen; weiterhin konstatiert man, dass zwischen erweiterten benachbarten Drüsenräumen die bindegewebigen Septen, welche diese Räume trennen, schmächtig werden und schliesslich schwinden; dann konfluieren benachbarte kleine Cystchen zu grösseren, und man kann an den Wandungen solcher Konfluenzcysten noch spornartig vorspringende Leisten von Bindegewebe erkennen, welche den Überresten der ehemals trennenden Septen entsprechen.

Was die Entstehung der Cysten anlangt, so erscheint es zunächst plausibel, daran zu denken, dass einerseits die Sekrete, welche die Drüsenzellen in die Drüsenräume hinein produzieren, anderseits die transsudativen Flüssigkeitsmassen, welche von den blutgefässführenden bindegewebigen Wandungen der Drüsenräume geliefert werden, allmählig eine Ektasie der Räume hervorrufen könnten, zumal eine regelrechte Abfuhr des gelieferten Sekretes und Transsudates mangels von typisch mündenden Ausführungsgängen nicht möglich ist. Jedoch hat Ribbert (Borrmann) mit Recht darauf hingewiesen, dass es schwer ist, sich vorzustellen, dass durch Ansammlung solcher Massen im Innern der Drüsen eine Druckerhöhung ausgelöst werden könne, welche das umhüllende, oft sehr derbe Bindegewebe auseinander zu treiben im stande sei. Zum mindesten wäre anzunehmen, dass unter dem wachsenden Binnendruck auch die secernierenden Epithelien zu Grunde gehen müssten; damit wäre dann aber die Ursache für eine weitere Sekretion und damit für eine weitere Ektasie behoben. Ribbert führt schliesslich aus, dass man die Ektasie der Räume nur durch ein gleichzeitiges Wachstum von Epithel und Bindegewebe erklären könne. Das Bindegewebe vermehrt und vergrössert sich durch eine Art interstitiellen Wachstums entsprechend der in der Cystenwand flach ausgebreiteten Gefässbahn, auch wölbt es sich da und dort

in das Cystenlumen vor; das Epithel überkleidet einfach die grösser gewordenen Flächen; durch ungleichmässiges Wachstum des Bindegewebes entstehen die mannigfachsten Gestaltsveränderungen der Cysten. Ich schliesse mich dieser Auffassung nur zum Teil an und möchte glauben, dass ein gewisser, durch vermehrte Sekretion und Transsudation bedingter Binnendruck bei der Ektasie mitwirkt, andererseits aber auch darauf hinweisen, dass bei Umbildung jungen Bindegewebes in altes gewöhnlich eine Schrumpfung eintritt, welche gleichfalls geeignet ist, die Drüsenräume auseinander zu zerren und in mancherlei Weise zu deformieren. Auch ist das die Cysten umgebende Bindegewebe nicht immer kernarm und derbfaserig, sondern oft genug weich, oedomatös, myxomatös, zellreich, granulierend, so dass ein anhaltender, wenn auch mässiger Druck schon eine Entfaltung des Bindegewebes bewirken kann; andererseits ist auch bei Vorhandensein derberen Bindegewebes auf Grund der konzentrischen Schichtung der Bindegewebslamellen um die Drüsenräume eine Dehnung des Bindewebes durch Verschiebung der Lamellen gut denkbar.

Man hat die Kystome in unilokuläre und multilokuläre eingeteilt; diese Einteilung könnte zu Missverständnissen führen; denn wenn sich in einem Organ wirklich nur eine einzige Cyste entwickelt — sei sie auch noch so umfangreich (z. B. solitäre grosse Rententionscysten) — so kann man doch niemals von einer echten autonomen Geschwulst (von einem Kystom) reden. Andererseits kommt es ja wohl vor, dass ein echtes Cystadenom zunächst bloss eine einzige in die Augen fallende Cyste darbietet: eine genauere Untersuchung ergiebt aber in der Regel, dass in der Wand der Hauptcyste neben drüsigen Wucherungen auch bereits viele kleine Cysten vorhanden sind. Doch kommen auch Cystadenome vor (im Ovarium z. B.), die, ursprünglich multilokulär angelegt, schliesslich nach jahrelangem Bestand in eine grosse Einzelcyste sich umwandeln; in der Wand solcher Cysten findet man dann aber fast immer noch Drüsenschläuche vor.

Eine andere Einteilung der Adenokystome kann man vornehmen, indem man unterscheidet zwischen einfachen Kystomen (Kystoma simplex) und papillären Kystomen (Kystoma papilliferum). Beide Formen, die übrigens nicht

scharf von einander zu trennen sind, kommen vorzugsweise in der Mamma, den Ovarien, Hoden, Nieren, auch (selten) in der Leber vor. Die papillären Formen sind vor den einfachen Kystomen dadurch ausgezeichnet, dass sich echte Papillen an den Cystenwänden erheben, polypöse, zarte und plumpere Auswüchse des Bindegewebes der Cystenwand, welchen die Blutgefässe folgen, und welche entweder spärlich oder reichlich, unverzweigt oder baumförmig verästelt in die Cystenlumina hervortreten. Hie und da sind die Papillen aus ödematösem Bindegewebe oder gar aus Schleimgewebe gebildet (Metamorphose des Bindegewebes). Nicht selten werden durch dendritische Wucherungen in üppigster Ausbildung die Lumina grösserer Cysten ganz und gar ausgefüllt, so dass scheinbar solide Knoten entstehen, deren Durchschnitt ein blättriges Gefüge zeigt. Bei dieser Papillenbildung ist kein Zweifel, dass das Epithel vorangeht und das Bindegewebe bezw. die Blutgefässe nachfolgen: erst bilden sich mehrschichtige, umschriebene Epithelverdickungen, dann solide, rein epitheliale Sprossen, die als kleine Zotten emporragen; auch verbinden sich benachbarte solche Epithelknospen miteinander und lassen zwischen sich ein Lumen frei; Lumina entstehen auch durch interzelluläre Sekretanhäufung innerhalb der epithelialen Sprossen: später folgt dann der epithelialen Sprossenbildung der Blutgefässbindegewebsapparat nach. Demnach ist die Papillenbildung der Ausdruck einer höheren Proliferationsenergie des Epithels. Papillen bilden sich daher auch besonders dann, wenn das Bindegewebe der Geschwulst zum grössten Teil vom wachsenden Drüsenepithel aufgebraucht ist und der noch verfügbare Raum sich auf die vorhandenen Cystenlumina beschränkt hat. Papillenartige Vorsprünge entstehen in den Cysten auch noch auf andere Weise: es wurde vorhin auf die in Cystadenomen häufigen Konfluenzvorgänge der Cysten hingewiesen; ferner wurde darauf aufmerksam gemacht, dass bei einer solchen Konfluenz bis zur völligen Nivellierung der Cysteninnenfläche bindegewebige Septen stehen bleiben, welche den Scheidewänden der früher getrennten Drüsenräume entsprechen; wenn nun sehr viele nebeneinander gelegene Drüsenräume in einen einzigen Raum verschmolzen sind, kann durch die vielen vorspringenden Septen die Wand ein papilläres Aussehen gewinnen (Fig. 137, 138); hierbei

handelt es sich aber nicht um echte Papillenbildung (sog. Pseudopapillome). Ich bin gewiss, dass die Zahl der papillären Cystadenome sich bedeutend verringern würde, wenn man die Thatsache berücksichtigen wollte, dass durch die beregten Konfluenzvorgänge Papillen vorgetäuscht werden — ganz abgesehen davon, dass es sich in den Cystadenomen häufig um vielfach verzweigte Drüsenräume bezw. kompliziert geformte Drüsensysteme handelt, die bei einer generellen Ektasie von vorneherein reichlich einspringende Bindegewebsleisten aufweisen müssen.

Eine eigene Wand besitzen die Cysten in den Kystomen zumeist nicht. Was man als Wand der Cysten bezeichnet, ist das Bindegewebe und das die Blutgefässe führende Stroma der Geschwulst; letzteres ist allerdings in der Regel in der nächsten Umgebung der Cysten konzentrisch angeordnet. In diesem Stroma findet man gewöhnlich reichlich junge, neugebildete Drüsenräume, welche noch nicht ektasiert sind. Der Inhalt der Cysten ist ein seröser, eiweissreicher, oder kolloider oder schleimiger, seltener ein blutiger (bei Hämorrhagieen). Mikroskopisch findet man Kolloidkugeln, körnigen und fädigen Schleim, eiweissartige Gerinnungen, Pigmentkörperchen, rote und weisse Blutkörperchen, verfettete, abgestossene Epithelzellen, Krystalle. Was die Gestalt der Cysten im übrigen betrifft, so treten an den kleineren unregelmässige Formen hervor, wie sie sich durch den Vorgang der Konfluenz (s. oben) leicht erklären lassen; die grösseren Cysten streben alle der Kugelform zu. Je nach dem Entwickelungsort der Geschwulst, aber auch je nach der Grösse der Cyste und dem in ihr herrschenden Binnendruck ist das Epithel, welches die Wand überkleidet, verschieden gestaltet: entweder hoch- oder niedrigcylindrisch, auch mit Flimmern besetzt, oder kubisch oder abgeplattet, ganz flach, endothelartig. Grosse ältere Cysten haben oft gar kein Epithel mehr. Häufig trifft man unter den Epithelien secernierende Formen, welche Schleim- oder Kolloidtropfen enthalten (Becherzellen). Der Epithelbelag der Cysten ist gewöhnlich einschichtig, seltener mehrschichtig; mehrschichtige Beläge werden dadurch vorgetäuscht, dass die Kerne der Epithelien in verschiedenen Höhen liegen; ferner durch Schrägschnitte (Tangentialschnitte) der Cystenwände. Von den fettigen, schleimigen, kolloiden Entartungen der Epithelien war schon beim Adenom die Rede.

Von einzelnen bekannteren Formen des Cystadenoms führe ich an:

1. Die Cystadenome der Mamma (Fig. 132, 134, 135, 138, 139).

Hierher gehören nicht die solitären und multiplen, durch Erweiterung präexistierender Drüsenräume in der Mamma entstehenden Cysten (Retentionscysten, Mastitis cystica, s. d. später). Da es sich bei echten Kystomen nur um Cysten in neugebildetem Mammagewebe handeln kann, ist die Bezeichnung Kystoma simplex (Morris Wolff) für die einfachen Ektasieen schon primär vorhandener Drüsenräume in der Mamma ungeeignet. Unter die Cystadenome der Mamma sind einmal die schon bei den Adenomen der Brustdrüse besprochenen, der Gruppe des Fibroadenoma mammae angegliederten Neubildungen von einfach oder zusammengesetzt tubulösem Typus zu rechnen, in welcher sich durch Erweiterung der Tubuli eigenartige spaltförmige Cysten entwickeln. Von der Wand der Cysten gehen wieder verzweigte Tubuli ab; es wird das meist im Sinne einer Einsprossung des Epithels der Cysten in das umgebende Bindegewebe gedeutet; da sich aber die Cysten nachweislich aus vielfach verzweigten Tubulis entwickeln, so ist es ohne weiteres verständlich, dass den Cysten die jüngeren Tubuli als Anhängsel beigegeben sind. Ribbert meint daher, dass ein selbständiges Vordringen des Cystenepithels in das Bindegewebe nicht vorkomme. Das gilt jedoch in dieser allgemeinen Fassung nicht.

Neben den einfach cystischen Formen des Fibroadenoms kommt in diesen Geschwülsten auch eine Art Papillenbildung vor, und zwar vor allem jene, schon mehrfach an anderen Stellen erwähnte intrakanalikuläre Bindegewebswucherung [Fibrocystadenoma intracanaliculare (Leser, Noetzel, Watson, Ziegler)], bei welcher das die Cysten umgebende Bindegewebe in die Hohlräume in Form plumper polypöser Fortsetzungen, die allmählig das ganze Lumen besetzen und erfüllen können, einwächst; hierbei zeigt das Bindegewebe gelegentlich myxomatösen Charakter. Gewöhnlich ist eine derbe fibröse Kapsel, welche die Geschwulst fest umschliesst, die Ursache für das intrakanalikuläre Wachstum des Bindegewebes. Diese intrakanalikulären Fibrocystadenome (Fig. 132) werden vielfach

zu den Fibromen gerechnet [Fibroma papillare intracanaliculare, papilläres Cystofibrom (Ziegler) s. früher unter Fibrom (S. 108)]. Bis hierher betrachteten wir Kystome der Mamma, bei deren Aufbau das Bindegewebe eine grössere Bedeutung besitzt, Kystome, die früher als Cystosarcoma phyllodes, arborescens, proliferum beschrieben wurden. Andererseits kommen in der Mamma aber auch Cystadenome ohne bedeutendere Bindegewebswucherungen vor (Fig. 138), die sich wahrscheinlich aus den weiter oben beschriebenen tubulösen Adenomen entwickeln; die dabei nicht eben reichlich vorhandenen Cysten können papilläre Wucherungen zeigen. Schimmelbusch, Noetzel u. A. trennen die cystischen Fibroadenome strenge von den eigentlichen Cystadenomen der Mamma. Die ersteren sollen einer gleichzeitigen Wucherung von Bindegewebe und Epithel ihre Entstehung verdanken; bei letzteren soll sich das Bindegewebe passiv verhalten, bezw. nur insoweit mitwachsen, als es zur Stütze der epithelialen acinösen Formationen dient. Ich halte diese Trennung nicht für durchführbar und finde, dass es alle möglichen Übergänge vom Fibrom zum Fibroadenom und von da zu den mehr oder weniger reinen Adenomen bezw. Cystadenomen giebt.

Eine besondere Form der Cystenbildung in ber Brustdrüse wird zur Zeit recht verschieden gedeutet, indem sie einerseits (Schimmelbusch, Noetzel, Morris Wolff) für eine echte Geschwulstbildung (Cystadenoma, Polycystoma epitheliale), andererseits für eine besondere Form der chronischen Mastitis (König, Roloff), für eine Mastitis cystica erklärt wird. Dabei handelt es sich um eine in der Regel beide Brüste befallende gutartige Erkrankung, welche in diffuser Weise das Parenchym und zwar weniger die Ausführungsgänge als die „Alveolen" ergreift; das Bindegewebe ist nach der Angabe der Autoren entweder nicht beteiligt, oder zeigt entzündliche Infiltrate, Hyperplasie und Verhärtung. Einerseits wird der Zustand im Parenchym derartig geschildert, dass in den Läppchen der Brustdrüse die Alveolen sich ähnlich wie in der Mamma lactans vermehren; dann beginnt das Epithel der Alveolen zu wuchern und die Lumina der Alveolen auszufüllen; schliesslich zerfällt das gewucherte Epithel im Centrum fettig, es bilden sich durch Erweiterung und Konfluenz der Alveolen Cysten, welche rundlich bezw. kugelig und nicht spaltförmig sind. Die Cysten enthalten fettig zerfallene Epithelien; bei makroskopischer Untersuchung kann man eine milchartig dickliche Masse aus den Cysten auspressen. Ich habe mehrere ganz ähnliche Fälle beobachtet und habe dieselben Veränderungen gefunden, wie sie die Autoren geschildert haben; besonders vermisste ich nie entzündliche Prozesse im Bindegewebe; im Gegenteil waren die kleinzelligen Infiltrate so reichlich und so dicht entwickelt, dass sie teilweise zu Einschmelzungen der Cystenwände führten. Da der Prozess die ganze Brustdrüse und noch dazu gewöhnlich beide befällt, so ist meiner Meinung nach der Gedanke an eine

echte Geschwustbildung ausgeschlossen. Alle Autoren stimmen aber auch bezüglich der Thatsache überein, dass es sich um eine aus dem präexistierenden Brustdrüsenparenchym durch Umbildung desselben hervorgehende Neubildung handelt; auch das spricht gegen den echten Tumorcharakter. Jedoch kommen nach meiner Beobachtung zweifellos auch Neubildungen von Tubulis (nach dem Schema der Mamma lactans) vor, so dass das Ganze wohl als eine diffuse Hyperplasie anzusprechen ist. Dass keine echte Geschwulst vorliegt, darauf weist auch der eigenartige milchige Inhalt der Cysten hin, welcher zeigt, dass das abnorm gewucherte Epithel seiner physiologischen Rückbildung verfällt. Es sind also diese eben erwähnten diffusen cystischen Entartungen von den echten umschriebenen, abgekapselten Cystadenomen wohl zu trennen. Jedoch glaube ich, dass echte Cystadenome mit der eben geschilderten cystischen entzündlichen Hyperplasie häufig verwechselt werden, und dass darauf die widersprechenden Meinungen und Auffassungen grossenteils zurückgeführt werden können. Ich meine, man sollte bezüglich der Differentialdiagnose den Hauptnachdruck auf den Befund einer verbreiteten interstitiellen Entzündung legen. Weiteres über die Trennung chronisch mastitischer Prozesse und der Adenombildung in der Mamma siehe früher unter Mammaadenom (S. 571).

Endlich wären hier noch cystische adenomatöse Gewächse der Mamma zu erwähnen, welche dem Typus des sogenannten Adenoma malignum angehören: es sind das knotige, weichere, cystische Adenokarzinome, welche auch infiltrativ wachsen und in die Umgebung der Brustdrüse (Fettgewebe, Muskulatur) vordringen. Dabei haben diese Geschwülste an den verschiedenen Stellen ein verschiedenes Aussehen: hier werden Knoten gebildet, die in ihrem Bau an die Mamma lactans erinnern, dort entstehen dichtgedrängte, Gruppen erweiterter Alveolen, die ein poröses, mikrocystisches Gewebe bilden; das Epithel dieser Alveolen ist einschichtig oder mehrschichtig und neigt zu fettigem Zerfall oder es finden sich kolloide Massen in den Alveolen; an anderen Stellen konfluieren erweiterte Alveolengruppen zu grösseren Cysten mit Pseudopapillen; ferner treten echte Papillen auf unter Vorangang des Epithels der Cysten wände; die Papillen haben meist mehrschichtige Epithelbeläge; auch dendritisch verzweigte, die Cysten mehr und mehr ausfüllende Papillen entwickeln sich; schliesslich findet man auch Bezirke, welche karzinomatösen Bau haben: Epithelstränge mit und ohne Lumen. (Weiteres s. u. Karzinom).

2. Die Adenokystome der Ovarien (Fig. 136, 137, 140, 154—156).

Oft enorm grosse, nicht selten beiderseits auftretende Geschwülste der Eierstöcke. Entweder findet sich eine Hauptcyste und daneben

ein mehr solider, mikrocystischer Geschwulstkörper, den man gewöhnlich an einer Stelle der Wand der Hauptcyste antrifft (sogenannte unilokuläre Kystome), oder neben der Hauptcyste kann noch eine kleinere Anzahl grösserer Nebencysten sich vorfinden; in anderen Fällen sind die Geschwülste aus einer Masse verschieden grosser Blasen zusammengesetzt, zwischen welchen sich ein wechselnd reichliches Bindegewebe ausspannt, welches auch die Wandungen für die Blasen abgiebt (multilokuläre Kystome). Die Innenwände der Cysten sind entweder völlig glatt (Kystoma simplex), oder man findet da und dort kurze und plumpe, dichtgedrängte, körnige Protuberanzen; andererseits giebt es Kystome, von deren Cystenwänden reichliche, zarte, schlanke, vielfach verzweigte Papillen ausgehen, die gelegentlich auch die Cystenlumina ganz erfüllen und so die Hohlräume der Geschwulst in scheinbar solide Körper verwandeln können (Kystoma papilliferum); degenerieren die Papillen schleimig, dann entstehen traubige Exkrescenzen. Nicht selten kommt der einfache (Fig. 136, 154) und papilläre (Fig. 155, 156) Typus gemischt in einer und derselben Geschwulst vor. Histologisch entwickeln sich beide Formen aus einer adenomatösen Struktur heraus; das erkennt man daran, dass die Geschwülste neben den Cysten auch Drüsenschläuche bilden, an welchen eine Erweiterung noch nicht zu beobachten ist oder sich erst im Gange befindet. Das Stroma, in welches die drüsigen Formationen eingebettet sind, ist ein fibrilläres, an Spindelzellen reiches Bindegewebe, das auch viel glatte Muskelfasern enthält. Die erweiterten Drüsen und Cysten konfluieren ausgedehnt miteinander; die übrigbleibenden Septen können papilläre Auswüchse der Cysten vortäuschen (Fig. 137); man muss sich also hier vor Verwechselungen hüten. Ein Teil der Eierstockskystome zeigt einfache Drüsenschläuche und Cysten mit cylindrischem Epithel, bei einer anderen Gruppe finden sich Papillen mit schlank cylindrischem und dabei flimmerndem Epithel: erstere sind unter dem Namen glanduläre Kystome, die letzteren unter dem Namen Flimmerepithelkystome bekannt. Das Epithel ist in den glandulären Kystomen gewöhnlich einschichtig, weist auch häufig viele Becherzellen auf; bei den papillären Formen ist das Epithel häufig auch mehrschichtig. Gelegentlich sind in

glandulären und papillären Kystomen sogar eiähnliche Zellgebilde gesehen worden (Pfannenstiel, Mayweg, v. Velits). In den grösseren Cysten ändert sich begreiflicherweise der Charakter des Epithels infolge des wachsenden Binnendrucks: diese Cysten sind daher oft mit niedrig cylindrischen, kubischen, oder auch ganz flachen endothelartigen Zellen belegt; in alten Cysten fehlt das Epithel oft völlig. An den entwickelten Cysten findet man nicht selten seitliche Aussackungen oder Übergänge in schlauchartige Bildungen; diese werden als ein Aussprossen des Cystenepithels in das Bindegewebe gedeutet; Ribbert glaubt, dass diese Figuren zu stande kommen durch ein Einwachsen des Bindegewebes in die epithelialen Räume. Es sind diese Bilder also nicht eindeutig; jedoch kommt sicher ein Auswachsen des Epithels der Cystenwände in Form von soliden, später hohl werdenden Knospen vor. Was nun den Inhalt der Cysten betrifft, so ist er je nach dem Typus der Geschwulst verschieden. Die glandulären Kystome enthalten in der Regel Masse; die schleimige Materie ist jedoch kein reines Mucin, sondern eine schleimige, fadenziehende, oft auch festere kolloide, gallertige sogenanntes Pseudomucin, Met- und Paralbumin (Kystoma pseudomucinosum). Die papillären Kystome zeigen in den Cysten einen flüssigen, farblosen oder gelblichen, klaren oder leicht getrübten, opaleszierenden, serösen Inhalt (Kystoma serosum). Durch blutige Beimischung kann der Inhalt rötlichgelb, dunkelrot, braunrot oder fast schwärzlich sein. Mikroskopisch findet man in den Cysten der Pseudomucinkystome abgestossene Epithelzellen, die häufig infolge schleimiger und fettiger Entartung (Körnchenkugeln) eigentümlich verwandelt sind, ferner freie Fetttropfen und kolloide Schollen, rote und weisse Blutkörperchen, Pigment, auch gelegentlich Fibrin. In alten Kolloidkystomen kann der Inhalt der Cysten schliesslich sehr weitgehend verändert werden, und kann sich schliesslich eine weiche, sulzige oder schmierige braungelbe Masse finden, die aus Fetttropfen, Fettkrystallen, Cholestearintafeln und kolloiden Schollen sich zusammensetzt. Die Wände solcher alter Eierstockscysten können fast knorpelig hart werden, sich stark verdicken, auch verkalken. Um von den Folgeerscheinungen der (glandulären) pseudomucinösen Eierstockskystome kurz zu sprechen, sei angeführt, dass diese Neubildungen zum grössten Teil insoferne gutartig genannt

werden können, als sie meist nur durch ihre gelegentlich bedeutende Grösse (hie und da 100 Pfd.) schwere Symptome machen. Die papillären Kystome sind allerdings die weniger bedenklichen Gewächse, da es unter ihnen auch karzinomatöse Formen giebt. Es handelt sich dabei nicht um Übergänge vorher gutartiger Papillokystome in Karzinom, sondern das sind von vornherein Geschwülste von stärkerer Wachstumsdegeneration, welche auf den Papillen ein mehrschichtiges polymorphes Epithel aufweisen und neben drüsigen Formationen auch solide Zellnester bilden.

Von Interesse ist das gelegentliche Vorkommen eines Aufbruchs der papillären Kystome nach der Eierstocksoberfläche hin, d. h. also in die Peritonealhöhle. Dann breitet sich die Wucherung auf dem der Eierstocksoberfläche benachbarten Bauchfell aus. Auch entferntere, diskontinuierliche Geschwülste bilden sich, die aber nicht als eigentliche Metastasen, sondern als Implantationen von Geschwulstgewebe auf der serösen Oberfläche aufzufassen sind (Freund). Solche Eröffnungen von papillentragenden Cysten führen ferner zu einer Papillombildung an der Eierstocksoberfläche selbst, die man als sekundäres Oberflächenpapillom wohl von den hier (sehr selten) vorkommenden primären papillären Neubildungen unterscheiden muss. Vor allem darf man einen derartigen Aufbruch nicht als eine Kombination von papillärem Kystom und echtem Oberflächenpapillom auffassen.

Einen exquisiten solchen Fall von Aufbruch eines papillären Kystoms habe ich beobachtet. Die Geschwulst präsentierte sich klinisch zuerst als Kystom und wurde auch mehrfach punktiert; später wurde eine solide Neubildung daraus. Bei der Sektion fand sich ein faustgrosser Tumor, dessen Oberfläche körnig und warzig erschien, wegen sehr dichtstehender kurzer Papillen oder dendritischer, korallenartiger Auswüchse. Durchschnitte durch die ganze Geschwulst ergaben ein Bild, ähnlich dem des arbor vitae cerebelli. In der Tiefe bildete die Geschwulst auch deutlich erkennbare Cysten, teils glatte, teils solche mit papillären Wucherungen. Vielfach konnte man durch vorsichtige Sondierung von der Oberfläche der Geschwulst her in die tieferen Cysten gelangen; es war also ein grosser Teil der Cysten von der Oberfläche her zugänglich. Eine Cyste lag dicht unter der Oberfläche; es gingen von deren Wand sowohl nach der Peritonealhöhle wie in das Cystenlumen hinein Papillen aus. Im grossen Becken sass eine wallnussgrosse „Metastase" polypös dem Bauchfell auf, welche oberflächlich papillär, in der Tiefe cystisch gebaut war.

Auch die glandulären Kystome bezw. die sog. Pseudomucin kystome können in seltenen Fällen (wahrscheinlich infolge myxo-

matöser Degeneration der Cystenwände — E. Fraenkel) nach der Peritonealhöhle aufbrechen; dann kommt es zu reichlicher Resorption von Pseudomucinmassen in die Lymphgefässe des Bauchfells (Netzes etc.), auch zur Auflagerung solcher Massen auf die peritoneale Oberfläche und zur Umhüllung und Durchwachsung derselben seitens neugebildeten Bindegewebes, ferner zur Entwickelung von Implantationsmetastasen (Ohlshausen, E. Fraenkel) — sog. Pseudomyxoma peritonei (Werth, Westphalen, Rueder, Kretzschmar, Wendeler, Strassmann, Peters, E. Fraenkel).

Eine besondere Komplikation stellen auch die häufigen Stieldrehungen dar, welche bei grossen Eierstockskystomen vorkommen. Der Stiel ist gewöhnlich aus dem ligamentum ovarii, der Tube, dem ligamentum latum gebildet und ist mit starken Arterien und Venen versehen. Durch Achsendrehungen des Stieles (es kommen halbe, ganze, doppelte und mehrfache Drehungen vor) entstehen mehr weniger akut einsetzende, schwere Zirkulationsstörungen, umfangreiche Blutungen oder auch Rupturen und innere Verblutungen. Bei allmählig eintretender Verödung des Stieles infolge Torsion können die Geschwülste kolossale Erweiterungen der Venen (Varicenbildung) aufweisen. In einem Falle meiner Beobachtung waren die Venen zum grossen Teil daumendick und mit organisierten Thromben ausgefüllt; ferner können unter den gedachten Verhältnissen die Kystome schrumpfen und verkalken, gelegentlich sogar abreissen und als freie Körper in die Bauchhöhle zu liegen kommen. Bestehen ausgedehnte Verwachsungen, so kann die Geschwulst von seiten der Verwachsungen her ernährt und können so die schweren Folgen einer Stieldrehung verhindert oder wenigstens abgeschwächt werden.

Bezüglich der Entstehung der Eierstockskystome ist Sicheres nicht bekannt. Früher hatte man diese Geschwülste teils von den Pflügerschen Schläuchen bezw. Waldeyerschen Eiballen, teils von den Graafschen Follikeln abgeleitet (Rokitansky); auch neuere Untersucher haben sich auf den Standpunkt gestellt, dass die fraglichen Tumoren aus einer progressiven Entartung von, [gelegentlich sogar eihaltigen (Steffeck)] Follikeln hervorgingen, deren Epithel schlauchförmige Sprossen triebe, welche sich wieder abschnürten und zu Cysten entwickelten.

Steffeck leitet die Geschwulst von den Primärfollikeln ab; aus reifen Follikeln würden gewöhnlich Cysten, aber keine Kystome. v. Franqué fand bei einer 24jährigen Nullipara mit multilokulärem Kystom des einen Ovariums das andere Ovarium vergrössert, cystös; man traf auf cystische, verödete Graafsche Follikel und viele Primärfollikel mit Übergängen zwischen beiden; einer der wachsenden Follikel zeigte Wucherung des Follikelepithels und eine schlauchförmige hohle Ausstülpung in das Stroma; das Ei dieses Follikels war nahezu reif; andere Follikel zeigten regressiv veränderte Eier. Die Beweiskraft

derartiger „Übergangsbilder" ist jedoch leider gering. Es kann sich um regressive Metamorphosen oder vorübergehende progressive Prozesse handeln, die sich an den Überresten des präexistierenden Eierstocksgewebes abspielen und als reaktiv aufzufassen sind und jedenfalls nicht mit Sicherheit als Übergangsbilder gedeutet werden dürfen; auch darf man die Frage erwägen, ob nicht etwa die Drüsen des Adenokystoms sekundär mit Eierstockfollikeln in Verbindung treten können.

Waldeyer, Pfannenstiel, Flaischlen, Marchand haben auf das Keimepithel verwiesen, das bei Tieren und auch beim Menschen flimmernd gefunden wurde (Pfannenstiel); durch Einstülpungen, drüsenartige Wucherungen und Abschnürungen desselben soll die Geschwulst hervorgehen. Besonders für die papillären Kystome ist diese Meinung genauer begründet worden. Bei dieser Ansicht stellt man sich also vor, dass das Keimepithel zu irgend einer Zeit des postfötalen Lebens beginne, derartig abnorme Wachstumsäusserungen zu zeigen. Ein solches plötzliches degeneratives Wachstum des Keimepithels ist aber schwer verständlich. Plausibler scheint jene Meinung, welche annimmt, dass die abnormen Einstülpungen und Sprossenbildungen des Keimepithels bereits während der fötalen Entwickelung des Eierstocks stattgehabt hätten, und dass dadurch epitheliale, nicht zu Follikeln etc. entwickelte Gebilde entstanden wären, welche später, zur Zeit der Geschlechtsreife, bei den dann eintretenden Veränderungen im Eierstocksgewebe, zur Entfaltung und Wucherung kommen könnten. Burckhardt geht noch einen Schritt weiter und nimmt an, dass es sich überhaupt um tiefergreifende Störungen in der Entwickelung des Eierstocks bezw. in der Thätigkeit des Keimepithels handele, welche zur Folge hätten, dass die Rinde des Ovariums (teilweise oder ganz) nicht in normaler Weise zur Ausbildung käme: er fand in einem Falle völliges Fehlen von normalem Gewebe in der Rindenschichte des Ovariums; weder Follikel noch Eier waren gebildet

Neuerdings haben die Untersuchungen darauf hingedrängt, für viele Eierstockskystome und andere analoge Gewächse des Urogenitalapparates Beziehungen zu dem Wolffschen Körper bezw. dem Wolff-Gartnerschen Gang anzunehmen. Im Bereich der Entwickelungssphäre dieser fötalen Organe sind nämlich ähnliche Geschwülste, wie sie im Eierstock selbst vorkommen, ebenfalls beobachtet worden: so zwischen den Blättern des Ligamentum

latum, am Hilus ovarii, im Bereich der Seitenkanten des Uterus, in der Scheidenwand (Thoma). Für das Zugrundeliegen von Entwickelungsstörungen sprechen auch die (allerdings seltenen) Kombinationen von Eierstockskystomen mit Dermoidcysten dieses Organs [(Flaischlen) siehe früher S. 541], ferner das gelegentliche Auftreten von Ovarialkystomen in jugendlichem Alter (Johnson).

v. Kahlden hat neuerdings auch den sog. Hydrops folliculi des Ovariums (i. e. eine einzige oder nur ganz wenige Cysten mit dünnflüssigem, wasserklarem Inhalt ohne Geschwulstbildung) auf abnorme Einsenkungen und Abschnürungen des Keimepithels mit adenomartigen Wucherungen zurückgeführt. Dabei sollen durch Differenzierungsvorgänge in dem abgeschnürten Keimepithel sogar eiähnliche Zellformen gebildet werden können; diese Eier hätten die Forscher zu der Meinung geführt, dass der Hydrops aus einer Erweiterung von Follikeln entstehe [(Neumann, Steffeck, Stratz, Bulius) nach v. Kahlden]. Die Unterschiede, die (trotz der gleichen Genese) zwischen Cystadenom und sog. Hydrops folliculi bestehen sollen, fixiert v. Kahlden folgendermassen: bei Hydrops, welchen er Kystoma serosum simplex nennt, sind die Einsenkungen des Keimepithels viel spärlicher als beim Cystadenom; das Epithel der aus den Einsenkungen hervorgehenden Drüsenschläuche behält seine biologischen Eigenschaften bei, insofern sich nur eine wässerige, klare, helle Flüssigkeit im Lumen der Schläuche bezw. der Cysten ansammelt; bei Adenokystomen sei gleichzeitig Wucherung von Bindegewebe und Epithel vorhanden, während beim Hydrops das Epithel allein wuchere; endlich kämen auch Übergänge zwischen beiden Formen vor. Es erscheint jedoch fraglich, ob alle Fälle von sog. Hydrops folliculi so gedeutet werden dürfen, wie v. Kahlden will, also als eine Adenombildung von sehr beschränkter Wachstumsenergie. Die Übergänge des Hydrops folliculi zur sogenannten kleincystischen Degeneration des Eierstocks, welch letztere doch sicher aus einer cystischen Metamorphose der Follikel hervorgeht, sprechen dafür, dass es auch Fälle von Hydrops folliculi giebt, die wirklich auch follikulären Ursprungs sind.

3. Die Cystadenome der Nieren.

Hier kommen einmal solitäre, umschriebene Geschwülste vor, die nach dem Typus des tubulösen Adenoms gebaut sind. Papillenbildung ist seltener; wo Papillen vorhanden sind, da sind sie meist nur wenig verzweigt, klein, kurz; jedoch giebt es auch Ausnahmen. Gerade in den Nierenkystomen täuschen häufig stehengebliebene Septen zwischen konfluierten Cysten Papillen vor (Sudeck).

Thoma sah Kombinationen von einem Adenokystoma papilliferum der Niere und einer ganz ähnlich gebauten, nicht als Metastase aufzufassenden Geschwulst an der Vaginalwand; es können also

derartige Geschwülste primär multipel im Bereich verschiedener Abschnitte der Urogenitalsphäre entstehen, was allerdings sehr für das Zugrundeliegen einer Entwickelungsstörung spricht. Thoma bezieht die Nierenadenome auf den Abschnitt des Wolffschen Körpers, welcher sich am Aufbau der Niere beteiligt, denkt aber auch an die Möglichkeit eines Ausgangs von versprengten Abschnitten des Sexualteils der Urniere. Eine ähnliche Meinung hat Thoma für die früher erwähnten Harnblasenpapillome ausgesprochen: sie sollten sich vielleicht ebenfalls aus aberrierten Urnierenkanälchen oder aus Teilen des Wolffschen Ganges entwickeln. Da auch bei diesen Papillomen primär multiple Geschwulstbildung im Bereich des harnleitenden Systems vorkommt (s. früher S. 530 ff.), hat die vorgetragene Anschauung manches Bestechende.

Zweitens kommen, als angeborenes Leiden und zwar doppelseitig, cystöse Entartungen der ganzen Niere vor, die den vorhin beschriebenen multilokulären Ovarialkystomen ausserordentlich gleichen; es beruhen diese Geschwülste auf tiefer greifenden Störungen der fötalen Entwickelung der Niere, von denen alsbald eingehender die Rede sein soll.

4. Die Cystadenome der Leber.

Auch hier muss man die solitär auftretenden Formen von einer mehr generellen cystösen Entartung dieses Organes trennen. Die letztere präsentiert sich im vollentwickelten Stadium als ein multilokuläres Kystom, das von den Ausbreitungen der Capsula Glissonii seinen Ausgang nimmt und allmählig zu einer Substitution des Lebergewebes führt. Ätiologisch liegt eine Entwickelungsstörung vor; daher ist der Prozess zur Zeit der Geburt entweder schon weit vorgeschritten oder doch in seinen Anfangsstadien begriffen. Da es sich um ganz ähnliche Vorgänge, wie sie eben kurz von der Niere erwähnt wurden, handelt, so sollen diese beiden, unter dem Namen der kongenitalen Cystenleber und Cystenniere bekannten Prozesse, später gemeinsam besprochen werden. Die solitären Cystadenome der Leber sind Gallengangsadenome von tubulärem Typus; die erweiterten Tubuli

konfluieren zu vielgestaltigen cystösen Räumen, von deren Wänden es auch zu ausgedehnter echter Papillenbildung kommen kann. Ein galliger Inhalt fehlt. Es ist wahrscheinlich, dass diese solitären Kystome aus Gallengängen hervorgehen, die bei der Entwickelung nicht aufgebraucht und daher in das System nicht organisch eingefügt wurden (Vasa aberrantia). Gallengangskystome haben Naunyn, Hueter, Siegmund u. A. beschrieben; zum Teil gehören sie der folgenden Gruppe an.

5. Die kongenitale Cystenniere und Cystenleber (Fig. 150—153).

Eine besondere Form der multilokulären Cystenbildung, die neuerdings auf einen echten Geschwulstprozess zurückgeführt wird, findet sich in der Niere und (seltener) in der Leber; es handelt sich um krankhafte Störungen, deren Wurzeln in die Zeiten der fötalen Existenz zurückreichen und die unter dem Namen der kongenitalen Cystenniere und Cystenleber bekannt sind. Die Organe, besonders die Nieren, können dabei in derartig grosse blasige Geschwülste verwandelt werden, dass sie gelegentlich ein unüberwindliches Geburtshindernis abgeben. Es hat sich herausgestellt, dass sich die angeborene Cystenniere und Cystenleber nicht selten mit den verschiedensten Bildungsfehlern bezw. Entwickelungsstörungen kombiniert; auch ein gewisser Grad von erblicher Disposition für diese Krankheit ist anerkannt worden. Ist die cystöse Entartung der in Rede stehenden Organe zur Zeit der Geburt noch wenig vorgeschritten, so können die Träger des Leidens lebensfähig bleiben, und kann das Übel erst an Erwachsenen, nach jahrelangem Bestand, entdeckt werden. In letzterem Falle sind die Nieren gewöhnlich stark vergrössert und derart von glattwandigen, mit wässerigem, klarem oder kolloidem Inhalt erfüllten, verschieden grossen Cysten durchsetzt, dass sie die grösste Ähnlichkeit mit den bekannten Eierstockskystomen haben. Da und dort finden sich zwischen den grossen Cysten solidere Gewebspartieen (erhaltenes Nierengewebe). Bekommt man die Niere in nicht zu sehr vorgeschrittener Erkrankung bald nach der Geburt zu sehen, so zeigt das vergrösserte Organ an der Oberfläche und besonders auf dem Durchschnitt massenhafte hirsekerngrosse und etwas

grössere Bläschen, welche einen wässerig klaren Inhalt aufweisen; das übrige Nierenparenchym sieht graugelb und durchscheinend aus, fast myxomatös, und enthält derartige Mengen kleinster Cysten, dass es eine schwammig poröse Beschaffenheit darbietet. Hie und da findet man das Nierenbecken verengt, in seinen Wandungen verdickt, die Kalices geschrumpft, die Uretheren eng. Weniger entwickelte Fälle von angeborener Cystenleber zeigen in dem vergrösserten, normal geformten Organ eine durch das ganze Organ verbreitete Hyperplasie des periportalen Bindegewebes, welches weisslich, derb erscheint, und infolge kleincystischer Entartung feinporöse Beschaffenheit zeigt. Die Cystenlebern der Erwachsenen können eine sehr bedeutende Grösse erreichen; neben relativ normalen Bezirken findet man ein multilokuläres Cystensystem, welches Hohlräume bis zu Faustgrösse hervorbringt, und zwischen letzteren nichts mehr von Lebergewebe erkennen lässt. Die Cysten wölben sich zum Teil über die Oberfläche der Leber vor, und geben dieser ein grobhöckeriges, blasiges Aussehen. Es ist durch gute klinische Beobachtungen erhärtet worden (Borrmann), dass die grossen, cystischen Tumoren durch ein äusserst langsames Wachstum sich aus kleinen Anfängen heraus entwickeln, so dass kein Zweifel sein kann, dass auch die typischen Cystennieren und Cystenlebern der Erwachsenen auf kongenitale Grundlage zurückgeführt werden müssen.

Bezüglich des Wesens und der Entstehung dieser Erkrankung gehen die Ansichten auseinander: darin ist man übereingekommen, dass die Cysten der Niere und Leber aus Erweiterung von Harnkanälchen bezw. Gallengängen hervorgehen. Aber über die besonderen Ursachen dieser Dilatation, ferner ob sie sich an präexistierenden oder neugebildeten Kanälchen abspiele, darüber waren die Meinungen immer geteilt. In erster Linie dachte man an eine Konstriktion der Harnkanälchen seitens entzündlich neugebildeten und schrumpfenden Bindegewebes und man suchte Beziehungen zwischen den angeborenen cystösen Nierenerkrankungen und der bekannten Cystenbildung bei chronischer interstitieller Nierenentzündung Erwachsener herzustellen. Aber es stellte sich heraus, dass ein chronisch interstitieller Entzündungsprozess bei der kongenitalen Cystenniere durchaus nicht immer vorhanden war; ja Arnold fand einmal eine ausgebreitete derartige Entzündung fötalen Ursprungs und keine Cystenbildung. Auch experimentelle Unterbindungen der ableitenden Harn- und Gallenwege führten nicht zur typischen Cystenbildung. Virchow suchte die Ursache zur Cystenbildung in einer entzündlichen Bindegewebswucherung innerhalb der Nierenpyramiden, welche die ausführenden Kanälchen zur Kompression, Atrophie und Verödung bringen sollte. Eine solche Nephropapillitis fibrosa findet sich auch in vielen Fällen von

kongenitaler Cystenniere; ferner wurden, wie schon oben erwähnt, neben Schrumpfungen der Papillen auch Verdickungen, Verengungen und Verödungen der Kalices und des Nierenbeckens gefunden; in selteneren Fällen mangelte das Nierenbecken überhaupt, oder es fanden sich Stenosen, Verkümmerungen oder gänzliches Fehlen der Uretheren, der Harnblase oder der Urethra (v. Mutach). Jedoch wurde die Bedeutung aller dieser Entzündungsvorgänge und Missbildungen im Harnapparate bedeutend abgeschwächt durch die Mitteilung zahlreicher Fälle von kongenitalen Cystennieren, in welchen alle diese Erscheinungen fehlten; Ribbert beobachtete einen kongenitalen Fall von Harnstauung infolge von Missbildung des Urethers; es waren nur die äussersten Rindenschichten cystös; jedenfalls war keine typische Cystenniere entstanden. Auch wurde darauf hingewiesen, dass die häufig gefundene sog. Nephropapillitis fibrosa ebensogut einen abgelaufenen Entzündungsprozess darstellen könnte, als einen Bildungsfehler. Der besonderen Natur eines solchen Bildungsfehlers gab eine verlockende, neuerdings wieder von Ribbert vertretene Hypothese Ausdruck, welche an die Beobachtung einiger Embryologen anknüpfte, von denen die Entwickelung der Niere aus zwei getrennten und sich erst in zweiter Instanz vereinigenden Anlagen urgiert wurde. Man dachte sich, dass die Vereinigung der Anlagen (Urether, Nierenbecken, Sammelröhren einerseits, Bowmannsche Kapseln, Tubuli contorti, Henlesche Schleifen andererseits) aus irgend welchen Gründen (entzündliche Bindegewebswucherung — Ribbert) unterbleibe, und dass sich an der Stelle des verfehlten Anschlusses die Bindesubstanz in abnormer Menge anhäufe. So war eine kombinierte Bildungsfehler-Retentionstheorie geschaffen, welche allerdings sehr an Bedeutung verlor, als gewichtige Bedenken seitens namhafter Vertreter der Entwickelungsgeschichte laut wurden, die von einer doppelten oder getrennten Anlage des Harnorganes nichts wissen wollten. Ribbert suchte durch eigene embryologische Untersuchungen die doppelte Anlage der Niere aufs neue zu stützen; er will in einem Falle von Cystenniere nur Cysten aus geraden Harnkanälchen und Glomeruluscysten gefunden haben; gewundene Harnkanälchen und Schleifen fehlten.

Bei der Leber hatte ebenfalls die Retentionstheorie länger Bestand; jedoch waren Missbildungen, Atresieen, Stenosen der ableitenden Gallenwege bei der kongenitalen Cystenleber nur ganz ausnahmsweise beobachtet, und dann war es mit dem Nachweis einer echten entzündlichen Cirrhose, welche etwa die Gallengänge in der Leber hätte komprimieren und abschnüren können, noch schlimmer bestellt als bei der Niere. Rolleston und Kanthack wollten die Cystenleber auf eine in den frühesten Stadien des Fötallebens eingetretene biliäre Cirrhose zurückführen (?).

Durch die Untersuchungen von Nauwerck und Hufschmid, v. Kahlden, Dmochowski und Janowski, Borrmann und vom Verfasser wurde die kongenitale Cystenniere und Cystenleber als ein geschwulstmässiger Vorgang erkannt und zu einem echten multilokulären Cystenadenom erhoben; zugleich wurden interessante Parallelen gezogen zu den gleichartigen Veränderungen in der Mamma, den Ovarien und den Testes.

Dieser Umschwung der Anschauungen, der nicht ohne Widerspruch blieb (Marchand) war erfolgt durch die relativ leichte Anfechtbarkeit der älteren Retentionstheorie und dann durch die eingehendere Beschäftigung mit dem epithelialen Element in den Cystennieren und -lebern, dessen hohe selbständige Proliferationsenergie durch die neuen Untersuchungen erkannt wurde; früher war auf das Bindegewebe das Hauptaugenmerk gerichtet worden.

Ich war in der Lage, eine kombinierte Cystenniere und Cystenleber bei einem 7monatlichen Kinde zu untersuchen, bei welchem die Veränderungen, besonders in der Leber, noch wenig vorgeschritten waren, und fand dabei folgendes: Was die Leber betraf, so stand zunächst als wesentliches Moment eine durch das ganze Organ verbreitete progressive Entwickelung von periportalen Gallengängen fest (Fig. 152). Durch weiteres Wachstum und sekundäre Dilatation der einmal entstandenen Gänge ergaben sich grössere, fast cystöse, von Cylinderzellen austapezierte, miteinander vielfach in Verbindung stehende Räume. An der Wachstumsgrenze der Neubildung dringen junge Gallengänge unter Umbildung des cylindrischen Epithels zu niedrig kubischen, polygonalen, oder mehr platt ausgestreckten Formen als ein- oder mehrzeilige Sprossen in das Leberparenchym vor, wobei sie dem Verbreitungsgebiet der intraacinösen Gallenkapillaren folgen; die Leberzellen fallen dabei allmähligem Schwund anheim (Fig. 153). Eine Umbildung von Leberbalken zu Gallengängen findet nicht statt. Ein gleiches fand Borrmann. Schritt für Schritt wird von den periportalen Zonen aus die fertig gebildete Lebersubstanz durch Gallengänge substituiert. Die einzelnen Wucherungsherde wachsen sich von vielen Seiten her in graziösen Figuren entgegen, da und dort bleiben zwischen ihnen noch kleine inselartige Restchen von unaufgelöster, nicht substituierter Lebersubstanz erhalten, bis auch diese verschwinden, von der Wucherung verbraucht werden und dann an Stelle der durchwachsenen Leberpartieen ein System anastomosierender Gallengänge entsteht. Reste zu Grunde gegangener Lebersubstanz finden sich auch als charakteristische Pigmentflecke innerhalb der verbreiterten periportalen Bindegewebszüge. Alles in allem findet also ein fast planmässig getriebener Ersatz des Lebergewebes durch Gallengänge statt. Dabei hat die mit der epithelialen Wucherung Hand in Hand gehende bindegewebige Proliferation, die als ein völlig koordinierter, wenn auch zeitlich um ein Weniges zurückstehender Vorgang aufzufassen ist, so durchaus nichts von entzündlichen Charakteren an sich, dass man sie unmöglich als etwas anderes deuten kann, denn als den Ausdruck jener physiologischen Symbiose, die zwischen Epithel und Bindegewebe von Hause aus besteht, und welche dazu führt, dass die neugebildeten epithelialen Formationen in entsprechender Weise von konzentrischen Bindegewebsringen eingefasst werden. Die Initiative im gesamten histologischen Schauspiel liegt unzweideutig auf seiten des Epithels. Immerhin darf man aber bei dem typischen Zusammenwirken von Epithel und Bindegewebe von einer echten fibroepithelialen Neubildung sprechen. Bemerkenswert ist, dass die dabei entstehenden Gallengänge keine Galle enthalten.

Was die mikroskopischen Verhältnisse der Niere anlangt, so fand ich auch hier präexistierendes Parenchym und neugebildetes. Durch eine ganze Reihe von Kriterien war es möglich, die alten Harnkanälchen von den neugebildeten und sich zu Cysten entwickelnden Harnkanälchen zu unterscheiden. Dabei konnte ich niemals unzweideutige Bilder finden, welche dafür gesprochen hätten, dass ein allmähliger Übergang der präexistierenden Tubuli in die der Geschwulst stattfindet, wie es v. Kahlden u. A. wollten. Das präexistierende Parenchym erlitt vielfach durch die Geschwulst, welche sich zwischen demselben ausbreitete, Veränderungen rückläufiger Art; besonders fanden sich viele athropische, geschrumpfte, auch unentwickelte Glomeruli (Pseudoglomeruli). Das neugebildete tubulöse und cystische Gewebe breitete sich also auf Kosten des alten aus.

Dass man es wirklich mit einer echten Neubildung von Harnkanälchen zu thun hatte, das zeigte sich ausser Anderem an Folgendem: man fand neben den Cysten und erweiterten Harnkanälchen im Stützgewebe wuchernde, gewundene, varikös aufgetriebene, verzweigte, sogar anastomosierende Tubuli, und ähnliche Formenbildungen auch an lumenlosen, soliden Epithelzügen; ferner sah ich S-förmige Windungen an Endabschnitten junger Kanälchen, die an entwickelungsgeschichtliche Vorgänge erinnerten; an Cystchen und erweiterten Tubulis traf man auch auf hohle und solide Sprossen des Epithels und auf ampullenförmige Erweiterungen solcher Sprossen. Glomeruli sah ich weder an der Wand der Cysten noch sonst wie in irgend einer Verbindung mit dem neugebildeten Parenchym. In den wenigen Fällen, in welchen etwas Derartiges gefunden wurde (Ribbert), muss man daran denken, dass es sich um einen sekundären Vorgang handeln kann, indem ein dicht neben einer Cyste gelegener Glomerulus nach Atrophie der trennenden bindegewebigen Scheidewand in den Bereich der Cyste mit aufgenommen wurde. Dagegen liefen die proliferierenden Tubuli gelegentlich in Bläschen aus (Fig. 151), deren Wände infolge starker Wucherung des Epithels sehr zellreich waren: ein Gefässknäuel oder etwas Ähnliches hatte sich aber nicht in das Bläschen eingestülpt. Ferner sah ich folgendes, an die Entwickelungsgeschichte erinnerndes Bild (Fig. 150): zwei junge Tubuli vereinigten sich zu einem gemeinsamen kurzen Gang, der alsbald in eine flache Kugelschale auslief — wahrscheinlich ein eingestülptes Bläschen — jedoch fehlte ein einstülpender Glomerulus oder etwas Dergleichen auch hier.

Da ich also keine Anhaltspunkte dafür gewann, dass die Tubuli und Cysten bei der kongenitalen Cystenniere aus präexistierenden Harnkanälchen bezw. den Glomeruluskapseln hervorgehen, blieb bezüglich der Entstehung der Cystenniere nur die Annahme übrig, dass es sich um eine Entwickelungsstörung handeln möchte, bei welcher eine Reihe von Harnkanälchen nicht in regulärer Weise in den Aufbau der Niere eingegangen sei. Dabei dürften folgende Ueberlegungen am Platze sein: Die Conditio sine qua non für die reguläre Entwickelung kompliziert gebauter Organe, wie Niere und Leber es sind, liegt offenbar in einem peinlich genauen Zusammenwirken von Bindesubstanz und Epithel. Bleiben wir bei der Niere, so scheint ein besonders subtiles Moment bezüglich der beregten Zusammenwirkung sich in dem Bereich geltend zu machen, wo sich die Endabschnitte der gebildeten Harnkanälchen zu den Malpighischen Körperchen entwickeln. Die Malpighischen Körperchen sind zugleich die Endorgane der

Harnkanälchen und ist die weitere reguläre Entwickelung der letzteren in wesentlicher Weise von der richtigen Ausbildung dieser Endorgone abhängig. Wenn nun durch pathologische Prozesse irgend welcher Art die Einigkeit zwischen spezifischem und nichtspezifischem Parenchym im Verfolgen des physiologischen Zieles gestört wird, dann wird die Folge eine Ziel- und Regellosigkeit der epithelialen Proliferation sein, ein Irren des Epithels im mesoblastischen Bindegewebe, ein Suchen und Nichtfinden des regulären Anschlusses an die Bindesubstanz. Und dass etwas Derartiges vorhanden ist, das geht aus den geschilderten mikroskopischen Bildern bei der kongenitalen Cystenniere ohne weiteres hervor: man findet eine, das normal entwickelte Parenchym durchwuchernde Epithelneubildung, die unter fortgesetzter Sprossenbildung zur Entstehung massenhafter, vielgestaltiger, nach und nach sich erweiternder Harnkanälchen führt. Die neugebildeten Harnkanälchen endigen blind, teilweise sogar als solide Sprossen, oder sie krümmen sich S-förmig, bilden Bläschen, oder entwickeln sich zu Kugelschalen. Aber weiter geht es nicht! in der Konkavität der Kugelschalen ist nichts von einer mesoblastischen Wucherung zu sehen, in die Bläschen hat sich kein Glomerulus eingestülpt; die Bindesubstanz kommt der epithelialen Bildung nicht in gehöriger Weise zu Hilfe. Dieser Mangel giebt sich auch kund in der Spärlichkeit ausgebildeter Malpighischer Körperchen überhaupt; unsere Niere enthielt entschieden viel weniger davon, als sie normalerweise besitzen musste. Ferner war die Nierensubstanz auch sehr arm an ausgebildeten, gewundenen Harnkanälchen. Die Störung des Bindegewebs-Epithel-Gleichgewichtes kann früher oder später erfolgen, jedenfalls ist meist schon eine gewisse Quantität von Parenchym in physiologischer Weise ausgebildet, da man neben dem Parenchym der Neubildung auch normales findet. Bemerkenswert und für das Zugrundeliegen von Entwickelungsstörungen direkt sprechend ist der von v. Mutach erhobene Befund von hyalinem Knorpel im Stroma einer Cystenniere, ferner der embryonale Charakter des gelegentlich massenhaft und sehr unregelmässig entwickelten Bindegewebes.

Auch für die Entstehung der Cystenleber ist eine Störung im Bindegewebs-Epithel-Gleichgewicht bei der Entwickelung dieses Organs anzunehmen. Hier sind bei dem Mangel eines einheitlichen Zusammenwirkens von Epithel und Bindegewebe jene Reihe von Vorgängen sozusagen leicht aus dem physiologischen Geleise gebracht, die nach der Bildung des dichten, anastomosierenden Netzwerkes solider Leberzellencylinder aus den sich fortgesetzt verzweigenden und sprossenden primären Leberschläuchen zu jener Reduktion der ersten Anlage des Organs führen, bei welcher einesteils eine grosse Reihe von Anastomosen verschwindet, anderenteils aus einem beträchtlichen Teil der soliden Lebercylinder Gallengänge sich herausdifferenzieren. Zugleich mit diesen Reduktions- und Differenzierungsvorgängen bildet sich durch Beteiligung der Bindesubstanz die Läppchenstruktur aus. Wir haben also auch bei der Leber eine Epoche in der Entwickelung, innerhalb welcher ein genaues Zusammenarbeiten des spezifischen und nichtspezifischen Parenchyms zur Erreichung des vorgesteckten physiologischen Endziels unbedingt erforderlich ist. Diese Epoche fällt gerade mit der Ausbildung der Gallengänge und der definitiven Verteilung der Bindesubstanz zusammen.

In den typischen Cystennieren der Erwachsenen liegen die Verhältnisse oft viel komplizierter als in den eben beschriebenen Fällen bei Neugeborenen:

zwar tritt auch hier der Gegensatz zwischen präexistierendem, funktionsfähigem Parenchym und den Tubulis und Cysten der Neubildung hervor; das konnte ich besonders deutlich an Injektionspräparaten an der dort regulären, hier atypischen Entwickelung des Blutgefässsystems erweisen. In den Cystennieren der Erwachsenen treten aber, wie ich fand, gelegentlich auch vikariierend hypertrophische Zustände an Harnkanälchen und Glomerulis hervor; das kompliziert bereits das Bild; ferner sind aber entzündliche Veränderungen im interstitiellen Bindegewebe bis zur Ausbildung einer richtigen entzündlichen Cirrhose mit Schrumpfung und Verödung des Nierenparenchyms nicht selten. Es ist auch bekannt, dass in den Cystennieren der Erwachsenen fertig entwickelte grosse kugelige Cysten das Bild beherrschen und dass Neubildungsprozesse viel weniger entwickelt sind als beim Neugeborenen; es scheint also, dass in späteren Jahren des Leidens die Neubildungsvorgänge an In- und Extensität abnehmen, vielleicht sogar gelegentlich zum Abschluss kommen, so dass man nur die ausgebildeten Cysten vor sich hat. Ähnliches gilt für die Cystenleber der Erwachsenen (Borrmann). Neuerdings hat Alex. Stieda einen Fall von Cystenniere des Erwachsenen veröffentlicht, welcher sich grobanatomisch bei aller Ähnlichkeit mit der kongenitalen Form doch durch einiges von der letzteren unterschied. Stieda fand als Ursache der (aus Tubulis contortis und Glomeruluskapseln hervorgegangenen) Cysten fleckweise Narbenherde zwischen den Sammelröhren und Schleifen. Man kann sich der Forderung Stiedas nur anschliessen, wenn er empfiehlt, bei den Cystennieren kongenitale Formen, echte Adenokystome und erworbene Formen nach Möglichkeit zu trennen. Unter den kongenitalen Formen giebt es ausser der typischen Cystenniere, welche meiner Meinung nach den Adenokystomen sehr nahe steht, ohne Zweifel Cystenbildungen, die eine ganz andere Genese haben. Unter den Cystennieren der Erwachsenen finden sich einerseits mit ins postfötale Leben hinübergenommene typische angeborene Cystennieren, andererseits kommen hier erworbene Cystenbildungen aus verschiedenen Ursachen vor, ferner echte Adenokystome.

Demnach sehe auch ich bei der typischen kongenitalen Cystenleber und Cystenniere in einer bedeutenden Wucherung und Neubildung epithelialen Parenchyms das wichtigste histologische Moment; ich kann mich auch nur damit einverstanden erklären, wenn man von einem (fibro)adenomähnlichen Charakter der Proliferation spricht und auf die konformen Vorgänge in den Cystadenomen der Testes, der Ovarien und der Mamma hinweist. Dass aber auch in den Lungen (Störk) ganz analoge Prozesse vorkommen, die man in jeder Beziehung mit den Cystennieren vergleichen kann, darauf möchte ich doch ganz besonders hinweisen (Grawitz). Wir haben hier wie dort einen angeborenen Zustand, der in beiden Organen zum unüberwindlichen Geburtshindernis werden kann, auf der anderen Seite aber in geringerer Ausbildung gelegentlich bis spät ins postembryonale Leben mit hinübergenommen wird; hier wie dort häufig Kombination mit Atresie, Stenose, Missbildung oder Mangel

der grösseren Ausführungsgänge (Bronchen, Nierenbecken, Urether), aber auch das gelegentliche Auftreten der cystösen Entartung bei völlig normalem Verhalten dieser Gänge; hier wie dort das besonders im späteren Alter häufige Zusammentreffen der Cystenbildung mit entzündlicher Bindegewebswucherung, Cirrhose; ferner der für beide Organe zu erbringende Beweis, dass das wesentliche Moment in einer excessiven epithelialen Neubildung vom Charakter eines Adenoms zu suchen ist. Die grosse Ähnlichkeit der fraglichen Krankheitsprozesse in der Lunge einerseits, den Nieren andererseits sehe ich aber vor allem in der beidemal hervortretenden Ähnlichkeit der histologischen Bilder mit den embryonalen Entwickelungsstufen dieser Organe: nicht nur die Stützsubstanz zeigt in den Cystennieren und Cystenlungen häufig fötalen Typus, sondern es weisen gewisse Bildungen im Epithel hier wie dort direkt auf die Entwickelungsgeschichte dieser Organe hin (s. a. unter Cystadenom der Lungen).

5. Cystadenome der Testes.

Den Kystomen der Niere und Ovarien analoge Geschwülste kommen auch (selten) in den Hoden vor; meist sind es einfache, glanduläre, multilokuläre Kystome; Papillenbildung (Bleser) ist sehr selten. Auch für diese oft sehr umfangreichen cystösen Neubildungen ist eine Entstehung aus fötalen Geweben behauptet worden, indem man sie auf Reste des Wolffschen Körpers zurückführte. Eine grosse Reihe früher als Cystoide, Kystome, Cystosarkome, Cystokarzinome etc. bezeichneter Geschwülste des Hodens (und der Ovarien) sind neuerdings als komplizierte Mischgeschwülste von teratoidem Charakter erkannt worden (Wilms); unter diesen letzteren werden sie seinerzeit genauer beschrieben werden.

6. Cystadenome der Lungen.

Den angeborenen cystösen Entartungen der Nieren und der Leber darf man, wie schon erwähnt, die kongenitalen cystischen Lungenadenome an die Seite setzen. Es sind das Geschwülste, welche in einem zellreichen Stroma, das Knorpelinseln und glatte Muskulatur enthalten kann (Linser), verzweigte cylinderepithel-

tragende Drüsengänge und Cysten mit ein- oder mehrschichtigen Cylinderepithelbelägen aufweisen. Linser wies darauf hin, dass das Stroma, welchem elastische Elemente fehlen, dem Bindegewebe der Lunge in den ersten Wochen des fötalen Lebens entspricht; in diese Zeit verlegt Linser auch die Entstehung des Tumors. Diese Geschwülste entwickeln sich neben einer normal ausgebildeten Lunge und verdrängen nur die Brustorgane, ohne sie zu durchwachsen; Linser wies die Versorgung der von ihm beobachteten Neubildung durch eine Arteria bronchialis nach. Störk hat einen Fall von blasiger Neubildung der Lunge eines Neugeborenen beschrieben und ist durch die mikroskopische Untersuchung ebenfalls zu der Überzeugung gekommen, dass es sich um eine echte Neoplasie vom Charakter des glandulären Adenokystoms handelt. In seinem Fall gehörte die Cystenneubildung dem Mittellappen der rechten Lunge an, für den sich kein Bronchus auffinden liess. Das Parenchym der Neubildung bestand aus Alveolen, die mit einreihigem, kubischem, cylindrischem oder flachem Epithel bekleidet waren; die Vorstufen dieser Alveolen waren drüsenartige Schläuche mit niedrig-cylindrischen Wandzellen; elastische Substanz war sehr spärlich vorhanden; die glatte Muskulatur war im interstitiellen Bindegewebe sehr unregelmässig verteilt, Knorpelgewebe fehlte; das zellige Zwischengewebe glich dem der embryonalen Lunge. Da sich keine Analoga von Koellikers primitiven Lungenbläschen fanden, schliesst Störk, dass es sich um einen Tumor handle, welcher aus Gebilden aufgebaut sei, die sich mit den Ästen des Bronchialbaumes einer früheren fötalen Stufe identifizieren liessen (2—4 Lunarmonat); Störk hielt seinen Fall jedoch nicht für eine einfache Entwickelungsanomalie, sondern für einen neoplastischen Prozess und spricht von der Entstehung einer geschwulstartigen Bildung aus embryonalem Gewebe eines früheren Entwickelungsstadiums der Lunge; im „bildlichen“ Sinne möchte er von einem cystischen fötalen Bronchialadenom sprechen.

7. Kystome der Kiefer [(sog. Cystadenoma adamantinum) Fig. 159, 160].

Ganz besonderes Interesse haben in neuerer Zeit gewisse cystenbildende Geschwülste der Kiefer erregt, die auf abnorme Wucherungen des Schmelzorgans zurückgeführt wurden. Im ganzen sind es gutartige Neubildungen, die entweder polypös am freien Rand des Zahnfleisches hervorwachsen und die Schleimhaut vorwölben, oder den Kieferknochen lokal durchsetzen und auftreiben, schliesslich die Knochenschale durch Druckatrophie zum Schwund bringen. Massin hat eine solche Schmelzkeimgeschwulst beim Neugeborenen beobachtet. Sonst treten die meisten Fälle im späteren Alter auf, nach Kruse zwischen 6. bis 25. Lebensjahre, also in der Entwickelungszeit der Zähne. Jedoch sind auch Fälle in viel späterem Lebensalter beobachtet worden. Die Gelegenheitsursache zur Entwickelung der Geschwulst geben Entzündungen, Traumen (Kruse). Ich habe selbst Gelegenheit gehabt, einen derartigen Fall zu untersuchen und fand, dass die den Oberkiefer durchsetzende Geschwulst zusammengesetzt war aus einem durchschnittlich kern- und gefässarmen, fibrillären, nur stellenweise an grossen Spindelzellen reichen und dann auch gut vaskularisirten Stroma, dem epitheliale Körper eingelagert waren, die zunächst als solide Zapfen wuchsen, alsbald aber (infolge komplizierten Ineinandergreifens der Epithelzapfen und des Bindegewebes) ganz labyrinthische Verzweigungen eingingen. Allen Epithelkörpern war eigentümlich eine periphere Schicht aus Cylinderzellen, die senkrecht dem Stroma aufsassen, und eine auf die Cylinderzellen folgende, verschieden mächtige, zentrale Schicht aus rhombischen oder polygonalen, weiter nach innen schliesslich platten Zellelementen; teilweise waren die platten Zellen um ein Zentrum zwiebelschalenartig geschichtet, jedoch nirgends verhornt. In einer Reihe umfangreicherer Epithelkörper traten im Zentrum sternförmig verästelte, zu einem Netzwerk zusammentretende Zellen hervor. Gelegentlich bemerkte man auch ein papilläres Einwachsen von jungem Bindegewebe und von Blutgefässen in umfangreichere Epithelzapfen hinein. Bemerkenswert war noch, dass grössere solche epitheliale Körper (unter Vakuolenbildung in den platten Zellen und unter Auf-

treten scholliger, hyaliner und körniger Massen) zentral zerfielen; dann entstanden kleine Cysten, deren Innenbelag wieder von der Cylinderzellenschicht und von einigen Schichten der platten Zellen gebildet war. Grössere Cysten habe ich nicht gesehen; es kommen jedoch Fälle vor, die sich wie multilokuläre Kystome präsentieren (Kruse).

Solche Geschwülste (von Kruse, Prym, Hassler, Massin, Gercken, Becker u. A. beschrieben) wurden als gutartige zentrale Epithelialgeschwülste der Kiefer, als multilokuläre Kystome der Kiefer, und neuerdings häufig als Adenoma adamantinum bezeichnet, letzteres deshalb, weil die eben geschilderten Epithelkörper der Geschwulst mit der Beschaffenheit des Schmelzorganes Ähnlichkeit haben und auch ihr Wachstum an die ersten Entwickelungsstadien der Zahnanlage erinnert: die Cylinderzellen würden dem inneren Schmelzepithel, die platten Zellen dem Stratum intermedium Waldeyers, die sternförmig verästelten Zellen dem Stratum mucosum entsprechen (Kruse). Kruse beschreibt einen Fall, in welchem die Epithelzapfen aus kleinen polygonalen Zellen bestanden, welche weder dem Mundschleimhautepithel noch dem Schmelzepithel glichen, sondern den Zellen der ersten epithelialen Einstülpung, die später zum Schmelzorgan wird; die Elemente dieser Geschwulst entsprachen den Gebilden der normalen Zahnanlage aus dem 3.—4. Fötalmonat. Andere von Kruse beobachtete derartige Geschwülste, die der von mir beschriebenen völlig gleichen, entsprechen dem Zustand der Zahnanlage im 6. Fötalmonat. Es handelt sich also um Geschwülste, die vom zahnbildenden Epithel ausgehen; jedoch ist ihre Bezeichnung als Adenoma ungeeignet, da es sich ja gar nicht um eine vom Drüsenepithel ausgehende Neubildung handelt; die auftretenden Cysten sind, wie erwähnt, als Zerfallshöhlen zu deuten, die allerdings fast regelmässig an den grösseren Epithelkörpern auftreten; diese geben der Neubildung ein drüsenartiges (kystomartiges) Aussehen. Vielleicht bezeichnet man die Geschwülste am besten als Adamantinome; König nennt sie follikuläre Cystoide (Kystoma proliferum folliculare).

Bezüglich der Entstehung dieser interessanten Geschwülste waren die Meinungen geteilt: aus überschüssigen Zahnanlagen oder

Wachstumsstörungen einer normalen leiteten sie ab: Brösike, Falkson, Bayer, Bryck, Eve u. A.; aus dem Epithel der Mundschleimhaut bezw. aus Schleimdrüsen der Mundhöhle liessen Büchtemann und Kolaczek ihre Geschwülste entstehen (nach Kruse). Nach Malassez, Nasse, Kruse gehen diese Adamantinome hervor aus den sog. Débris épitheliaux paradentaires; das sind kleine Zellhaufen, welche von der primären Einstülpung des Mundepithels bei Bildung des Schmelzkeimes stammen und zur Zahnanlage nicht mit verwendet wurden; diese unverbrauchten Keime liegen beim Embryo zwischen Mundepithel und äusserem Schmelzepithel, beide verbindend und in beide übergehend; sie können im postfötalen Leben in der Umgebung der Zahnwurzeln persistieren. Kruse findet, dass diese Débris unter dem Mundepithel platte, nahe dem Schmelzkeim aber cylindrische, in der Mitte zwischen beiden polygonale Zellen aufwiesen; diese Zellformen enthalten auch die fraglichen Geschwülste.

Von den multilokulären Kystomen sind die einfachen sog. follikulären Zahncysten zu unterscheiden, die wohl auch, aber mit Unrecht, als Kystome bezeichnet werden; auch diese einfachen Cysten gehen wahrscheinlich aus der Schmelzanlage bezw. den Débris hervor (Hassler); ein Teil derselben kann einen entwickelten Zahn enthalten. Becker sah von der Wand einer solchen zentral im Unterkiefer gelegenen zahnhaltigen Cyste papilläre Wucherungen ausgehen; die Papillen bestanden aus einer peripheren Cylinderzellenschicht, einer mittleren Schicht aus polygonalen und einer inneren aus sternförmig verästelten Zellen. Hassler konnte auch in den sog. Wurzelspitzengranulomen, bei kariösen und gesunden Zähnen, Wucherungen der Débris nachweisen, die aber der Rückbildung oder eiterigen Einschmelzung verfielen.

9. Von adenomatösen Mischgeschwülsten

erwähne ich hier die schon früher (s. S. 213 ff.) besprochenen drüsigen und cystischen Bildungen in Myomen des Genitalsystems — sog. Adenomyome. Seitdem durch v. Recklinghausen das Augenmerk auf diese eigenartigen, zum grossen Teil auf den Wolffschen Körper bezw. Wolff-Gartnerschen Gang (mesonephrische Adenome — Pick) zurückzuführenden Geschwülste gelenkt wurde, sind eine grosse Reihe hierher gehöriger Tumoren bekannt geworden. Je nach dem quantitativen Verhältnis der glatten Muskulatur und des Drüsengewebes in diesen Geschwülsten bekommt man solide, adenomatöse, mikrocystische, kystomartige Neubildungen

zu Gesicht. Solche Geschwülste wurden gefunden nicht nur am Uterus (hie und da sogar an der Vorderwand desselben, Rob. Meyer), sondern auch an den Tuben, an Uterus und Tuben zusammen (S. Neumann), auch bei doppelter Tube (Landau), im Ligt. latum, an der Stelle des Parovarium bezw. Epoophoron selbst (Aschoff, Pick), im Ligt. rotundum (Engelhardt), in der Leistengegend (Aschoff), im Scheidengewölbe (Pick), im Cervix bezw. der hinteren Muttermundslippe (Barabeau und Vautrin). Rob. Meyer beobachtete kongenitale, vom Wolffschen Kanal ausgehende Adenome, ferner ein Tubenwinkeladenom ohne Myom.

Ein Teil der Adenomyome ist mit Recht auf den Müllerschen Gang (abnorme Verdoppelungen, Sprossenbildungen desselben) bezogen worden; auch auf die Möglichkeit einer Entwickelung aus der Schleimhaut von Uterus und Tube ist hingewiesen worden. In dieser Beziehung ist wichtig der gelungene Nachweis von Drüsen mitten im Myometrium ohne Zusammenhang mit der Schleimhaut bei Nulliparen und Föten (Rob. Meyer) — embryonal versprengte Schleimhautkeime. Amann sah Adenomyome des Uterus kombiniert mit Ovarialdermoiden.

Von den auf schwereren Entwickelungsstörungen beruhenden Mischgeschwülsten, welche undifferenziertes Bildungsgewebe, Drüsen und Cysten neben einer sarkomartig entwickelten Bindesubstanz enthalten und welche häufig in ihren histologischen Formen an die fötalen Entwickelungsstadien der betreffenden Organe erinnern (sog. embryonale Adenosarkome) soll später die Rede sein. Ebenso von den komplizierteren angeborenen teratoiden Gewächsen (den Cystosarkomen der früheren Autoren), die ektodermale und entodermale Gewebe, Drüsen und Cysten, neben allen möglichen Formen der Bindesubstanzen in sich bergen (s. u. embryonale Mischgeschwülste und Teratome).

B. Ungereifte Formen der epithelialen Geschwülste.

(Karzinome. Fig. 161—192).

a) Allgemeines.

Während wir im vorigen Abschnitt als fibroepitheliale Geschwülste jene Neubildungen kennen lernten, bei welchen ein — allerdings von der Seite des Epithels zumeist inauguriertes — gemeinschaftliches Wachstum von Epithel und Bindegewebe in der Weise statt hatte, dass die in typischer Weise neugebildeten Epithelkörper zu dem gleichfalls neugebildeten Bindegewebe in typische Lage und Anordnung gerieten, so dass den physiologischen Formen ähnliche Gewebsbildungen entstanden, treten wir jetzt zur Besprechung einer Gruppe von echten Geschwülsten ein, in welchen das reguläre Bündnis zwischen Epithel und Bindegewebe aufgegeben wird. Diesen Bruch besorgt das Epithel, welches von nun an für sich allein schrankenlose Wucherungen eingeht; und wenn es dabei allerdings des Bindegewebes nicht völlig entraten kann, insoferne dies ja der Träger der Ernährungsgefässe ist, so sind doch seine Beziehungen zum Bindegewebe durchaus atypische, ungewöhnliche geworden. Wie sich diese Änderung in den regulären symbiotischen Verhältnissen zwischen Epithel und Bindegewebe morphologisch ausdrückt, darauf wurde schon im vorigen Abschnitt mehrfach hingewiesen. Durch eine nochmalige kurze Zusammenfassung der wesentlichen, die gutartigen, typischen epithelialen Neubildungen charakterisierenden Momente wird deren Abgrenzung gegen das Karzinom hin scharf hervortreten: bei den Papillomen handelte es sich um (oft komplizierte) Wachstumsäusserungen des Bindegewebes, wobei epitheliale Wucherungen entweder kurz vorausgingen oder gleichzeitig mit dem Wachstum des Bindegewebes erfolgten; aber selbst bei den höchst entwickelten Formen dieser Gruppe blieb die normale Grenze zwischen Epithel und Bindegewebe scharf gewahrt: das Epithel beschränkte sich lediglich auf die Überkleidung der bizarren Oberflächen, welche das aussprossende Bindegewebe dieser Geschwülste konstruierte. Bei den Adenomen handelte es sich um typische drüsige Neubil-

dungen: das wuchernde Epithel, welchem die Initiative des Wachstums zweifellos zukam, wurde vom mitwachsenden Bindegewebe in einer für die normale Entwickelung der Drüsen charakteristischen Weise umschlossen; konzentrische Ringe von Bindegewebe bildeten sich um die neu entstandenen Drüsenformationen aus und vielfach wurde sogar die Entwickelung einer Membrana propria beobachtet; also auch hier schloss sich das Bindegewebe gegen das Epithel in typischer Weise ab. Dabei kam den Papillomen, wie den Adenomen, ein auf den Standort beschränktes Wachstum zu; es konnten sich zwar sehr umfangreiche Geschwülste unter diesen beiden Gruppen finden, jedoch waren sie alle durch vorwiegend exstruktive Wachstumstendenz ausgezeichnet und drangen nirgends zerstörend, substituierend in andere Gewebe vor. Bei den jetzt zu besprechenden Geschwülsten aber, den Karzinomen, handelt es sich um die völlige Aufhebung der Grenzen zwischen Epithel und Bindegewebe; es ist, wie Boll sagt, der Grenzkrieg zwischen Epithel und Bindegewebe, nachdem er nach der Ausdifferenzierung des Organismus zum Abschluss gekommen war, aufs neue wieder ausgebrochen. Aber dabei ist wohl zu berücksichtigen, dass dieser Grenzkrieg während der normalen Entwickelungsperiode einen anderen Charakter hatte, als er ihn bei der karzinomatösen Wachstumsdegeneration annimmt: dort führte das gegenseitige Ineinanderwachsen von Epithel und Bindegewebe, weil von planmässig wirkenden, formbildenden Kräften geleitet, zu typischer Ausgestaltung der Gewebe und Organe; hier entsteht infolge einseitiger und planloser Wucherung des Epithels ein durchaus abnormes Produkt, für welches es keinerlei Analoga in den Geweben des Körpers giebt. Das Epithel, welches der physiologischen Gemeinschaftlichkeit mit dem Bindegewebe entsagt hat, kennt nun keine Grenze mehr und wächst irregulär, nicht mehr mit dem Bindegewebe zusammen systematisch aufbauend, sondern im Gegenteil in das Bindegewebe und in alle anderen zur Verfügung stehenden Gewebe eindringend, in fehlerhafter Richtung zerstörend vor; es folgt dabei, die Stellen des geringsten Widerstandes benutzend, vorwiegend den Lymphspalten und Lymphgefässen, indem es diese Räume besetzt und innerhalb derselben weiter wuchert.

Da sich das Bindegewebe dabei völlig passiv verhalten kann, eine Bindegewebswucherung also zum Begriff des Karzinoms nicht unbedingt nötig hinzugehört, ist es gerechtfertigt, die Karzinome als rein epitheliale Geschwülste zu bezeichnen. Jedoch ist ein völlig passives Verhalten des Bindegewebes immerhin selten; häufig erfolgt reaktive Vermehrung und oft ausgiebige Neubildung von Bindegewebe in den Karzinomen (s. später), so dass im allgemeinen auch diese Geschwülste als fibroepitheliale Neubildungen im weitesten Sinne des Wortes gelten dürfen. Diese Mitbeteiligung des Bindegewebes bei dem karzinomatösen Prozess könnte als Bestätigung der von Klebs für alle Geschwulstbildungen und auch für das Karzinom behaupteten primären „Holoblastose" (s. allg. Teil) aufgefasst werden; um eine geschwulstmässige Aktion des Bindegewebes handelt es sich aber nicht.

Die Wachstumsdegeneration des Epithels, welche dem Karzinom zu Grunde liegt, drückt sich aber nicht nur in einer fehlerhaften Richtung des epithelialen Wachstums aus, sondern auch darin, dass das Wachstumsprodukt meist grössere oder geringere formelle Abweichungen von dem Typus des Muttergewebes erkennen lässt, Abweichungen, die niemals einen höheren Grad der Formentwickelung, sondern stets einen unreiferen Zustand bedeuten. Diese Degeneration in der Form ist gewiss in erster Linie ebenso auf innere, in den krebsigen Epithelien selbst gelegene Ursachen zurückzuführen, wie das Zustandekommen der fehlerhaften Wachstumsrichtung; jedoch ist nicht zu unterschätzen, dass für die formelle Entwickeluug auch noch andere äussere Momente mitspielen, welche wieder Konsequenzen der fehlerhaften Wachstumsrichtung sind, die das Epithel genommen hat: das Epithel hat sich von der physiologischen Zusammenwirkung mit dem Bindegewebe emanzipiert, es findet daher eine gegenseitige formbestimmende Beeinflussung dieser beiden Komponenten, wie in der Norm, nicht mehr statt. Das rücksichtslos ins Bindegewebe eindringende Epithel muss sich aber gleichwohl von ersterem formen lassen bezw. sich den Formen des Bindegewebes anbequemen; ein System liegt aber in dieser gegenseitigen Beeinflussung nicht mehr. Beides zusammen, die fehlerhafte Wachstumsrichtung und die unvollkommene Wachstumsform bedingen — auf die normalen Zustände projiziert — den Charakter des Atypischen in den krebshaften Neubildungen. Wir werden jedoch sehen, dass einzelne Karzinome sich formell so wenig deutlich durch ihre Atypie auszeichnen, dass ihr Bau an die Formenbildungen der gereiften epithe-

lialen Neubildungen erinnert, so dass man gut thut, bei der Definition des Karzinoms den Begriff des Atypischen weniger auf die Formen (Strukturen), zu welchen das epitheliale Wachstum beim Karzinom führt, zu beziehen, als auf die fehlerhafte Richtung, in welcher das Wachstum des Epithels sich bewegt; denn eine Geschwulst kann ein Karzinom sein, wenn die Atypie in der Formenbildung verschwindend gering ist, wenn nur die neugebildeten epithelialen Formationen destruierend ins Bindegewebe eindringen. Man kann demnach die Karzinome definieren als Geschwülste, welche durch selbständiges, atypisches, destruierendes Wachstum des Epithels entstehen — wir haben es mit destruktiven Wachstumsexcessen des Epithels zu thun, mit klinisch malignen Neubildungen, deren Bösartigkeit ausser in der lokalen Destruktivität sich durch hohe Recidiv- und Metastasierungsfähigkeit kundgiebt.

Schon bei Besprechung der Sarkome wurde darauf hingewiesen, dass die Bezeichnungen Sarkom (Fleischgeschwulst) und Karzinom (Cancer, Krebs) aus jenen Zeiten stammen, in welchen die Benennung der Geschwülste nach groben äusseren Merkmalen in mehr oder weniger phantastischer Weise erfolgte. Der Name Karzinom wird auf Galenus zurückgeführt, der die bei manchen krebsigen Geschwülsten der weiblichen Brustdrüse eigenartig veränderte Mamille (mit den von dieser ausgehenden, strahlig angeordneten ektatischen Venen) dem Seekrebs ähnlich fand; die Bezeichnung Karzinom sagt daher über das Wesen der Geschwulst nicht das geringste aus. Später hat aber Virchow für die alveolär gebauten, aus deutlichem Stroma und Parenchym zusammengesetzten Geschwülste (organoide Tumoren) die Bezeichnung Carcinoma festgehalten, so dass dieses Wort eine Bedeutung in histologisch-morphologischem Sinne erlangte. Noch später, als Thiersch-Waldeyer, Hauser u. A. für Virchows morphologische Karzinome den Nachweis der Entstehung aus Epithelgewebe geführt hatten, wurde das Wort Carcinoma noch näher von histogenetischen Gesichtspunkten aus präzisiert. So kam es, dass sich mit der Zeit aus der alten phantasievollen Bezeichnung ein fester Begriff herausgebildet hat, in dem Sinne, dass eben heutzutage als Karzinom eine von Epithelien ausgehende Geschwulst mit bestimmten morphologischen Charakteren gilt, ganz ebenso wie für uns das Sarkom eine durch ihren atypischen Bau, ihren Zellreichtum, ihre Wachstums- und Verbreitungsart wohl umgrenzte Sorte von Gewächsen der Bindesubstanzen geworden ist. An diese historische Entwickelung der Dinge muss man sich also halten, wenn man, was vorläufig geraten erscheint, die alten Namen Sarkom, Karzinom und viele andere beibehalten will. Vorschläge, diese Namen fallen zu lassen, sind freilich nicht selten hervorgetreten, allerdings ohne allgemeinen Beifall zu erzielen. In neuerer Zeit hat Hansemann das morphologische Prinzip für die Namengebung bei Geschwülsten wieder mehr in den Vordergrund gestellt. Er geht von der gewiss unbestreitbaren Thatsache aus, dass die Histogenese einer entwickelten Ge-

schwulst oft nur schwer (und häufig überhaupt nicht) zu rekonstruieren ist und zweitens von dem unbestimmten Begriffe Epithel. Wir haben über Hansemanns Geschwulstnomenklatur schon im allgemeinen Teil (s. dort) des Näheren gesprochen. Hier ist nur wichtig bezüglich der Karzinome zu wiederholen, dass Hansemann den Begriff Epithel nicht im Sinne einer besonderen [morphologisch oder durch ihre entwickelungsgeschichtliche Herkunft (Epiblast, Hypoplast) charakterisierten] Zellart, sondern lediglich im Sinne einer bestimmten Situation der Zellen auffasst. Man solle Epithel nur Gruppen aneinander gelagerter Zellen nennen, welche in geschlossenem Verbande Oberflächen bekleiden und welche sich infolgedessen durch ihre Bipolarität auszeichnen. Die sog. Endothelien fielen damit ebenfalls unter den Begriff Epithel. Ein Tumor ist nach Hansemann nur dann epithelial, wenn seine Parenchymzellen sich zu epithelialen Verbänden anordnen — dies kann aber in histogenetisch von Epithelien abzuleitenden Geschwülsten ebenso gut der Fall sein, wie in gewissen Bindesubstanzgeschwülsten (z. B. Endotheliomen). Auch das Wort Karzinom fasst Hansemann rein morphologisch und nennt so jede Geschwulst mit alveolärem Bau und mit deutlich gegensätzlichem Stroma und Parenchym. Die früher beschriebenen Endotheliome nennt Hansemann daher zum Teil ebenfalls einfach Karzinome oder empfiehlt Bezeichnungen wie Bindegewebskarzinom, Gefässkrebs, Carcinoma endotheliale (Endothelkrebs) etc., in welchen Worten auch der etwa festgestellten Histogenese Ausdruck verliehen sei. Ich möchte mich, wie früher schon auseinandergesetzt, diesem Vorschlag Hansemanns nicht anschliessen und dies um so weniger, als mir die Verwirrung, der Hansemann zu steuern bemüht ist, dadurch nur noch grösser zu werden scheint. Sind die Epithelien morphologisch unter manchen Verhältnissen weder als Einzelindividuum noch als Zellverbände von Bindesubstanzzellen zu unterscheiden, indem aus wuchernden Bindegewebszellen protoplasmareiche „epitheloide" Formen werden, aus Endothelien geschlossene Verbände mit kubischen und cylindrischen Elementen sich bilden können, sind die Epithelien zweitens auch entwickelungsgeschichtlich nicht durchweg einheitlicher Abkunft, indem z. B. aus dem Epiblast ebenso gut Bindesubstanzen als aus dem Mesoblast epitheliale Organe sich entwickeln, so können wir doch auf Grund von biologischen Eigentümlichkeiten, welche die Zellen und Zellverbände im ausdifferenzierten Zustand — und damit haben wir Pathologen es ja zu thun — darbieten, die Gruppe der Epithelien von der Gruppe der Bindesubstanzzellen bezw. von anderen funktionell besonders charakterisierten Zellarten scharf unterscheiden. Die vielgestaltige Gruppe der Epithelien umfasst Zellen, welche Oberflächen und Drüsenräume des Körpers auskleiden, und in soferne könnte man auch die früher als Endothelien bezeichneten Zellelemente Epithelien nennen, wie es viele Anatomen thun. Sobald man aber an die biologischen Eigentümlichkeiten (besonders unter Berücksichtigung des Verhaltens unter pathologischen Zuständen) herangeht, wird man ohne weiteres zur Absonderung der Endothelien der Blut- und Lymphräume (einschliesslich der Deckzellen der serösen Höhlen) kommen, da diese Zellen stets mit dem Bindegewebe inniger verbunden sind und sich sogar häufig (bei Entzündungen etc.) als Bindegewebsbildner erweisen. Diese Zellen sind also, unbeschadet ihrer übrigen funktionellen Besonderheiten (s. früher S. 273 ff.), den Bindesubstanzzellen beizuzählen, wenn sie auch morphologisch den echten Epithelien

oft sehr nahe kommen. Die echten Epithelien aber sind funktionell wohlcharakterisierte Deck- und Drüsenzellen, die in biologischer Hinsicht vor allem dadurch ausgezeichnet sind, dass sie, vom Bindegewebe überall strengstens geschieden, niemals und unter keinen Umständen in Bindesubstanzzellen bezw. unter Ausbildung von Interzellularsubstanzen in Bindesubstanzgewebe sich verwandeln können. Wenn man also die Zellen und Zellgewebe auf ihr biologisches Verhalten im ausdifferenzierten Organismus prüft, so kommt man weiter, als unter Anführung morphologischer und entwickelungsgeschichtlicher Gesichtspunkte, deren Wichtigkeit in anderer Richtung gleichwohl nicht verkannt werden darf. Wir sind also zu einer Abgrenzung des Begriffes Epithel auf biologischem Wege gelangt und von dem so umgrenzten Epithel gehen die Geschwülste aus, die wir mit dem alten Namen der Karzinome belegen. Wir werden sehen, dass wir bei Beurteilung dieser Geschwülste und bei ihrer Scheidung von ähnlich aussehenden Formen anderer Geschwulstgruppen häufig auf Grund morphologischer und genetischer Betrachtung zu keinem Ziele kommen, sondern auch hier durch Berücksichtigung funktioneller bezw. biologischer Momente überhaupt erst die richtigen Wege zur Diagnose finden.

Die vorhin gegebene Definition des Karzinoms ist ein Ergebnis der neueren histogenetischen Studien. Die älteren Anschauungen über den Krebs können, soweit sie sich auf die vormikroskopische Zeit beziehen, nur mehr historisches Interesse beanspruchen. Nachdem, wie vorhin erwähnt, zuerst der Vergleich gewisser Brustdrüsenkarzinome mit der Gestalt des Seekrebses zu dem Worte Carcinoma (Cancer) geführt hatte, wurden später die verschiedensten bösartigen Neubildungen, die durch ihr unaufhaltsames Wachstum, durch fortschreitenden geschwürigen Zerfall, durch hohe Recidiv- und Metasierungsfähigkeit ausgezeichnet waren, unter die Krebse gerechnet (Cruveilhier). Dabei hatte man die Vorstellung, dass die Krebsgeschwulst gleichsam wie ein fremder Schmarotzer (Parasit) dem Körper anhafte und sich in ihm einniste (Bichat), oder wenigstens, dass sie ein dem Körper fremdes Gebilde von durchaus anderer Beschaffenheit als die physiologischen Teile des Körpers sei. Die späteren Untersuchungen, welche auf mikroskopischer Betrachtung der Geschwülste beruhten, zeigten, dass auch die Krebse, wie alle übrigen Geschwülste, aus Zellen aufgebaut seien (Joh. Müller, Schwann, Lebert). Allmählich wurde auch die Meinung, dass die Krebszellen ganz besondere specifische Elemente seien („geschwänzte Körperchen" Gluge, Lebert, H. Meckel), verdrängt (Joh. Müller, Virchow) und die Thatsache festgestellt, dass sich die

Zellelemente der Karzinome von den Elementen des normalen Körpers durch nichts wesentlich Charakteristisches unterscheiden. Virchow war es dann, der durch genaue histologische Untersuchungen eine schärfere Trennung der einzelnen Geschwülste durchführte und dabei auch unter den bösartigen Formen die Sarkome von den Karzinomen auf Grund ihres verschiedenen histologischen Baues strenge schied. Die Sarkome wie Karzinome sollten nach Virchow auf das Bindegewebe als Muttergewebe zurückzuführen sein; der Unterschied zwischen beiden Geschwulstformen lag nach Virchow nicht in ihrer verschiedenen Herkunft, sondern in dem verschiedenen anatomischen Bau: die Sarkome waren nach ihm histioide Geschwülste, nur aus einer Sorte von Gewebselementen zusammengesetzt, die Karzinome organoid, weil in ihnen ein deutlicher Gegensatz zwischen einem eigentlichen Geschwulstparenchym und einem Stützgerüst hervortrat. Ausserdem war das Karzinom für Virchow eine heteroplastische Geschwulst, da sich bei seiner Entstehung die Zellen des Bindegewebes zu Epithelzellen umwandeln sollten. Die auf die Darlegungen Virchows folgenden eingehenden Studien waren nicht so fast der feineren Morphologie der Karzinome gewidmet als der Ergründung ihrer Histogenese und sie haben dazu geführt, dass das Bindegewebe als Matrix dieser Geschwülste abgethan und das Deck- und Drüsenepithel als Ausgangsgewebe aller Karzinome erkannt wurde. Hauptsächlich durch die epochemachenden Arbeiten von Thiersch und Waldeyer, später von Hauser, wurde für den Krebs der äusseren Haut, der Schleimhäute und der drüsigen Organe klargelegt, dass diese Geschwülste histogenetisch von epithelialen Geweben abstammen und nicht, wie Virchow wollte, aus dem Bindegewebe durch Heteroplasie (Metaplasie) hervorgehen. War so auf moderner, histogenetischer Grundlage der Begriff des Karzinoms errichtet und damit scharf umschrieben, so fand sich doch auch durch anderweitige Untersuchungen für die ältere Ansicht Virchows eine Erklärung, insoferne, als konstatiert wurde, dass den Karzinomen morphologisch sehr ähnliche Gewächse in der That aus dem Bindegewebe ihren Ursprung nehmen können; es sind das die von den endothelialen Elementen ausgehenden Neubildungen (v. Recklinghausen, Köster u. A.). So sehr es schien, als ob die Entdeckung,

dass karzinomähnliche Gewächse aus Elementen des Bindegewebes (Endothelien) hervorgehen können, die Lehre von der epithelialen Abstammung der Karzinome zu Fall bringen würde, so wenig hat sich dies bewahrheitet; denn es führten, wie früher ausgeführt wurde (s. u. Endotheliom), die eingehenderen Untersuchungen dazu, dass eine neue, wohlumgrenzte, wenn auch sehr formenreiche Geschwulstgruppe mit sehr eigenartigen und zum Teil auch sehr charakteristischen Merkmalen als Endotheliome aufgestellt und den autonomen Neubildungen der Bindesubstanzreihe angegliedert wurde. Neben diesen, oft karzinomähnlichen, aus dem Bindegewebe hervorgehenden Gewächsen blieb das echte, vom Deck- und Drüsenepithel ausgehende Karzinom in seiner bisherigen Geltung nicht nur bestehen, sondern wurde nur noch schärfer und präziser hervorgehoben und charakterisiert. Zweifeln also zur Zeit ernstlich wohl nur sehr Wenige mehr an der epithelialen Genese der Karzinome, so ist doch die besondere Art und Weise der Entstehung — ob aus vorher völlig normalem oder in besonderer Weise primär verändertem Epithel oder vielleicht aus entwickelungsgeschichtlich oder extrauterin verlagerten epithelialen Keimen u. s. w. — noch bedeutenden Meinungsverschiedenheiten unterworfen. Davon wird alsbald bei eingehender Darlegung der Histogenese des Karzinoms die Rede sein.

b) Mikroskopischer Bau.

Bei einer Betrachtung der allgemeinen mikroskopischen Verhältnisse der Karzinome müssen wir von der grundlegenden Thatsache ausgehen, dass diese Neubildungen infolge deutlichen Gegensatzes zwischen einem stützenden Grundgerüst und einer in das letztere eingelagerten spezifischen Substanz einen organähnlichen Bau aufweisen. Zwar waren die vorher besprochenen Adenome und Papillome ebenfalls unzweifelhaft organoide Geschwülste und auch für die Sarkome und die ausgereiften Bindesubstanzgeschwülste wurde betont, dass in diesen Neubildungen Stroma und Parenchym zu unterscheiden sei, so dass also die Organähnlichkeit nicht ein spezifisches Charakteristikum für den Krebs darstellt. Andererseits tritt in den Karzinomen das Eingelagertsein einer be-

sonders beschaffenen Substanz in ein Stütze und Halt gebendes Grundgewebe in eigenartiger Weise hervor, nicht nur, weil es sich um den in jedem Falle vorhandenen scharfen Gegensatz von Epithel und Bindegewebe handelt, sondern vor allem weil das eingelagerte Epithelgewebe, wie erwähnt, zumeist den Charakter des Atypischen und damit des Fremdartigen hat. Die bindegewebige Stützsubstanz nennen wir, wie bisher bei anderen Geschwülsten, das Stroma, die eingelagerten epithelialen Massen das Parenchym der Karzinome.

Das Stroma (das nichtspezifische Parenchym) der Karzinome bildet in vielen Fällen ein netzförmig strukturiertes Balkenwerk; die Balken sind (nach v. Rindfleisch) auf Querschnitten nicht rund, sondern mehrflächig, die Flächen sind konkav, die Kanten scharf. Das Stroma ist entweder durch das präexistierende Stützgewebe der von der Geschwulst besetzten und durchwachsenen Gewebe und Organe dargestellt, oder es ist ein neugebildetes. In ersterem Falle wird das Stroma zumeist von gewöhnlichem, fibrillären, lockeren oder derben Bindegewebe gebildet; es enthält aber auch häufig, je nach dem Organ, in welchem die Geschwulst sich entwickelt hat, Fettgewebe, Knorpel, Knochen, glatte und quergestreifte Muskelfasern, Nerven; auch präexistierende epitheliale Elemente (Drüsen etc.) können im Stroma gelegentlich eingeschlossen sein. Nicht selten verhält sich das präexistierende Gewebe dem eindringenden Epithel gegenüber nahezu völlig passiv, es lässt sich von den Karzinomzellen infiltrieren, entfalten, auflösen, und geht unter regressiven Erscheinungen teilweise zu Grunde. Häufiger findet man jedoch reaktive und entzündliche Veränderungen im Stroma: hyperämische Zustände, kleinzellige Infiltrate, Durchsetzung mit einkernigen und multinukleären Leukocyten, Schwellung und Vermehrung der fixen Zellen (Fig. 48 und 49). Diese Reaktion des Bindegewebes kann man besonders klar an der Wachstumsgrenze der meisten Karzinome studieren, wo den vordringenden Krebszellen häufig eine Schicht kleinzelliger Infiltration des Bindegewebes vorausgeht. Kommt es zu starker Reizung des Bindegewebes, so treten bedeutendere proliferative Prozesse auf, welche zunächst zu einer Massenzunahme der vorhandenen alten Bindegewebslager führen; durch fortgesetzte Teilung und Vermeh-

Von Seite 617 bis 640 müssen die auf die Figuren hinweisenden Zahlen, soweit sie unter hundert sind, anstatt in arabischen in römischen Ziffern gelesen werden.

rung der fixen Zellen (Bindegewebszellen, Endothelien) und im Verein mit Gefässneubildung entsteht ein an leukocytären Wanderzellen und grossen und kleinen fibroplastischen Zellen reiches Granulationsgewebe, welches der weiteren Umwandlung in fibrilläres Bindegewebe fähig ist. Man trifft nicht selten auf infiltrierende Karzinome (Haut, Schleimhäute), bei welchen das zum Krebsstroma gewordene präexistierende Bindegewebe stark verbreitert ist und sich überall in Granulation befindet (Carcinoma granulosum — Waldeyer). Andererseits kommt es durch Wucherung von Gefässen und Bindegewebszellen zur Bildung ganz neuer Stromalager; in vorwiegend exstruktiv wachsenden, fungösen, zottigen Karzinomen ist fast alles Stroma neugebildet (Fig. 184). Das neugebildete Stroma geht aus dem alten präexistierenden durch Wucherung und Aussprossung hervor; der Entwickelung von jungem Bindegewebe geht dabei immer eine entsprechende, oft überreichliche Gefässneubildung zur Seite. Gefässneubildung und Stromaentwickelung erfolgen in typischer Weise unter Mitosenbildung. Interessant ist es, die Bildung neuen Stromas im Kleinen zu verfolgen an Karzinommassen, welche in Lymphgefässen wachsen; hier kann man, ganz konform den Vorgängen bei der Thrombusorganisation, eine mitotische Vermehrung und Wucherung der Endothelien beobachten, welche in einfachen und doppelten, sich verzweigenden Zellreihen in die Karzinomkörper einwachsen und alsbald ein zartes, netzförmiges Stützgerüst aus Bindegewebszellen etablieren, welches später an Masse mehr und mehr zunimmt (siehe Fig. 67—72). Stürmischer und überstürzter erfolgen die Vorgänge der Gefäss- und Stromaneubildung in rapid wachsenden, hämorrhagischen Drüsenkrebsen: bei gewissen Karzinomen der Mamma, welche in grösseren Lymphräumen oder in den Drüsenkanälen (Milchgängen) der Mamma selbst wachsen (Carcinoma intracanaliculare), kann es zu einem allseitigen Einwachsen von jungen Blutgefässen in die Krebsmassen kommen; letztere werden von einem Netz strotzend gefüllter weiter Gefässe durchzogen, denen die Krebszellen zunächst direkt aufsitzen (s. früher S. 319); später kann sich von den Gefässen herein spärliches fibrilläres Stroma entwickeln.

Hansemann lehrte die Mitosen von Bindegewebszellen, Endothelien, Lymphocyten an ihren verschiedenen Typen unterscheiden, so dass wir dadurch

über die Abstammung der einzelnen, in der äusseren Form oft so ähnlichen Zellen im wuchernden Bindegewebe entscheiden können (s. a. Fig. 63). Da die Mitosen in Bindegewebszellen und Lymphocyten sich bald nach dem Tod verändern, ferner auch rascher ablaufen als die indirekten Kernteilungen der Krebszellen (Hansemann), findet man stets relativ wenig Mitosen im Stroma der Krebse.

Ueber die Entstehung der sog. kleinzelligen Infiltration im Stroma der Karzinome und in der Umgebung der letzteren herrschen verschiedene Ansichten. Ribbert, Hansemann u. A. halten die dabei hervortretenden kleinen einkernigen Rundzellen für typische Lymphocyten, zumal auch die Blutgefässe solche Rundzellen reichlich enthielten. Heidemann (Grawitz) hält die Rundzellen für erwachte, vorher unsichtbar gewesene Bindegewebszellen; durch einen eigenartigen Rückbildungsprozess der faserigen Zwischensubstanz entständen Leukocyten und junge Bindegewebszellen. Diese Meinung hat mit Recht keine Unterstützung erfahren. Ich halte die kleinzelligen Infiltrate nicht alle für gleichwertig bezüglich ihrer Entstehung: manchmal mag es sich um leukocytäre (lymphocytäre) Infiltration handeln; häufig aber liegt eine kleinzellige Wucherung der Bindegewebszellen vor.

Auch echte Riesenzellen können im wuchernden Stroma der Karzinome vorkommen (Ströbe, Ribbert, Clement, Lubarsch); es ist das gewöhnlich dann der Fall, wenn schwer resorbierbare Substanzen, welche als Fremdkörper wirken, vorhanden sind: z B. bei Operationen zurückgebliebene Seidenfäden, Wollfasern, Haare etc. In Kankroiden findet man Riesenzellen vom Charakter der Fremdkörperriesenzellen (Krückmann, Becher, Dunschmann, Jenny, Verfasser) um verkalkte, verhornte Massen, um Cholestearinkrystalle und Fettsäurenadeln (Fig. 47); diese Gebilde trifft man dann auch eingeschlossen in Riesenzellen (Becher); ferner kommen Riesenzellen im Stroma bei gleichzeitiger tuberkulöser Infektion des letzteren vor (s. später).

Wächst ein Karzinom im oder am Knochen, so ist das Stroma teilweise knöchern (Fig. 51 und 52). Dabei kann (neben resorptiven Prozessen, lakunärer Einschmelzung durch Osteoklasten, Gitterfiguren etc.) periostal und enostal eine nicht selten beträchtliche Neubildung von osteoidem und knöchernem Gewebe auftreten (osteoplastisches Karzinom — v. Recklinghausen); das knöcherne Stroma in Karzinomen der Knochen ist daher teils präexistierendes Knochengewebe, teils neugebildete Knochensubstanz. Merkwürdigerweise erregen besonders Prostatakarzinome, welche häufig in die Knochen metastasieren, in letzteren eine bedeutende Knochenneubildung.

In den Knochenmetastasen der Prostatakrebse (Wirbelsäule, Becken, Femur) findet man nach v. Recklinghausen die Krebszellen meist in Blutgefässen (Kapillaren); durch Kapillarverschluss entsteht Stauungshyperämie und diese bedingt stärkere Knochenneubildung (ähnlich wie Callusbildung durch Stauung künstlich gesteigert werden kann). Der neue Knochen entsteht in

Spongiosa und Markhöhle entweder unter der Thätigkeit von Osteoblasten oder (häufiger) aus Bindegewebe, welches sich in osteoides Gewebe umwandelt. Es kann hochgradige Osteosklerose und Eburneation resultieren, ferner können durch periostale Auflagerungen Verdickungen und bizarre Exkrescenzen entstehen. Andererseits kann durch das wachsende Karzinom ein Teil der neugebildeten Knochenmasse (ebenso wie der präexistierende Knochen) wieder resorbiert werden. Sasse, L. Braun, Bamberger und Paltauf, Erbslöh haben osteoplastische Karzinome nach Prostatakrebs, letzterer auch nach Magenkrebs und Karzinom der Gallengänge beschrieben. Ich sah ebenfalls in den Knochenmetastasen eines Cylinderzellenkrebses, der wahrscheinlich vom Magen ausgegangen war, hochgradige Knochenneubildung (Fig. 52). Auch die Knochenmetastasen von Krebsen der Mamma können osteoplastische Vorgänge erregen (Fig. 51).

Als Beispiel eines sehr eigenartigen Verhaltens der vom Krebs durchwucherten Knochensubstanz führe ich aus meiner eigenen Beobachtung (s. Fig. 51) einen Fall von krebsiger Durchwachsung der Rippen bei Carcinoma mammae an (Flügel — v. Rindfleisch). Die Überreste des Knochens, welcher durch die wuchernden Karzinommassen destruiert wurde, waren in das Stroma des Krebses eingelagert; dieses war aus einem zellenarmen, streifigen Bindegewebe gebildet. Nicht selten stellte sich die Sache so dar, dass die Bindegewebsbalken des Krebsstromas, wo sie an die Knochenüberreste herantraten, breiter wurden und kontinuierlich übergingen in eine relativ dicke Schicht von mehr zellenreichem Bindegewebe, das den Knochenrest einhüllte und fast von allen Seiten gegen die anstossenden Krebsnester abschloss. Vor allem an den Grenzen des alten Knochens konnte man ein verschiedenes Verhalten des einhüllenden Bindegewebes konstatieren: erstens fanden sich Stellen, wo das Bindegewebe dem Knochen ohne jede Erscheinung von Zellenvermehrung glatt anlag; diese waren aber nicht eben häufig. Gewöhnlich sah man eine dem Knochen unmittelbar anstossende Schicht von Zellen (entweder einfach oder in doppelten Reihen) auftreten und bis zur bekannten Form des Osteoblastenbelags anwachsen. An diesen Stellen wurde neues Knochengewebe angebildet; der neugebildete Knochen zeigte die Beschaffenheit des osteoiden Gewebes. Fast überall fand man Osteoblasten an der äusseren Grenze dieses jungen Knochengewebes, und konnte deshalb nicht zweifeln, dass unter den Umwandlungserscheinungen des Knochens hier auch eine Knochenanbildung eine gewisse Rolle gespielt hatte. Frug man aber, da doch der gesamte Eindruck der einer Knochenzerstörung war, nach solchem Knochenparenchym, welches der Zerstörung entgangen war, so fanden sich nur noch ganz kleine Ueberreste von solchem Gewebe und diese von allen Seiten fest eingeschlossen in das schon erwähnte osteoide Gewebe; nur an einzelnen Stellen berührten die fraglichen Überreste noch die Oberfläche d. h. waren sie nicht völlig vom Bindegewebe oder Osteoidgewebe eingeschlossen, und hier konnte auch, wenn auch nur in beschränktem Masse, noch ein Resorptionsvorgang nachgewiesen werden. Im grossen und ganzen hatte aber die Resorption längst aufgehört und der gesamte Zustand war so zu deuten, dass die Zerstörung des Knochens durch das Karzinom nur kleine und unbedeutende Überreste des Knochens zurückliess und diese nachträglich der Krystallisationspunkt für sekundäre Neubildung mässiger Mengen neuen Knochens geworden sind. Die frag-

lichen Überreste zeigten übrigens vielfach regressive Erscheinungen. Wieviel vom Stroma des Krebses als ehemaliges Knochengewebe angesprochen werden durfte, war schwer zu entscheiden. An manchen Stellen hatte man direkt den Eindruck einer mehr summarischen Entkalkung und Metaplasie des Knochens in Bindegewebe, weil sich an dieser Stelle noch Lamellensysteme nachweisen liessen, die sonst dem Bindegewebe fremd sind; es waren das solche Stellen, die man wohl als der Rindenschicht der Rippe angehörig bezeichnen konnte, da sie fast ausschliesslich die Peripherie der Geschwulst einnahmen und als eine im höchsten Maasse aufgetriebene Rindenschicht der Rippe aufgefasst werden konnten. Es konnte also in diesem Falle durch das Mikroskop nachgewiesen werden, dass einmal eine Resorption der Knochensubstanz stattfand und nach der Resorption der Knochenbälkchen eine sekundäre Umhüllung der Überreste mit neugebildetem Knochengewebe eintrat, ausserdem aber eine summarische Umwandlung eines Teils der Knochenrinde stattfand, durch stärkste Dehnung, Entkalkung und Auflösung des ganzen Knochens in Bindegewebslamellen, die der Oberfläche der gesamten Geschwulst parallel verliefen und geschichtet waren.

Die eben geschilderten Verhältnisse erinnern an die Befunde von Askanazy, welcher in den Knochenmetastasen von Magen- und Prostatakrebsen die nekrotischen, abgestorbenen Splitter des alten, destruierten Knochens von jungem, neugebildetem Knochengewebe eingeschlossen fand; auch in Askanazys Fällen traten resorptive Prozesse (durch Osteoklasten) ganz zurück. Askanazy glaubt, dass die weitere Auflösung der eingeschlossenen nekrotischen Splitter durch die jungen Knochenzellen bezw. Osteoblasten in sehr schonender und langsamer Weise erfolge, so dass die letzteren zu gleicher Zeit eine knochenanbildende und knochenabbauende Thätigkeit entfalten würden. Eine weitere Begründung dieser interessanten Hypothese steht noch aus.

Etwa im Stroma vorhandene Muskelfasern können vorübergehend hypertrophische oder regenerative Erscheinungen darbieten (Kernvermehrung, Knospung); auch an präexistierenden, im Stroma eingeschlossenen drüsigen Elementen sind nicht selten bei beginnender krebsiger Infiltration hypertrophische und hyperplastische Vorgänge zu beobachten; in späteren Stadien folgt dann häufig Atrophie und Schwund dieser spezifischen Gebilde.

Die Neubildung von Stroma ist von verschiedenen Faktoren abhängig. Zunächst kann daran gedacht werden, dass die ins Bindegewebe eingedrungenen Karzinomzellen eine Art Fremdkörperwirkung ausüben (Stroebe, Hauser, Ribbert). Jedoch üben die Zellen verschiedener Karzinome einen sehr verschiedenen (formativen) Reiz auf das Bindegewebe aus: während die einen das präexistierende Gewebe in fast völlig passivem Zustand belassen, regen es die anderen schon bei den kleinsten Eruptionen zu mächtiger Wucherung an. Dass hier eine spezifische, von den Krebszellen

ausgehende Einwirkung auf das Stroma vorliegt, geht auch daraus hervor, dass manche Karzinome bei allen ihren sekundären Ansiedelungen (Metastasen) ganz die gleiche Reaktion im Bindegewebe hervorrufen, wie an der Stelle der Primärgeschwulst. Andererseits ist die Reaktionsfähigkeit des Bindegewebes und der Blutgefässe von Wichtigkeit, welche gewiss individuellen, allgemeinen und lokalen Schwankungen unterworfen ist. Ferner wird bei rasch wachsenden, zerstörenden Karzinomen vielfach dem Bindegewebe die Zeit fehlen, sich reaktiv gegenüber dem eindringenden Krebs zu äussern. Auch äussere Einflüsse (sekundäre Infektionen z. B. von Geschwüren aus etc.) sind für die Wucherungsvorgänge im Stroma wichtig. Die Bindegewebsproliferation kann einerseits — nämlich da, wo sie zur Retraktion und Narbenbildung führt — das Wachstum des Karzinomparenchyms einschränken oder gar völlig aufheben, was natürlich quoad Krebsheilung (s. d.) nur von lokaler Bedeutung ist. Andererseits aber ist die entzündliche Infiltration des Bindegewebes oder die Entwickelung von Granulationsgewebe an der Peripherie wachsender Karzinome gewiss geeignet, den Krebszellen das Vordringen zu erleichtern, so dass man die dem Karzinom vorangehenden Leukocyten und wuchernden jungen Gewebszellen gewissermassen als die Pioniere der Krebsinvasion bezeichnen kann.

Von sekundären Veränderungen im Stroma: Vereiterung (Fig. 50), Verkalkung, fettiger, hyaliner Entartung, schleimiger Metamorphose (Fig. 167) wird bei Besprechung der regressiven Veränderungen in Karzinomen die Rede sein.

In seltenen Fällen hat das Stroma sarkomatösen Charakter, ist also abnorm zellreich und arm an Zwischensubstanz: derartige Geschwülste, wie sie z. B. in der Niere vorkommen, werden als Carcinoma sarcomatodes, als Carcinosarcoma etc. bezeichnet. Es handelt sich gewöhnlich, soweit nicht Verwechslung mit Endotheliomen vorliegt (s. S. 353 ff.), um Mischgeschwülste mit embryonalen Allüren, deren nähere Besprechung später zu erfolgen hat.

Das Stroma beherbergt in seinen Spältchen und Spalten, Maschen, Höhlen (den sog. Alveolen) das Karzinomparenchym. Meist sind es die Lymphspalten, Lymphräume und Lymphgefässe, in welchen die Krebszellen angetroffen werden;

jedoch gilt letzteres begreiflicherweise nur für diejenigen Teile eines Karzinoms, in welchem es sich um ein Vordringen der Krebszellen in präexistierendes Gewebe handelt. Wie aber schon mehrfach angedeutet, giebt es auch genug Karzinome, welche ausser einem Tiefenwachstum, welches in die präexistierenden Gewebe hinein erfolgt, auch noch ein exstruktives Oberflächenwachstum aufweisen. Auch diese exstruktiv wachsenden Partien, in welchen alles Stroma neugebildet ist, zeigen in ihrem Bau „alveoläre" Anordnung, indem auch hier ein maschiges Stroma mit in die Maschen eingelagerten Parenchymzellenhaufen erscheint. Jedoch sind in diesem Falle die Räume des Stroma nicht mehr als Lymphräume im engeren Sinne anzusprechen. Sie entwickeln sich auf Grund jener schon früher berührten Tendenz des Bindegewebes, epitheliale Formationen irgend welcher Art zu umschliessen. Das gilt also für alle Teile eines Karzinoms, in welchen das Stroma neu gebildet ist. Darauf aufmerksam zu machen ist nicht unwichtig. Während man nämlich in den Fällen, in welchen ein Karzinom in präexistierende Lymphräume vordringt, (zu Anfang wenigstens) noch an der Wand der betreffenden Räume das Endothel derselben wohlerhalten nachweisen kann, findet man begreiflicherweise innerhalb von neugebildeten Stromalagern an der Wand der sogenannten Alveolen meist kein Endothel vor. Und das ist oft zum Beweis dafür angeführt worden, dass das Endothel in der Bildung der Krebsnester mit verbraucht worden sei. Man sieht aber bei näherer Betrachtung, dass in dem einen Fall die Krebszellen in wirklichen präexistierenden Lymphräumen, im anderen Fall überhaupt nicht in echten Lymphräumen liegen, sondern in beliebigen, durch die Umwucherung der Epithelkörper seitens des Bindegewebes entstandenen Lücken des Stromas.

Über das besondere Verhalten der Endothelien der Lymphräume beim Wachstum der Karzinome ist Näheres im allgemeinen Teil zu finden. Hier sei nur angeführt, dass man die Endothelien karzinomerfüllter Lymphräume häufig wohl erhalten vorfindet; in vielen Fällen gehen sie allmählig infolge von Druckatrophie zu Grunde. Nicht selten aber kann man progressive Veränderungen an den Endothelien beobachten, die unter Mitosenbildung zu reichlicher Neubildung führen. Die gewucherten Endothelien können

desquamiren, aber auch sich in wesentlicher Weise an der Stromabildung beteiligen (s. oben). Andererseits kommt es vor, dass sich die Endothelien bei Krebsinvasion in kubische Zellreihen umwandeln, also epithelähnliche Metamorphosen eingehen. Niemals kommt aber eine „Umwandlung" der Endothelien in Krebszellen vor (Fig. 62, 64, 67, 72).

Das Eingelagertsein von verschieden gestalteten und alsbald noch näher zu beschreibenden Parenchymkörpern in die Lücken eines stützenden Stromas hat man den alveolären Bau des Krebses genannt. Dass dieser alveoläre Bau jedoch nichts für das Karzinom Eigenartiges ist, darauf wurde schon früher hingewiesen, als wir die Endotheliome und später die Alveolärsarkome betrachteten.

v. Rindfleisch sieht den Unterschied zwischen Alveolärsarkom und alveolärem Karzinom darin, dass bei ersterem kein wesentlicher Gegensatz zwischen Stroma und Eingelagertem, wie bei letzterem, vorhanden sei; die eingelagerte Masse gehe bei den Alveolärsarkomen aus demselben Bindegewebe hervor, welches andererseits das Stroma bilde, so dass der Prozess der eiterigen Schmelzung des Bindegewebes vergleichbar sei, bei welcher auch zellerfüllte Höhlen (Alveolen) im Bindegewebe entstünden; es sei also die Entstehung einer alveolären Struktur in Sarkomen etwas Sekundäres. Obwohl sich unsere Anschauungen inzwischen insofern geändert haben, als wir auch in den alveolären Sarkomen die eingelagerte Masse als das eigentliche Geschwulstparenchym strenger vom Stroma trennen und jedenfalls das erstere nicht durch eine direkte Metamorphose des letzteren hervorgehen lassen, so bleibt doch die Thatsache zu Recht bestehen, dass in den alveolären Karzinomen immer ein strengerer Gegensatz zwischen der epithelialen Einlagerung und dem bindegewebigen Stroma vorhanden ist, während in alveolären Sarkomen Parenchym und Stroma oft engere Verbindungen eingehen und das Parenchym selbst vielfach durch Bildung von Interzellularsubstanzen sich als Bindesubstanzabkömmling dokumentiert. Allerdings ist auch dieser Unterschied zwischen Karzinom und Alveolärsarkom nicht durchgreifend (s. früher).

Aber auch die Bezeichnung alveolär bedarf noch einer näheren Definition; man darf sich nämlich nicht vorstellen, dass die Alveolen des Stromas, in welche die Krebszellen zu liegen kommen, völlig in sich abgeschlossene Räume darstellten, oder dass nur Gruppen von Alveolen untereinander in Zusammenhang stünden und mit anderen Gruppen eine Kommunikation nicht bestehe; im Gegenteil ist für gewöhnlich anzunehmen, dass die Entwickelung eines Karzinoms durchaus in der Kontinuität erfolgt, so dass alle

Teile der Primärgeschwulst untereinander zusammenhängen und das in das Gewebe einwachsende Karzinom mit den viel verzweigten Wurzeln eines Baumes vergleichbar ist, wobei allerdings die einzelnen Verzweigungen wieder untereinander Verbindungen eingehen (Ribbert). Trifft man nun die Wurzeln vorwiegend quer, so sieht es im mikroskopischen Bild aus, als ob lauter rundliche, in sich abgeschlossene Räume (Alveolen) des Bindegewebes mit Krebsparenchym vollgepfropft wären. Die Kontinuität des Karzinomwachstums und die gegenseitige Kommunikation aller „Alveolen" wurde durch das Plattenmodellierverfahren (Born) zuerst von Hauser, später von Petersen einleuchtend dargestellt.

Dabei stellte sich heraus, dass es Karzinome giebt, die nur von einem einzigen Zentrum ausgehen, so dass sich schliesslich alle verzweigten Wurzeln in einem gemeinsamen Stamme finden, welcher der Ausgangsstelle des betr Karzinoms entspricht (sog. unizentrische Karzinome); dass aber zweitens auch eine multizentrische Form vorkommt, bei welcher das Karzinom von mehreren Stellen zugleich seinen Ausgang nimmt und die einzelnen Wurzelsysteme erst sekundär miteinander in Verbindung treten.

Was nun die ins Stroma eingelagerten Parenchymkörper anlangt, so soll zunächst von der Form und besonderen Ausbildung der einzelnen Parenchymzellen die Rede sein. Für die grossen Verschiedenheiten, die in dieser Beziehung zu konstatieren sind, sind zwei Momente vor allem massgebend: nämlich einmal der Grad der Unreife, welche das betreffende Karzinom aufweist (die Anaplasie der Geschwulst), also ein innerer Faktor, und zweitens die äusseren Verhältnisse, unter welchen das betreffende Karzinom zu wachsen gezwungen ist. Was den ersten Punkt anlangt, so kennen wir Krebsformen, welche in der Form der Parenchymzellen weitgehende Ähnlichkeit mit den Mutterzellen zeigen: so finden wir Karzinome mit Cylinderzellen von der Schleimhaut des Magendarmkanals, des Uterus; Karzinome, welche den Leberzellen ähnliche Parenchymzellen aufweisen, von der Leber; Karzinome mit kubischen Zellen von der Schilddrüse, den Nieren; Karzinome mit platten, verhornenden Zellen, welche Protoplasmafaserung, Stachelpanzer, Keratohyalinkörnung etc. aufweisen, von der Epidermis ausgehen. Sogar Karzinome mit Flimmerzellen kommen, wenn auch sehr selten, vor, wie den Verfasser das Studium einer hinter dem Magen gewachsenen eigenartigen Geschwulst

(Adenocarcinoma) lehrte. Die Ähnlichkeit in der Gestalt der Zellen kann sich auch auf die Funktion erstrecken, indem wir Parenchymzellen der Leberkrebse Galle, der Schilddrüsenkrebse Kolloid, der Magendarmkrebse Schleim produzieren sehen (siehe später). Diese Karzinome mit höher differenzierten Zellen sind auch in ihren Strukturen dem Muttergewebe in der Regel mehr weniger ähnlich: Krebse der Haut mit platten verhornenden Zellen bilden Epithelzapfen vom Bau der interpapillären Epitheleinsenkungen der Epidermis (Fig. 44), Krebse der Dickdarmschleimhaut mit cylindrischen Zellen weisen Drüsenschläuche auf, welche an die Lieberkühnschen Krypten erinnern (Becherzellen! — s. Fig. 43), Karzinome der Schilddrüse mit kubischen Zellen bilden Follikel u. s. w. Häufiger aber finden wir in den Karzinomen erhebliche Abweichungen in der Form der Krebszellen von den Mutterzellen: viele Karzinome reifen ihre Elemente nicht zu höheren Formen aus, sondern die Entwickelung bleibt auf einer niederen, indifferenten Stufe stehen. Dieses Stehenbleiben kann auf allen möglichen Stadien erfolgen; manche Karzinome verharren bezüglich der Zellform in der Phase fast völliger Indifferenz. Solche Karzinome mit niedriger Entwickelungsreife zeigen auch in ihren Strukturen nur geringe oder keinerlei Analogieen mit den Strukturen der Muttergewebe; die Form der Zellen derartiger Krebse ist, da ein innerer Trieb zu höherer Ausgestaltung nicht vorhanden ist, vollkommen äusseren Einflüssen unterworfen: die Zellelemente, welche in dichtester Zusammenpressung sich in komplizierten und oft sehr engen Räumen des Stromas vorschieben und dabei gegenseitig bedrängen, nehmen unter dem innerhalb der Zellaggregate herrschenden Druck die allerverschiedenste Gestalt an: längliche, keulenförmige, spindelige, geschwänzte Zellen, rundliche, ovale, eckige, vielkantige Zellen, welche obendrein in der Grösse noch dem grössten Wechsel unterworfen sind, kommen in buntestem Durcheinander vor. Daher war von jeher die Polymorphie der Zellen ein Hauptmerkmal für das vulgäre Karzinom.

Sind vorwiegend grosse Zellen vorhanden, so kann man von grosszelligen, ist das Gegenteil der Fall von kleinzelligen Karzinomen reden. Sind (in sehr unreifen Karzinomen der Brustdrüse, des Corpus uteri z. B.) die Zellen ganz indifferent, rundlich, so mag man die betr. Neubildung ein Rundzellenkarzinom (Thoma) nennen.

Das Protoplasma der Karzinomzellen ist in der Regel zart oder gröber granuliert; nach Lubarsch kann weitgehende Übereinstimmung in der Granulastruktur zwischen Krebszellen und Mutterzellen bestehen. Andererseits kommen auch vielfach Abweichungen in der Zellstruktur vor. Im Protoplasma der Karzinomzellen findet man die verschiedensten „Einschlüsse", über welche später eingehender berichtet werden soll. Hier sei nur erwähnt, dass ausser Produkten der Sekretion und der regressiven Metamorphose (s. d.) sich im Protoplasma der Karzinomzellen häufig zellige Elemente eingeschlossen finden, die dann nicht selten in besondere Vakuolen des Protoplasmas zu liegen kommen. Zum Teil sind das Leukocyten, die in (meistens absterbende oder abgestorbene) Parenchymzellen einwandern und dieselben zur Auflösung bringen; zum anderen Teil handelt es sich um kleinere Karzinomzellen, die in die grösseren Formen invaginiert sind, wobei oft eine mehrfache Invagination vorkommt. Es ist jedoch auch sehr wahrscheinlich, dass Leukocyten, junge Gewebszellen und Parenchymzellen durch echte Phagocytose (Ziegler, Stroebe) von lebensfähigen Karzinomzellen aufgenommen werden. Ob dabei eine Assimilation der aufgenommenen Zellen seitens der aufnehmenden statt hat, so dass die ersteren den lezteren förmlich als Ernährungsmaterial dienen (Klebs, Lubarsch u. A.), das sei dahingestellt; jedenfalls sieht man die Leukocyten einer allmähligen Auflösung entgegen gehen: ihr Protoplasma verschwindet, die Kerne zerfallen und verlieren ihre Färbbarkeit und als Reste findet man hie und da hyaline Klümpchen und kleine Chromatinkörperchen in Vakuolen des Protoplasmas vor (Fig. 29 u. 35).

Wie die Ausgestaltung des protoplasmatischen Zellkörpers, so ist auch die der Kerne in den einzelnen Karzinomformen sehr wechselnd; in höher entwickelten Karzinomen gleichen die Kerne morphologisch den Kernen der Mutterzellen, in niedrigen Krebsformen herrscht auch in dieser Beziehung weitgehende Atypie. Meist haben die Karzinomzellen rundliche oder ovale, bläschenförmige, chromatinreiche, mit einem oder mehreren Kernkörperchen versehene Kerne; bei stärkerer Wachstumsdegeneration finden sich unregelmässig gestaltete, lappige, in Abschnürung begriffene Kerne. (Fig. 21). Durch Abschnürung und Trennung der Teilstücke entstehen

mehrkernige Zellen, hie und da auch förmliche Riesenzellen, deren Kerne unregelmässig verteilt, oft auch noch durch chromatische Fäden verbunden sind (Parenchymriesenzellen); solche Riesenzellen sind in Drüsenkrebsen häufiger als in Deckenepithelkarzinomen. Die Grösse der Kerne der Karzinomzellen ist sehr verschieden; höhere Karzinomformen zeigen eine gewisse Gleichheit in der Kerngrösse, niedere die denkbar grösste Mannigfaltigkeit innerhalb einer und derselben Geschwulst (Fig. 21). Manchmal haben die Zellen riesig grosse, hypertrophische, übermässig chromatinreiche Kerne (Klebs, Arnold, Hansemann, Galeotti), ja einzelne Karzinome können vorwiegend aus solchen grossen, mit riesenhaften Kernen versehenen Zellen bestehen (Riesenkernkarzinom). In den grossen Kernen ist gewöhnlich auch das Kernkörperchen kolossal gross, so dass man gelegentlich auch von Riesenkernkörperchen sprechen kann (Fig. 24). In einem Falle von Bohe (Verfasser) waren die Kerne so gross wie Froschblutkörperchen, die Kernkörperchen teilweise so gross wie Leukocyten; ein Kern hatte drei Riesenkernkörperchen, die sich gegenseitig platt drückten. Diese hyperchromatischen Kerne werden von einigen Autoren im Sinne eines überreichlichen Ernährungszustandes der betreffenden Zellen aufgefasst (Schottländer), wobei Klebs an eine Überernährung durch aufgenommene und assimilierte Leukocyten dachte; jedoch kommt Hyperchromatose ganz unabhängig von Leukocytenaufnahme vor (Claessen, Stroebe). Andererseits liess man die hyperchromatischen Zellen aus assymmetrischen Teilungen hervorgehen (Galeotti), durch welche einerseits Kerne mit abnorm viel, andererseits solche mit abnorm wenig Chromosomen (hypochromatische) entstehen sollten (siehe später). Das Verhältnis zwischen Protoplasma und Kern ist bei den Karzinomzellen zumeist derart, wie wir es von Epithelzellen gewohnt sind, d. h. der Kern ist von einer relativ reichlichen protoplasmatischen Schicht umgeben. Selten findet man kleinzellige Karzinome mit indifferenten Zellen, in welchen das Protoplasma um die kleinen runden Kerne ganz spärlich ist; ich habe solche weiche, sehr bösartige Karzinome der Brustdrüse gesehen, in welchen die kleinen Zellenformen denen eines gewöhnlichen kleinzelligen Rundzellensarkoms sehr nahe kamen. Andererseits kommen auch Karzinome mit ganz abnorm grossleibigen Zellen vor (Carcinoma gigantocellulare).

Die Teilung und Vermehrung der Karzinomzellen erfolgt gewöhnlich auf dem Weg der Mitose der Kerne.

Die Teilung der Kerne in Krebszellen beginnt nach Galeotti mit der Teilung des Centrosoms; es folgt die Spirem(Knäuel)bildung, die Bildung der Pole, der achromatischen Spindeln. Die Bildung der Äquatorialplatte, des Monasters, die Verteilung der Schleifen auf die Pole, die Bildung der Diaster, Dispireme, der Ablauf der Anaphase — alles erfolgt in der für die indirekte Teilung charakteristischen Reihenfolge und zwar sowohl bei normalen, als hyper- und hypochromatischen Zellen in gleicher Weise. Dabei können die Vorgänge bis in die feinsten Details völlig typisch verlaufen.

Hansemann, Hauser, Arnold, Vit. Müller, Klebs, Stroebe, Beneke, Schütz, Cornil, Galeotti u. A. haben auf die in Karzinomen häufigen pathologischen Kernteilungsfiguren (Fig. 1—20) aufmerksam gemacht: es kommen abnorm grosse Mitosen, Mitosen mit hypertrophischen und vermehrten Schleifen (hyperchromatische Figuren), andererseits hypochromatische, d. h. chromatinarme Kernteilungen, mit atrophischen, an Zahl verminderten Schleifen vor. Weiters wurden tripolare, pluripolare Mitosen vielfach beobachtet.

Galeotti beobachtete bei der Verteilung der Schleifen verschiedene Gestalt und ungleiche Grösse der Schleifen: hypochromatische Zellen hatten immer kleine Schleifen, hyperchromatische konnten kleine und grosse Schleifen zeigen. Ferner sah er, ähnlich wie Vit. Müller, verlangsamten und verspäteten Uebertritt der Schleifen zu den Polen.

Durch pluripolare Mitosen entstehen Riesenzellen. Galeotti beobachtete, ähnlich wie Stroebe, in solchen Riesenzellen wieder mitotische Teilung; er sah aber dabei meist nicht alle Kerne gleichzeitig in Teilung, sondern einen Teil der Kerne in Ruhe, einen anderen Teil in Mitose. Ferner fand Galeotti die multipolare Teilung nur bei hyperchromatischen Kernen; sie kann dadurch entstehen, dass sich das Centrosom gleichzeitig in 3, 4 und mehr Teile teilt; erfolgt dann eine gleiche Verteilung der Chromosomen, dann können aus hyperchromatischen Kernen wieder normal chromatische werden. Ferner können sich die Centralkörperchen während irgend einer Teilungsphase sekundär teilen, z. B. ein Polkörperchen teilt sich sekundär in 2, das andere bleibt normal: es entsteht ein grosser und 2 kleine Kerne; oder beide Polkörperchen teilen sich während der Prophase wieder in 2 — es entstehen 4 Kerne (Galeotti).

Am meisten hat die asymmetrische Kernteilung Interesse erregt, besonders da sie Hansemann als für die Karzinome besonders wichtig hinzustellen versucht hat; durch ungleiche Teilung sollten Produkte von ungleicher idioplastischer Qualität (Änderungen des Idioplasmas, meist im Sinne einer Rückbildung, Entdifferenzierung, Anaplasie der Zellen) und damit sozusagen „neue Zellrassen“ zu stande

kommen (s. allg. Teil). Galeotti sah bei asymmetrischer Mitose stets eine ungleiche Teilung der Centrosomen vorausgehen. Endlich sind abortive, nicht zu Ende geführte Kernteilungen mit partieller oder völliger Verklumpung, ferner mit Versprengung der Chromosomen, Zerfall der Chromosomen in Körnchen, Verklumpung der Körnchen und völlige Auflösung (Chromatolysis) etc. beschrieben worden. Nach Galeotti geht in solchen Fällen eine Degeneration des Cytoplasmas (hyaline Entartung, Vakuolenbildung) der Degeneration der Mitosen voraus, was man jedoch nicht als allgemeine Regel anerkennen kann. Die Verklumpung der Chronosomen deutet Hansemann übrigens als Leichenerscheinung.

Alle diese abnormen Vorgänge im Mitosenablauf sind einerseits aus dem krankhaften nutritiven und formativen Reizzustand erklärlich, in welchem sich die Epithelzellen bei der karzinomatösen Wachstumsdegeneration befinden, andererseits sind sie durch äussere Einflüsse bedingt (abnorme Ernährungsverhältnisse, physikalische, chemische Schädigungen etc.), welche den Verlauf der Mitose ändern oder in die Phasen der Mitose hemmend oder direkt zerstörend eingreifen (Abortivformen). Es kommt also den pathologischen Mitosen aller Wahrscheinlichkeit nach nicht die Bedeutung zu, welche ihnen vielfach zugeschrieben wurde. Wohl kann auf einen grösseren oder geringeren Verwilderungszustand der Zellen aus dem reichlichen oder spärlichen Vorhandensein von krankhaften Mitosen geschlossen werden, aber es sind die pathologischen Mitosen nicht die Grundlage der für den Krebs charakteristischen Änderung des biologischen Charakters der Zellen, sie sind nicht das primäre, die Wachstumsdegeneration einleitende Moment, sondern nur der Ausdruck einer bereits in voller Blüte stehenden Degeneration. Dass die pathologischen Mitosen nicht charakteristisch für das Karzinom (oder die bösartigen Geschwülste überhaupt) sind, das zeigt auch die Thatsache, dass in den Karzinomen sehr viele durchaus typische Mitosen (neben pathologischen) vorkommen und dann, dass ähnliche Abweichungen vom Typus der Mitose, wie man sie in Karzinomen fand (sogar asymmetrische Teilungen), auch bei sehr stürmisch verlaufenden entzündlichen und regenerativen Neubildungen (Podwyssozki, Stroebe, Karg, Galeotti) beobachtet wurden, ebenso wie in anderen, nicht karzinomatösen, gutartigen und malignen

Geschwülsten (Stroebe, Lubarsch). Allerdings darf man Hauser beistimmen, dass bei entzündlichen Neubildungen kaum jemals so viel pathologische Mitosen vorkommen, als dies in einigen Krebsformen der Fall ist. Auch auf experimentellem Wege hat man die verschiedenartigsten Störungen im Ablauf der Mitose erzeugen können (Hertwig, Schottländer), freilich ohne jemals dadurch auch eine krebsige Wachstumsentartung hervorzurufen.

Ausser der mitotischen Teilung (indirekten Segmentierung) wurde in Karzinomen auch die direkte Segmentierung, sowie direkte und indirekte Fragmentierung (Arnold, Galeotti, Stroebe, Vit. Müller) beobachtet. Bei Degeneration der Kerne und Auflösung derselben (Karyorrhexis und Karyolyse) können Bilder entstehen, die mit der direkten Kernteilung verwechselt worden sind.

Um die Änderungen im Mitosencharakter mit Erfolg zu studieren, muss man, wie Hansemann hervorhebt, erst den für das betreffende Muttergewebe giltigen Mitosentypus feststellen und damit dann die Mitosen der Karzinomzellen vergleichen. Hansemann ist der Meinung, dass man auf diese Weise stets Abweichungen im Krebs finde, und dass mit dem Grad der Abweichung im Mitosencharakter die übrigen morphologischen Abweichungen der Zellen parallel gingen.

Die Verbände der Krebszellen, die Parenchymkörper („Krebskörper", „Krebszapfen") sind entsprechend dem Wechsel in der formalen Ausgestaltung der Parenchymzellen in den einzelnen Karzinomformen von ganz verschiedener Beschaffenheit. Nehmen wir den einfachsten Karzinomtypus (das Carcinoma simplex — Fig. 161) zur Betrachtung, so treffen wir als Krebsparenchym ungeordnete, solide Haufen von Epithelzellen (Carcinoma solidum), die entsprechend den Räumen des Stromas, in welchen sie liegen, von höchst verschiedener Gestaltung sind; dazu kommt noch, dass wir diese Körper in unseren Präparaten auf den verschiedensten Durchschnitten, Quer-, Schräg-, Längsschnitten antreffen. Liegen die Krebszellen in lymphatischen Spalten, so bilden sie mehr oder weniger schmale, oft zugespitzte Reihen, die (häufig parallel gerichtet) zwischen Bindegewebsfaserzügen gelegen sind; oft haben in den schmalen Spalten nur einzellige Reihen Platz (Fig. 164). Liegen die Krebszellen in Lymphräumen, so finden

sich breitere Zellzüge, die oft netzförmig miteinander verbunden erscheinen; auch die für die Lymphräume charakteristischen eingeschweiften Konturen und spitz ausgezogenen Ecken kennzeichnen sich an der Form der Krebskörper (Fig. 161), wenn man auch berücksichtigen muss, dass die einspringenden Bogenlinien bei fortgesetzter Erfüllung der Lymphräume mit Krebsmassen allmählig nivelliert werden können. Sind grössere Lymphgefässe durch Krebsmasse erfüllt, dann findet man Zellcylinder von oft beträchtlichem Umfang, die auf Querschnitten grosse rundliche, abgeschlossene Alveolen vortäuschen und auf Längsschnitten ampullenartige Erweiterungen, variköse Auftreibungen zeigen.

In höher ausgebildeten Karzinomformen tritt innerhalb der Parenchymkörper eine Anordnung der Epithelzellen hervor, welche an die regulären Epithelverbände des Mutterbodens erinnert; in solchen Karzinomen treten z. B. die Karzinomzellen zu geordneten epithelialen Reihen zusammen und vereinigen sich zur Umschliessung von Luminibus, so dass drüsige Formationen entstehen (Carcinoma adenomatosum — Fig. 168—172). Die drüsenartigen Parenchymkörper können dabei bald mehr den Typus von sich verzweigenden Schläuchen haben (tubulöse Karzinome), bald mehr den acinösen Drüsentypus imitieren (acinöse Karzinome), oder sie zeigen häufig beide Formen gemischt. Auch der follikuläre Typus wird hie und da beobachtet (Schilddrüse, Ovarium). Durch Ektasie und Konfluenz benachbarter drüsiger Parenchymkörper und nach Schwund der trennenden Stromabrücken entstehen komplizierte, kleincystische Formen im Parenchym solcher Krebse (Carcinoma mikrocysticum), welche durch eigenartige sekundäre Veränderungen (epitheliale Überbrückungen der Lumina, Epithelpapillen und echte fibroepitheliale Einwüchse), von denen später ausführlich die Rede sein soll, noch komplizierter gestaltet werden können. Aber die Parenchymkörper auch dieser höher entwickelten Karzinome sind jenen Umformungen unterworfen, welche durch die Widerstände, die sie bei ihrem Wachstum im Stroma finden, bedingt sind, sowie durch die abnormen Druckverhältnisse hervorgerufen werden, die bei der fortgesetzten Vergrösserung der Parenchymkörper innerhalb der letzteren sich ausbilden müssen. Daher sehen wir sehr oft, wie ein höher diffe-

renziertes Karzinom, welches Zellen von einer bestimmten, charakteristischen Form und annähernd typische Parenchymstrukturen hervorbringt, an einzelnen Stellen seiner Ausbreitung weitgehende Atypie der Parenchymkörper zeigt.

Ein gutes Beispiel hierfür ist das Magenkarzinom; die Karzinome dieses Organes gehen fast alle von der Struktur des Carcinoma adenomatosum aus; in ihrem weiteren Wachstum wird von dieser Struktur vielfach abgewichen. Der Widerstand, welchen die in die Magenwand eindringenden Krebszellen von seiten dieser Gewebe zu überwinden haben, die je nach der Lokalität wechselnden Ernährungsverhältnisse, die in den einzelnen Schichten der Magenwand verschiedenen reaktiven Äusserungen der durchwachsenen Gewebe und Anderes mehr, wirken sehr bestimmend sowohl auf die Form der Krebszellen als auf die ganze Struktur des Krebsgewebes ein. So kann ein und dasselbe Karzinom im Bereich der Submukosa den Charakter des Carcinoma adenomatosum zeigen, im Bereich der Muskularis sich wie ein Scirrhus ausnehmen und, im retroserösen Bindefettgewebe angekommen, in die Form des Carcinoma solidum medullare übergehen.

Das quantitative Verhältnis zwischen Stroma und Parenchymkörpern gestaltet sich in den einzelnen Karzinomen, oft an verschiedenen Stellen einer und derselben Geschwulst, höchst wechselnd. v. Rindfleisch spricht in dieser Hinsicht von dem proportionalen Verhältnis zwischen Balkenbreite und Maschenweite, ein Verhältnis, das für die Form des Karzinoms nicht unwichtig ist. Ein Karzinom, dessen Stroma Maschen für das Parenchym bildet, die im Durchmesser die Breite der Stromabalken übertreffen, wird, je mehr sich das Verhältnis zu Ungunsten der Stromabalken verschiebt, um so mehr dem Typus einer parenchymreichen und stromaarmen, weichen, sogenannten medullaren Geschwulst (Fig. 162) entsprechen. Umgekehrt entspricht ein Karzinom mit breiten Balken und engen Maschen einer an Parenchym armen, bindegewebsreichen, daher harten und derben Neubildung von der Beschaffenheit eines sogenannten Scirrhus (Fig. 163, 164, s. später). Scirrhus und Medullarkrebs sind nur morphologisch, nicht dem Wesen nach verschieden und es kann daher der eine in den anderen übergehen, z. B. ein Scirrhus nach Aufbruch an die Oberfläche medullär werden (v. Rindfleisch), oder ein Medullarkrebs stellenweise zerfallen und in Scirrhus verwandelt werden.

Wie sehr die Strukturen eines Krebses von lokalen Verhältnissen in dem vorhin angegebenen Sinne abhängig sind, das hat uns eine systematische Untersuchung der Krebse des Rektums gezeigt: im Bereiche der Flexura sigmoidea

(also da, wo der Mastdarm bis auf die schmale Ansatzstelle des Mesenteriums allseitig frei ist), fand ich vorwiegend harte Karzinome (Scirrhen); in dem Abschnitte, wo der Mastdarm rings von dem lockeren, periproktalen Bindefettgewebe umgeben ist, traten fast nur weiche (medulläre) Formen auf; überall fanden sich Übergänge vom Carcinoma adenomatosum zum Carcinoma solidum (Diss. Gickler).

Schliesslich sei angeführt, dass man innerhalb der Parenchymkörper auch Überreste der vom Krebs durchwachsenen Gewebe eingeschlossen vorfindet: Bindegewebsfasern, elastische Fasern, Muskelzellen, Nervenstückchen, Drüsenfragmente. Das beweist, dass beim infiltrativen Karzinomwachstum die normalen Gewebsbestandteile von einzelnen Krebszellen umwachsen und so allmählig dem Karzinomzapfen einverleibt werden, in welchem sie dann nach und nach zu grunde gehen (Zieler—Orth).

c) Grobanatomisches Verhalten.

Das grobanatomische Verhalten der Karzinome ist so wechselnd, dass sich schwer eine ganz allgemeine Darstellung geben lässt und wir Weiteres der speziellen Beschreibung der einzelnen Hauptformen der Karzinome überlassen müssen. Wir finden unter den Karzinomen bei Entstehung an der Oberfläche polypöse, breitbasig aufsitzende, fungöse, nicht selten papillär, zottig gebaute (Zottenkrebse) Geschwülste, die sich von gewöhnlichen Polypen oder Papillomen vor allem durch das Eindringen der Neubildung in die Tiefe des Bodens, auf dem sie wuchern, auszeichnen. Solche Krebse sind in Schleimhäuten (Magendarmkanal, Urogenitalsystem) häufig; fungöse und papilläre Karzinome kommen jedoch (seltener) auch an der äusseren Haut vor. Andererseits bilden die Karzinome in häutigen Organen diffus in die Fläche verbreitete, undeutlich begrenzte Infiltrate; sind letztere etwas schärfer gegen die Umgebung abgesetzt, dann entstehen flache Anschwellungen der betreffenden Teile, plattige Verdickungen und konfluierende Tuberositäten. Karzinome der äusseren und inneren Körperoberflächen sind meist in charakteristischer Weise ulzeriert (s. später). Wächst der Krebs im Innern von Organen, so tritt er häufig in Form solitärer und multipler, kugeliger Knoten auf, oder es entstehen auch hier diffuse Infiltrationen und damit

gleichmässige Anschwellungen der betreffenden Organe in allen Teilen. Beides wird in den grossen drüsigen Organen (Ovarium, Hoden, Mamma, Nieren, Leber etc.) beobachtet.

Das karzinomatöse Parenchym stellt makroskopisch gewöhnlich eine grauweissliche oder rötlichgraue, nicht selten leicht transparente Masse dar. Verfettungen bedingen gelbliche Färbungen der Krebsmasse; gefässreiche Karzinome zeigen ein schwach rötliches bis dunkelrotes, oft auch hämorrhagisches Parenchym; in verschleimenden Krebsen nimmt das Parenchym eine glasige, durchscheinende, geleeartige Beschaffenheit an. Nicht selten kann man schon mit blosem Auge die Zusammensetzung des krebsigen Gewebes aus den zwei Hauptingredienzien, Stroma und Parenchym, erkennen. Die Konsistenz des karzinomatösen Gewebes ist verschieden: ist in den krebsigen Infiltraten und Knoten das Bindegewebe stark gewuchert, dann findet man feste, oft ausserordentlich harte, weissglänzende, fibromartige Massen, die nicht selten an entzündliche Schwielen erinnern (Scirrhus, Faserkrebs). Ist wenig Bindegewebe vorhanden und das Krebsparenchym überwiegend entwickelt, dann hat die karzinomatöse Masse weiche, hirnmarkartige oder schwammigporöse, brüchige, fast zerfliessende Konsistenz (Encephaloid, Markschwamm der älteren Autoren); von der Schnittfläche kann man dann reichliche, dicke, milchige Flüssigkeit abstreifen (sog. Krebsmilch). Zwischen diesen beiden Extremen giebt es alle Übergänge; das Mittelding zwischen Scirrhus und Markschwamm nennt man Carcinoma simplex. Gerade bei den letzteren und den nicht allzu derben Scirrhen kann man durch Druck auf die Geschwulst gelbweisse, komedonenartige Körper (verfettete Krebsmassen) aus den Poren der Neubildung auspressen.

Damit komme ich auf die regressiven Metamorphosen zu sprechen, aus deren Beschreibung eine Reihe weiterer besonderer Eigentümlichkeiten der Karzinome hervorgehen wird. In hohem Grade neigen die Karzinome zu regressiven Metamorphosen: Das ist zunächst aus dem Wesen der Karzinombildung heraus verständlich. Da das Epithel bei der krebsigen Entartung die normalen Beziehungen zum Blutgefässbindegewebsapparat aufgiebt, schafft es sich meist von vorneherein ungünstigere Bedingungen für seine Ernährung. Diese letztere wird aber unter den veränderten Be-

dingungen sehr verschieden ausfallen: in dieser Beziehung wird wichtig sein, ob für die wachsenden Krebsepithelien genügend Platz für ihre weitere Ausbreitung vorhanden ist, oder ob sich dem Wachstum erhebliche Hindernisse entgegenstellen; ferner ob das Gewebe, in welches die Karzinomepithelien einwuchern, schon normalerweise eine reichliche Blutgefässeinrichtung besitzt oder nicht; ferner ob das vom Karzinom besetzte Gebiet mit einer reichlichen Neubildung von Gefässen auf die Krebsinvasion zu antworten im stande ist, oder sich relativ passiv dem einwachsenden Epithel gegenüber verhält. Die in Rede stehende Reaktion des Blutgefässbindegewebsapparates ist aber, wie schon besprochen, von verschiedenen Faktoren abhängig: vor allem wird die Wachstumsschnelligkeit der Geschwulst in Betracht zu ziehen sein; denn oft vermag eine etwa vorhandene reaktive Proliferation des Blutgefässbindegewebsapparates dem überstürzten Epithelwachstum nicht im mindesten gleichen Schritt zu halten; dass sich dann Störungen der Ernährung geltend machen müssen, liegt auf der Hand. Ferner kommt es bei raschem Wachstum des Epithels und dichter krebsiger Infiltration der betreffenden Gewebe nicht nur zu verderblichen Drucksteigerungen innerhalb der Krebskörper selbst, sondern auch zur Kompression und Obliteration primär vorhandener oder neugebildeter Gefässe, zu einfachen oder (bei Einbruch des Karzinoms in die Blutgefässe) zu krebsigen Thrombosen, so dass auch hieraus schwere Ernährungsstörungen resultieren. Andererseits können entzündliche, zur Narbenbildung führende Vorgänge im Stützgerüst Kompression der Krebskörper, Verödung von Gefässen und damit lokale Ernährungsstörungen im Krebsparenchym nach sich ziehen. Hansemann macht weiter darauf aufmerksam, dass das Ernährungsmaterial in den verschiedenen Geweben und Organen von verschiedener Zusammensetzung ist und den verpflanzten Epithelzellen bald zusagt, bald nicht. Das gilt vor allem für die regressiven Prozesse in metastatischen Krebsen. Ferner wirken auf die Parenchymzellen und das Stroma der Karzinome vielfach äussere Schädlichkeiten ein, welche zu regressiven Metamorphosen führen: so z. B. sind Karzinome der äusseren Haut mechanischen, thermischen, bakteriellen Einflüssen ausgesetzt, denen die normale Epidermis bis zu einem gewissen Grade begegnen kann; Karzinome des Magens

vermögen nicht, wie die normale Magenschleimhaut, dem Labsaft und der Salzsäure zu widerstehen und verfallen einer teilweisen Verdauung (Hansemann).

Endlich kommt für die Beurteilung der regressiven Metamorphosen noch ein besonders wichtiges Moment hinzu: Da sich die Krebse aus Epithelien entwickeln, und da diese Zellen normalerweise mit spezifischen, sekretorischen Funktionen betraut bezw. eigenartigen Rückbildungsvorgängen unterworfen sind, treten häufig rückläufige Veränderungen im Krebsparenchym ein, welche in ihrer eigentlichen Bedeutung erst durch einen Vergleich mit den angedeuteten physiologischen Vorkommnissen zu erfassen sind. So treten in Brustdrüsenkarzinomen häufig ausgedehnte fettige Degenerationen der Geschwulstzellen auf, welche an den physiologischen fettigen Zerfall des Mammaepithels bei der Bildung der Milch erinnern (Waldeyer). In Hautkarzinomen neigen die Parenchymzellen zu jener Rückbildung der normalen Epidermiszellen, welche wir als Verhornung bezeichnen (sog. Hornkrebse). In Karzinomen der Schleimhäute (Magen, Darm, Bronchen, Nase) tritt nicht selten eine ausgiebige schleimige Metamorphose hervor, welcher die physiologische Schleimbildung der betreffenden Mutterzellen zu grunde liegt (sogenannte Gallertkrebse). Ähnlich verhält es sich mit der kolloiden Metamorphose in Schilddrüsenkrebsen.

Jedoch kann fettige, kolloide, schleimige Metamorphose auch an Parenchymzellen der Karzinome hervortreten, ohne dass die Mutterzellen schon normalerweise derartige Metamorphosen aufwiesen: einmal kann sich das so verhalten, dass die Mutterzellen nur unter gewissen pathologischen Zuständen Metamorphosen zeigen, die dann in den Karzinomen wieder sich geltend machen — hierher gehören die metaplastischen Vorgänge, welche bei chronischen Entzündungen auftreten, wobei sich z. B. Cylinderepithelien in verhornende Pflasterzellen umwandeln können (Gallenblase, Uterus, Bronchen etc.); Karzinome der genannten Organe können also gelegentlich Verhornung zeigen (s. später). Andererseits treten manchmal Metamorphosen in Karzinomen auf, die dem Muttergewebe sonst unter keinen Umständen zukommen; es können z. B. in Brustdrüsenkrebsen die Zellen kolloide Metamorphosen zeigen. Hansemann, der auf diese Verhältnisse besonders hingewiesen hat, fasst das als Beweis für eine hochgradige Anaplasie der Karzinomzellen auf, indem die Zellen Fähigkeiten erhalten, die normalerweise den Mutterzellen nicht zukommen.

Durch die Beobachtung, dass die regressiven Metamorphosen in Krebszellen vielfach an die physiologischen Metamorphosen der Mutterzellen erinnern und häufig nur als eine excessive Steigerung

der letzteren mit allmähligem Untergang der Zellen erscheinen, hat die Frage nach dem Erhaltenbleiben der Sekretion in Krebsen grosse Bedeutung erlangt. Die frühere Vorstellung, dass in den Karzinomen das wuchernde Epithel keinerlei spezifische Funktion mehr auszuüben im stande sei, hat sich in dieser strikten Fassung nicht aufrecht erhalten lassen. Wir wissen jetzt, dass auch die Krebszellen hie und da sezernieren und dabei ein Produkt liefern, welches (wenigstens in seinen äusseren Eigentümlichkeiten) nicht nachweisbar von den normalen Sekreten verschieden ist. In Magen-Darm-Karzinomen kann man Cylinderzellenschläuche mit wohlausgebildeten schleimbereitenden Becherzellen vorfinden, in Krebsen der Schilddrüse und ihren Metastasen sieht man in den neugebildeten Follikeln in typischer Weise kolloide Massen ausgeschieden, so dass Bilder entstehen, welche an die einfache Struma colloides erinnern (M. B. Schmidt, Eiselsberg, Cramer, Wölffler, Feurer, Middeldorpf, Cohnheim, Kaufmann, Hinterstoisser, Neumann — nach M. B. Schmidt). In Karzinomen der Leber und deren Metastasen wurde sowohl in interzellulären Kanälchen als intrazellulär Galle (in Form von Pigmentkörnchen, gelbgrünlichen Schleimmassen, amorph) vorgefunden (M. B. Schmidt, Naunyn, Hansemann, Perls, Bock, Heller (in Lungenmetastasen), Schmorl (in Lymphdrüsenmetastasen) — nach M. B. Schmidt). Interessant ist, dass sich derartige Sekretionsvorgänge nur in den, in ihren Strukturen höher entwickelten, also gereifteren Krebsformen (sog. Adenokarzinomen) vorfinden. Hansemann deutet das Erhaltensein der Funktion als geringsten Grad der Anaplasie der Parenchymzellen.

Für die Fortdauer einer der physiologischen annnähernd gleichwertigen Sekretion in Krebsen wurde auch angeführt, dass bei krebsiger Erkrankung der Nebennieren kein Morbus Addissonii, bei Karzinom des Pankreas kein Diabetes, bei Krebs einer Niere keine vikariierende Hypertrophie der anderen Niere eintrete, auch wenn das betreffende Organ ganz und gar von der Neubildung zu Grunde gerichtet erscheint (Hansemann). Da es sich in diesen Fällen um die sogenannte „innere Sekretion" handelt, indem nach neueren Anschauungen die genannten Organe Stoffe liefern, welche, in die Säftemasse aufgenommen, entweder an sich

für den Stoffhaushalt unentbehrlich sind, oder andere schädliche Substanzen chemisch umwandeln, auflösen oder zerstören, stehen wir hier vor der Möglichkeit, dass von krebsig entarteten Parenchymzellen wirklich ein Produkt geliefert wird, welches den physiologischen Sekreten nicht nur in seiner Zusammensetzung nahe kommt, sondern auch derart im Stoffhaushalt verwendet wird, dass es dem Gesamtorganismus zum Vorteil gereichen kann. Dies scheint der Meinung jener Autoren zu widersprechen, die gerade darin eine wesentliche Eigenschaft des Geschwulstgewebes erkennen wollen, dass dies keine dem Wohl des Gesamtorganismus dienende Funktion auszuüben im stande sei. Wenn nun an der Thatsache, dass Krebszellen nicht selten sekretorische Produkte liefern, unter allen Umständen festgehalten werden muss, so fragt es sich doch noch, ob diese Sekrete den physiologischen nur einigermassen gleichwertig sind. Bei einem Teil der sezernierenden Karzinome fehlen zunächst die besonderen Einrichtungen (Ausführungsgänge), welche das gelieferte Sekret an die richtige Stelle bringen könnten. Infolge des Mangels solcher Einrichtungen zur Abfuhr der gelieferten Sekrete kommen dann Ansammlungen der Sekrete zu stande; diese bleiben teils innerhalb der karzinomatösen Parenchymmasse liegen, teils werden sie in das umgebende Bindegewebe infiltriert; dadurch entstehen wiederum sehr eigenartige Veränderungen rückläufiger Art am Parenchym und Stroma dieser Karzinome. Bei der anderen Gruppe aber, bei welcher es sich um sog. innere Sekretion handelt, ist ein Übertritt der gelieferten Sekrete in die Blut- oder Lymphgefässe ohne besondere Schwierigkeit auszudenken. Jedoch ist gerade für diese Karzinome das Beweismaterial für eine vorhandene, der physiologischen gleichwertige innere Sekretion noch zu mangelhaft, als dass ein abschliessendes Urteil möglich wäre.

M. B. Schmidt wies darauf hin, dass der Befund von Pankreas- und Nebennierenerkrankungen bei Diabetes bezw. bei Morbus Addissonii durchaus nicht konstant sei. Er und Andere fanden bei Diabetes das Pankreas häufig normal, andererseits bei schwerer Erkrankung des Pankreas keinen Diabetes (Dickhoff, Körte); ferner trat bei schwerer Zerstörung der Nebennieren durch metastatischen Krebs (Virchow), durch Sarkom (Erni), durch Tuberkulose (M. B. Schmidt, Verfasser), also durch die verschiedenartigsten Prozesse, kein Addisson auf; ferner ist es auch durchaus am Platze, wenn M. B. Schmidt bemerkt, dass man bei der Häufigkeit versprengter Nebennieren (s. d.) an eine

vikariierende Funktion solcher aberrierter, häufig zu übersehender Keime denken muss. Bezüglich der vikariierenden Hypertrophie der Nieren meint M. B. Schmidt, dass einmal die innere Sekretion der Nieren überhaupt noch fraglich sei, und dass andererseits häufig Zerstörungen einer Niere durch alle möglichen Prozesse vorkommen, ohne dass man immer eine kompensatorische Hypertrophie der anderen bemerke, was zweifellos richtig ist. Was die Kolloidbildung in Schilddrüsenkrebsen anlangt, so liegen hier allerdings Beobachtungen vor, die zeigen, dass die innere Sekretion in diesen Geschwülsten gelegentlich auch dem Organismus zu Gute kommen kann. Man beobachtete nämlich nach totaler Schilddrüsenexstirpation, dass die danach aufgetretene Cachexia strumipriva unter der Entwickelung einer kolloidbildenden Knochenmetastase wieder zurückging, jedoch aufs neue ausbrach, als auch dieser metastatische Knoten entfernt wurde; allerdings konnten auch später entstandene kolloidbildende Knoten die Kachexie nicht mehr aufhalten (Eiselsberg).

Es sollen nun die Hauptformen der regressiven Metamorphose noch einer näheren Besprechung unterzogen werden.

Einfache Atrophie der Krebszellen und ihrer Kerne kommt als Ausdruck mangelhafter Ernährung vielfach vor. Besonders deutlich kann man den Vorgang in derben scirrhösen Krebsen und überhaupt überall da beobachten, wo unter massiger Bindegewebsentwickelung und Schrumpfung, nebst Obliteration der Gefässe, einzelne Partieen der Geschwulst veröden. Im Narbengewebe, welches nach Exstirpation von Karzinom sich ausbildet (Fig. 94), findet man gelegentlich zurückgebliebene atrophierende Krebsnester vor. Die Atrophie ist oft mit Karyorrhexis und Chromatolyse verbunden.

Häufig erfolgt an den atrophischen, abgestorbenen Krebszellen eine Imprägnation mit Kalksalzen. Diese Verkalkung des Karzinomparenchyms kann man ebenfalls wieder in Krebsnarben und verödeten Teilen gewisser Karzinome nachweisen; auch in langsam wachsenden Hautkrebsen (Ulcus rodens — Fig. 182) habe ich nicht selten Atrophie und Verkalkung gesehen (von Noorden, Denecke). Verhornte Massen, noch mehr aber hyalin entartete Zellen disponieren ganz besonders zur Verkalkung.

Nicht selten erfolgt die Verkalkung an konzentrisch geschichteten Zellaggregaten; dann erinnern die Kalkkörper an die früher bei den Endotheliomen eingehender beschriebenen Psammomkörner (Carcinoma psammosum, Psammokarzinom). Derartige Psammokarzinome wird man besser, als es bisher geschehen ist, von endothelialen Neubildungen unterscheiden müssen, in welch

letzteren bekanntermassen Zellschichtungen mit nachfolgender Verkalkung häufig sind (s. u. Psammom).

Psammokarzinome sind vielfach für das Ovarium beschrieben worden; Neugebauer veröffentlichte einen seltenen Fall von der Brustdrüse (mit Achseldrüsenmetastasen); es war ein Adenokarzinom mit cylindrischen Zellen; einen analogen Fall habe ich selbst beobachtet. Savor sah einen Polypen der Muttermundslippe, der krebsig war und viele Kalkkörperchen enthielt. Schmit sah ein papillöses Karzinom mit psammösen Kalkkonkrementen vom Corpus uteri ausgehen. Kischensky fand in einem Plattenepithelkrebs des Nierenbeckens Psammomkörner. Verfasser sah ein Psammokarzinom der Lunge (Adenocarcinoma cylindrocellulare) mit Metastasen im Gehirn; auch diese letzteren waren gespickt mit konzentrisch geschichteten Kalkkörperchen. Endlich zeigen alte Hautkarzinome psammöse Bildungen (s. Fig. 182).

Aber nicht nur das Parenchym, sondern auch Stroma und Gefässe können in Karzinomen (ebenfalls wieder besonders häufig im Gefolge von hyaliner Entartung) verkalken (sog. Knochengerüstkrebs — Carcinoma petrificum). Querschnitte durch hyalin entartete, obliterierte bezw. hyalin thrombosierte und dann verkalkte Gefässe sehen aus wie konzentrisch gestreifte Psammomkörner.

Siegert hat ausgedehnte Verkalkung (Verknöcherung) des Stromas in Lungenkrebsen gesehen.

Fettige Metamorphose ist in Karzinomen überaus häufig, viel häufiger als in sarkomatösen Geschwülsten. Einige Formen sind mehr, die anderen weniger zu Fettentartung geneigt; am meisten sind es die weichen, rasch wachsenden Karzinome. Derartige medulläre Gewächse lassen von ihrer Schnittfläche eine milchige Flüssigkeit oder einen dicken, rahmartigen Brei abstreifen, die sogenannte Krebsmilch, welche aus freien Fetttropfen und -tröpfchen, aus Fettkörnchenkugeln, sowie aus Unmassen von polymorphen Epithelzellen mit fettkörnig zerfallendem Protoplasma besteht; oft findet man, ähnlich wie bei manchen weichen Sarkomformen, grosse Mengen „freier Kerne". Aber auch in derben, scirrhösen, vernarbenden Krebsen beobachtet man fettige Metamorphose an atrophierenden Krebszellenmassen; solche Karzinome zeigen dann auf Durchschnitten innerhalb der schwieligen Geschwulstmasse feine Streifen und Netze von gelblicher Farbe: sogen. retikulierter Krebs (Joh. Müller). Es sind diese retikulierten Krebse nicht selten primär weichere Formen des Karzinoms gewesen, welche unter starker Stromavermehrung und nach Re-

sorption der fettig zerfallenen Parenchymmassen total oder an einzelnen Stellen in solche Narben übergehen.

Hansemann hat in Mitose befindliche Zellen gesehen, welche bereits Fetttröpfchen in ihrem Protoplasma aufwiesen und hat das als Beweis dafür angeführt, dass schon an ganz jungen Krebszellen die Fettmetamorphose einsetzen kann. Es dürfte aber schwer sein, in solchen Fällen zwischen Fettdegeneration und Fettinfiltration zu differenzieren.

Auch die eigenartige Form der Nekrose, wie sie in spezifischen Granulomen (Tuberkel-Gummaknoten) auftritt, wird in Karzinomen beobachtet. Rasch wachsende, expansiv sich vergrössernde Knoten, welchen an der Peripherie ein stärkerer allseitiger Widerstand (kapsulierte Geschwülste!) begegnet, können an Parenchym und Stroma ausgiebig nekrotisieren und in trockene, weisslichgelbe, käsige Massen verwandelt werden („Tuberkulisation"). In knotigen Brustdrüsenkrebsen ist die Verkäsung besonders häufig, ferner in Karzinomen des Hodens, der Niere, Leber etc.

Hydropische Entartung der Krebszellen macht sich durch Auftreten von grösseren und kleineren Flüssigkeitstropfen in Kern und Protoplasma bemerkbar (Carcinoma physaliferum — Ziegler); dabei können die Zellen stark quellen und sich vergrössern. Eine eigenartige, wahrscheinlich ebenfalls hydropische Degeneration präsentiert sich in rasch wachsenden Karzinomen (der Niere, des Uterus) in der Weise, dass die protoplasmatischen Leiber der Zellen peripher gegenseitig zu verschmelzen scheinen, während die Zellkörper von massenhaften Vakuolen durchsetzt sind (schaumige Degeneration); es entsteht ein spongioides Netzwerk, in welchem die fast nackten Kerne liegen; das Netzwerk zerfällt schliesslich.

Die Schleimentartung (Fig. 166) in Karzinomen kann sich sowohl am Parenchym, wie im Stroma abspielen. Was das Parenchym betrifft, so wurde schon davon gesprochen, dass in gewissen Karzinomen Schleim (Mucin, Pseudomucin, Kolloid) in typischer Weise von cylindrischen Zellen (Becherzellen) gebildet und in Tropfenform ausgeschieden werden kann. Das kann man natürlich nicht als schleimige Degeneration, sondern muss es als Sekretionsvorgang bezeichnen. Von dieser annähernd typischen Sekretbildung giebt es nun fliessende Übergänge zur schleimigen Degeneration, so dass letztere wie eine bis zum Untergang der Zelle gesteigerte, übermässige Sekretbildung erscheint. Die zellulären Vor-

gänge bei der Schleimentartung des Parenchyms gestalten sich folgendermassen: Die Epithelzellen schwellen unter Bildung einer wachsenden Schleimkugel in ihrem Protoplasma, welche den Kern mehr und mehr zur Seite drängt und abplattet, an. Sind dabei in den Krebskörpern primär Lumina vorhanden, so lösen sich die der Kugelgestalt zustrebenden, schleimerfüllten Zellen oft von der Wand ab und kommen ins Lumen der Krebsalveolen zu liegen; dabei können die Zellen bersten und die Schleimkugeln ausgestossen werden. Sind die Karzinomkörper solide, so sehen die blasig aufgetriebenen, verschleimten Zellen auf Durchschnitten wie viele kleine Hohlräume aus, so dass die Karzinomkörper eigenartig durchlöchert erscheinen. Solche Bilder erinnern an die früher beschriebenen endothelialen Cylindrome (Carcinoma cylindromatosum — Ziegler, Lubarsch). Auch in den soliden Krebskörpern kann es zur Ausstossung der Schleimtropfen zwischen die Zellen und damit sekundär zu einer Art interzellulärer Lumenbildung kommen, die oft noch dadurch deutlicher hervortritt, dass sich die an die ausgestossenen Schleimkugeln direkt angrenzenden Zellen zu cylindrischen oder kubischen Formen differenzieren und um die Kugeln epithelial anordnen. Auf die eine oder andere Weise können ganze Krebszellennester und -stränge vollständig in der Bildung von Schleimkugeln aufgehen; schliesslich verfallen die schleimerfüllten Zellen unter Schwund des Kernes dem Untergang und man findet in den alveolären Räumen des Bindegewebes statt solider Zellenmassen Anhäufungen von schleimiger Substanz und darinnen Kerntrümmer, Leukocyten etc. Ein eigenartiges Bild entsteht, wenn sich die Schleimmassen nicht oder nicht ausschliesslich zentral in den Krebskörpern (in primär vorhandenen oder erst durch die Schleimbildung geschaffenen Lichtungen) anhäufen, sondern wenn sie nach aussen, zwischen Stroma und Parenchyminseln abgesetzt werden. In Karzinomen ist das seltener, als in den früher besprochenen Endotheliomen. Da der gebildete Schleim im hohen Grade quellungsfähig ist, so vergrössern sich durch die Schleimentartung die Parenchyminseln und streben der Kugelgestalt zu; daher sind die betreffenden Krebse ganz besonders durch die Anwesenheit von vorwiegend rundlichen (kugeligen) „Alveolen" ausgezeichnet (Cancer aréolaire).

In den Fällen, in welchen das Stroma der schleimigen Entartung verfällt, wie z. B. bei manchen Mammakarzinomen (sogen. Schleimgerüstkrebs, Carcinoma myxomatosum), da handelt es sich nicht etwa um die Umwandlung des fibrillären Bindegewebes in echtes Schleimgewebe, sondern es werden durch Imbibition mit mucin-(pseudomucin-) haltiger Flüssigkeit die Fibrillen des Bindegewebes auseinandergedrängt und zum Teil verflüssigt; schliesslich liegen die Krebszellenaggregate innerhalb der stark verbreiterten, gequollenen Stromabalken, welche aus schleimiger Grundmasse und eingelagerten Spindelzellen, bezw. Resten der Bindegewebsfasern bestehen (Fig. 167). Kommt ein schleimig entarteter Stromabalken, der rings von Parenchymbalken umschlossen ist, im mikroskopischen Bild quer getroffen zur Ansicht, dann kann ein cystischer Raum vorgetäuscht werden, indem man das verflüssigte Stroma für eine von den umfassenden Parenchymzellen gelieferte Schleimmasse hält. Papillär gebaute Karzinome zeigen, wie die einfachen Papillome, in manchen Organen (Ovarium, Uterus, Cervix, Scheide, Tuben) die Neigung zur ödematösen Aufquellung und Verschleimung des bindegewebigen Grundstockes der Papillen. Es können dadurch an der Oberfläche traubige, mit glasig gequollenen, kolbigen Zotten versehene Geschwülste entstehen, die zum Teil übrigens keine einfachen Karzinome, sondern kompliziertere Mischgeschwülste sind (s.d.).

Ein Karzinom mit hochgradiger schleimiger (kolloider) Umwandlung des Parenchyms kommt besonders im Magen und Dickdarm vor und wird Schleimkrebs oder Gallertkrebs (Carcinoma gelatinosum, mucosum, colloides) genannt. Es handelt sich um gefässarme, karzinomatöse Neubildungen von relativ langsamem Wachstum, welche durch diffuse Infiltration die Magen- bezw. Darmwandungen in dicke gallertige Schwarten verwandeln, und welche bei ihrer weiteren Verbreitung mit Vorliebe per continuitatem auf die Nachbarorgane, hier wiederum diffus infiltrierend, übergreifen; so kann z. B. der ganze Magen und das angrenzende grosse Netz, Mesokolon etc. in eine zusammenhängende, transparente Geschwulstmasse verwandelt werden; die schleimig entarteten Krebsnester quellen stark, konfluieren auch vielfach zu grösseren Körpern, so dass man sie innerhalb des bindegewebigen Stromas mit blossem Auge als durchscheinende, gelbgraue, gela-

tinöse, meist rundliche (kugelige) Einlagerungen erkennen kann. Metastasen sind bei diesem Krebs selten, kommen jedoch ebenfalls (in Leber und Lunge) vor (s. Fig. 165, 166).

Selten kommt ein echter Gallertkrebs auch in der Gallenblasenschleimhaut vor (Aczél). Ich habe einen solchen Fall mit becherzellenhaltigen Drüsenschläuchen gesehen, welcher der Muttergeschwulst ganz gleich gebaute Metastasen (mit Becherzellen) in der Lunge gesetzt hatte. Die für die Leber früher beschriebenen primären Gallertgeschwülste haben sich zum grössten Teil als Echinococcus herausgestellt (Virchow). Auch sind schleimig und hyalin entartende Endotheliome (s. d.) nicht selten für Gallertkrebse gehalten worden.

In den Gallertkrebsen des Magendarmkanals handelt es sich vorwiegend um schleimige Entartung des Parenchyms; in denen der Mamma ist häufig das Stroma entartet. Ein durchgreifender Gegensatz in dieser Beziehung, wie ihn Lange behauptete, besteht übrigens nicht.

Die Verhornung (Fig. XLIV, 180, 181) kommt vor allem in Krebsen der äusseren Haut vor, jedoch auch in solchen der mit geschichtetem Plattenepithel bekleideten Schleimhäute (Zunge, Portio vaginalis etc.). Ausserdem sind verhornende Karzinome an Stellen gefunden worden, welche normalerweise geschichtetes Cylinder- bezw. Flimmerepithel tragen, so z. B. an der Gallenblasenschleimhaut, der Uterusschleimhaut, der Schleimhaut der Luftröhre, der Bronchen etc. (s. unter Plattenepithelkrebs). Die Verhornung erfolgt in den ältesten Teilen der Krebskörper, also in deren zentralen Abschnitten, und zwar in ganz ähnlicher Weise, wie in der normalen Epidermis, unter Auftreten von Keratohyalinkörnern, Kernschwund und Homogenisierung des Zellleibes.

Ich bin nicht der Ansicht Kromayers, dass die von Ernst mittelst Weigerts Fibrinfärbung besonders deutlich dargestellten Keratohyalinkörner, welche unter Auflösung und Schwund der Kerne in den verhornenden Zellen auftreten, Kunstprodukte (Farbniederschläge) sind, sondern glaube mit Ernst, dass sie zur Verhornung in engerer Beziehung stehen. Ob sie durch Zerfall von Protoplasmafasern entstehen oder aus dem Kern gebildet werden, wage ich nicht zu entscheiden.

Die verhornenden Zellen schichten sich oft (unter der Mitwirkung des innerhalb der Krebskörper herrschenden Druckes) lamellös und zwiebelschalenartig um ein, gewöhnlich von einigen zusammengeworfenen degenerierten Zellen gebildetes Zentrum und bilden dann die charakteristischen sogen. Hornperlen, Kankroidkörperchen, die man auch beim Abschaben der Schnittfläche von derartigen Karzinomen gewinnen kann; da verhornte Schichtungskugeln auch bei nicht krebsigen Prozessen, z. B. bei atypi-

schen Epithelwucherungen, Hyperkeratosen vorkommen, darf dem einfachen Nachweis von Hornperlen keine allzugrosse diagnostische Bedeutung zugemessen werden.

Der Verhornung steht sehr nahe die hyaline Entartung mit welcher sie oft verwechselt wird (Fig. XXVI, XXVII, XL). Die hyaline Entartung des Krebsparenchyms kommt in zwei Formen vor: Erstens treten in den Krebszellen (bei erhaltenem, ja sich teilendem Kern — nach Hansemann) kleine und grössere, rundliche, helle, homogene Tropfen auf, welche von dem übrigen noch unveränderten Protoplasma oft durch Zwischenräume getrennt sind, also in Vakuolen des Protoplasmas liegen; letzteres kommt wahrscheinlich durch die Behandlung der Präparate mit wasserentziehenden Medien zu stande (Hansemann); die Tropfen können so gross sein, dass sie den ganzen Zellleib anfüllen und den Kern zur Seite drängen und abplatten. Auch im Kern selbst treten hyaline Gebilde auf, sogar der Nucleolus kann hyalin werden. Zweitens entartet unter Schwund des Kernes (Verklumpung und Zerfall des Chromatins zu verschieden grossen rundlichen Körnern, Auflösung des Kernes, allmähligem Schwund der Chromatinbröckel etc.) das gesamte Protoplasma zu einer homogenen, konsistenten Masse, welche grössere oder geringere Affinität zu sauren Anilinfarben aufweist. Solche total hyalinisierte Zellen haben, ähnlich wie verhornte, die Neigung, sich zusammen zu packen und Schichtungen zu bilden.

Auch das Stroma und die Gefässe können in Krebsen, wenn auch viel seltener als in Sarkomen (Endotheliomen) hyaliner Entartung verfallen. An hyaline Entartung schliesst sich (besonders an Gefässen und im Stroma) gerne Verkalkung an.

Der hyalinen Entartung steht sehr nahe die kolloide, ja sie ist von ihr überhaupt nicht scharf zu trennen, da wir keine sicheren Methoden haben, um auf Grund chemischer oder physikalischer Momente die beiden Substanzen zu unterscheiden; bald färben sie sich mit sauren, bald mit alkalischen Farben, bald gar nicht. Hansemann glaubt, dass die wechselnde Reaktion gegenüber Farbstoffen weniger auf einer chemischen Verschiedenheit, als auf verschiedenen Zuständen der Dichtigkeit, des Wassergehaltes etc. beruht. Das ist wahrscheinlich. Enthalten die hyalinen und kolloiden Tropfen viel Wasser, so färben sie sich schlecht oder gar nicht; enthalten sie wenig oder ist das Wasser extrahiert, dann nehmen sie saure Anilinfarben

auf. Manchmal geben die hyalinen oder kolloiden Körper (nach Hansemann, dem ich hierin beipflichte), die Reaktionen der Amyloidsubstanz, doch niemals die Jodschwefelsäurereaktion. Das alles beweist, wie nahe sich die als Kolloid, Hyalin, Amyloid bezeichneten Substanzen, welche wahrscheinlich alle besonders modifizierte Eiweisskörper sind, stehen (Lubarsch). Typische amyloide Entartung der Gefässe und des Bindegewebes in Karzinomen ist sehr selten.

Auch Glykogen ist in Karzinomzellen (selten) gesehen worden (Langhans); es kann in Tropfen oder als diffuse Imprägnation der Zellen auftreten.

Bei ausgedehnten Eiterungsprozessen im Stroma der Karzinome kommt es auch zur Einwanderung der polymorphkernigen Leukocyten in die Krebsalveolen und einzelnen Krebszellen selbst und damit zur Einschmelzung des Krebsparenchyms (Fig. L); in Krebsen der Haut, noch häufiger der Schleimhäute (Magen, Darm, Nase) kann auf diese Weise ein ganzer Bezirk der Neubildung durch eitrige Schmelzung zu Grunde gehen. Darauf beruhen vielleicht auch die Beobachtungen über Verkleinerung von Krebsknoten durch darüber hinwegwandernde Erysipele. Eine Heilung wird durch die eitrige Schmelzung natürlich nicht erzielt: während das Karzinomgewebe an einzelnen Stellen durch die Eiterung aufgelöst wird, schreitet an anderen die Wucherung unbeirrt weiter.

Die im vorstehenden geschilderten regressiven Metamorphosen treten in den Karzinomen gelegentlich in grosser Ausdehnung auf, so dass die betreffenden Bezirke schon makroskopisch hochgradig verändert erscheinen. Von den makroskopischen Allüren der durch hochgradige schleimige Entartung ausgezeichneten Gallertkrebse, sowie von den scirrhösen Karzinomen mit netzförmig angeordneten Verfettungsbezirken, ferner von den ausgedehnten zentralen Verkäsungen rasch wachsender Krebsknoten war schon die Rede. Hier will ich noch weiter die umfangreicheren Erweichungen erwähnen, in welchen ausgiebige Verfettung des Geschwulstparenchyms, ödematöse Durchtränkung des Zerfallsherdes und damit eine Art Verflüssigung der Geschwulstmasse zu einem resorbierbaren Zerfallsbrei sich entwickelt. Fettige und schleimige Entartung können in diesen Zerfallsherden gemischt auftreten. Ein recht charakteristischer Befund ist zu erheben, wenn kugelige Ge-

schwulstknoten, die sich nahe der Oberfläche von Organen entwickelt haben, einer zentralen Erweichung und Verflüssigung verfallen: dann sinkt durch Resorption der Zerfallsmasse der Geschwulstknoten ein, was an der Oberfläche an einer dellenartigen Vertiefung erkenntlich ist (sog. Krebsnabel). Besonders schön kann man die Bildung und weitere Entwickelung dieser Krebsnabel an erweichenden Krebsmetastasen der Leber beobachten: hier haben nicht nur fast alle an der Oberfläche gelegenen Knoten mehr oder weniger tiefe Dellen aufzuweisen, sondern auch auf Durchschnitten durch das Organ sieht man vielfach die zentralen Teile der kugeligen Krebsgeschwülste erweicht, oft halb verflüssigt und unter die Schnittfläche eingesunken; ein Zusammenfallen der Peripherie ist aber bei den, inmitten des Organs gelegenen Krebsknoten unmöglich, da die peripheren Teile der letzteren allseitig mit dem umgebenden Organgewebe innig verwachsen sind und somit einer von der Peripherie nach dem Zentrum des Knotens radiär gerichteten Kraft ein entsprechend umgekehrt wirksamer Zug entgegengesetzt wird. Die erwähnten Dellen treten noch deutlicher hervor, wenn sich nach Resorption der Zerfallsmasse eine Wucherung des Stromas in den zentralen Teilen der Knoten einstellt, wodurch eine Narbe entsteht, welche bei ihrer Retraktion, entweder in einer einzigen Hauptrichtung, oder radiär nach allen Seiten der Peripherie ausstrahlend, die letztere an sich heranzieht. An grossen Mammakrebsen, Hautkarzinomen, Lungenkrebsen sind solche, oft sehr tiefe nabelartige Einziehungen zu beobachten, bei deren Entstehung ganz besonders ein mächtig entwickeltes, schrumpfendes Bindegewebe mitwirkt.

Rokitansky hielt die zentralen narbigen Partieen der genabelten Krebsknoten für die jüngsten Bezirke der Neubildung, indem er sich vorstellte, dass hier die krebsige Infiltration des Bindegewebes beginne. Virchow wies nach, dass gerade das Gegenteil der Fall ist.

Bei Besprechung der Erweichungsvorgänge in Karzinomen dürfen die in diesen Geschwülsten häufig auftretenden Blutungen nicht vergessen werden, zumal gerade die ausgiebigen Erweichungen nicht selten mit Blutungen einhergehen, indem durch Verminderung des auf den Blutgefässwänden lastenden Seitendruckes eine Ruptur der Gefässe erfolgen kann (hämorrhagische Erweichung). Begreiflicherweise sind gefässreiche, telangiektatische Karzinomformen (sog.

Fungus haematodes) besonders zu Blutungen disponiert; in solchen Geschwülsten sind oft grosse Gebiete in hämorrhagischem Zerfall begriffen. Grössere, nicht selten tödliche Blutungen, ereignen sich, wenn das Karzinom die Wandungen grosser Gefässe arrodiert: Magenkrebse können z. B. grössere Arterien der Magenwand oder des Pankreas arrodieren, Ösophaguskarzinome können in die Aorta durchbrechen u. s. w. Von den Umwandlungen des in die Substanz der Geschwülste ergossenen Blutes und den damit zusammenhängenden Pigmentierungen (melanotischer Krebs, Pseudomelanokarzinom), gilt das Gleiche, was für andere Geschwülste (Sarkome) in dieser Beziehung bereits angeführt worden ist.

Ob es auch echte Melanokarzinome giebt, in welchen die Parenchymzellen sich als Pigmentbildner erweisen (Virchow, Unna, Marchand, Abesser u. A.), erscheint zur Zeit noch fraglich. Wie seinerzeit erörtert, werden die melanotischen Tumoren von den meisten Autoren als Bindesubstanzgeschwülste aufgefasst (s. S. 665).

Einfache und blutige Erweichungen führen nach Resorption der Zerfallsmasse nicht selten zur Bildung cystischer Räume. Diese Erweichungscysten zeichnen sich durch unregelmässige Gestaltung, durch ihre buchtige Beschaffenheit und ihre zerfetzten, von mazeriertem Geschwulstparenchym gebildete Wandungen aus. Von den glattwandigen Cysten, wie sie in Karzinomen durch Erweiterung der Lymphgefässe oder Drüsenräume des präexistierenden, krebsig durchwachsenen Gewebes entstehen, sind sie wohl zu unterscheiden. Wenn ein Karzinom selbständig in einem cystischen (glandulären oder papillären) Adenom entsteht, dann besitzt die betreffende Geschwulst natürlich ebenfalls grosse und kleine Cysten, welche aber nicht dem Karzinom als solchem, sondern dem krebsig durchwachsenen Adenom angehören. Jedoch kann das Karzinomparenchym auch selbst Cysten hervorbringen; es ist dies besonders bei den sogen. Adenokarzinomen der Fall, in welchen die neugebildeten Drüsenräume der Geschwulst konfluieren und durch excessive Dilatation (unter gleichzeitigem Wachstum der bindegewebigen Wandungen) grössere, meist schleimerfüllte Cysten bilden (echtes Cystokarzinom). Diese Cystokarzinome sind also den früher besprochenen Cystadenomen als krebsige Formen der letzteren an die Seite zu stellen; sie kommen [auch in der papillären Form (Cystocarcinoma papilliferum)] vor allem in den Ovarien und in der Mamma vor (s. später S. 673).

Mit den regressiven Metamorphosen hängt die für die Karzinome so charakteristische Geschwürsbildung zusammen (Fig. 190, 191, 192). Das Auftreten von Geschwüren bei Krebsen der äusseren Haut und der Schleimhäute kann zunächst darauf beruhen, dass die betreffenden krebsig erkrankten Stellen den äusseren Schädlichkeiten, welchen die normale Haut und Schleimhaut mit ihren Schutzeinrichtungen zu begegnen vermag, keinen wirksamen Widerstand entgegensetzen können. So können sich infolge physikalischer, chemischer, bakterieller Einwirkungen an den Oberflächen der Karzinome Nekrosen ausbilden, die im Vereine mit entzündlichen Prozessen zur Demarkation und Abstossung der nekrotischen Partien und damit zur Ulzeration führen. Ferner entstehen Geschwüre dadurch, dass die vorwiegend unter der Epidermis oder Schleimhaut ausgebreitete Geschwulst bei ihrem Wachstum die schützende Epitheldecke bezw. Schleimhaut mehr und mehr über sich ausdehnt, so dass in letzterer Druckatrophie, Zirkulationsstörung und Zerfall eintritt; andererseits kommt es häufig vor, dass die Krebszellen selbst die Epidermis bezw. die Schleimhaut durchwachsen, durchsetzen und zerstören (Fig. 169, 170, 179, 187, 188). Sei es, dass auf die eine oder andere Weise die schützende Decke über der Geschwulst geschädigt ist, immer greifen an den veränderten Stellen der Oberfläche äussere Irritamente ein, welche den weiteren Zerfall begünstigen. Entsteht die Geschwürsbildung auf Grund einer krebsigen Durchwachsung der schützenden Decke, dann bilden sich zuerst nur kleine Substanzverluste, welche sich je nach der Form des Karzinoms langsam oder schneller in die Fläche und nach der Tiefe ausbreiten. Erfolgt die Durchwucherung an mehreren von einander getrennten Stellen, so entstehen mehrere Geschwüre, welche erst später konfluieren. Liegt aber der Geschwürsbildung der Durchbruch eines subepithelial bezw. submukös gelegenen grösseren, bereits vorher zerfallenen Krebsknotens (sog. Cancer occultus) zu Grunde, dann kann nach Entleerung der Zerfallsmasse nach aussen (wobei oft eine Blutung mit erfolgt) sofort eine mächtige Geschwürshöhle von beträchtlicher Tiefe und mit zunächst weit unterminierten Rändern entstehen (sog. Cancer apertus). Überhaupt, je grössere Dimensionen die regressiven Metamorphosen bereits vor der Ulzeration der Geschwulst angenommen haben, desto rascher

geschieht nach erfolgter Eröffnung des Karzinoms nach der Oberfläche hin der weitere geschwürige Zerfall. Weiche Karzinome ulzerieren und zerfallen begreiflicherweise rascher als die derberen Formen.

Das fertig gebildete Krebsgeschwür hat in der Regel einige bemerkenswerte Eigenschaften, welche es vor anderen Ulzerationen charakterisieren. In dieser Beziehung wird die starre, allerdings verschieden intensive Verhärtung der Geschwürsränder hervorgehoben; sie ist der anatomische Ausdruck der krebsigen Infiltration der an den eigentlichen Substanzverlust angrenzenden Gewebe. Diese Infiltration ist natürlich in den einzelnen Fällen verschieden weit vorgeschritten, demgemäss die Beschaffenheit der Ränder sehr verschieden. Die Geschwürsränder können schräg oder steil in den Geschwürsgrund abfallen, nicht selten sind sie auch unterminiert. Nach aussen, gegen das Gesunde, findet entweder ein allmähliges Abfallen des Geschwürsrandes, also ein sanfter Übergang in die normale Umgebung statt, oder aber es sind die Geschwürsränder stark wallartig aufgeworfen, unregelmässig wulstig, Hirnwindungen nicht unähnlich, oft auch gegen das Gesunde hin stark überhängend. Meist folgt die normale Haut oder Schleimhaut dem irgendwie gestalteten Geschwürsrand eine Strecke weit, um dann schärfer oder unmerklich abzusetzen. Der Grund der Krebsgeschwüre hat verschiedenes Aussehen, je nach der Form des vorliegenden Karzinoms und dann auch je nach dem Stadium, in welchem sich die Ulzeration befindet. Gewöhnlich ist der Grund, ähnlich wie die Ränder, von grauweisslicher Krebsmasse infiltriert. Diese krebsige Infiltration ist entweder diffus oder von konfluierenden Knötchen oder Knoten besorgt, dabei von wechselnder Ausdehnung in die Tiefe. Gelegentlich kann die Infiltration verschwindend gering sein; dann fehlt dem krebsigen Geschwür ein wesentliches Charakteristikum und von solchen Fällen her stammt der Name Kankroid (krebsähnliches Gebilde). Am schönsten ist die Ausdehnung des krebsigen Infiltrates an Rändern und Grund des Geschwüres mit blossem Auge bei kleinen Hautkrebsen festzustellen, wo eine schmale Zone weisslich-grauen Gewebes die ganze Mulde des flachen Geschwüres umfasst; auch gewisse Formen des Magenkarzinoms mit stark aufgeworfenen Rän-

dern sind zum Studium der (hier gewöhnlich umfangreicheren) milchweissen Infiltrate der Geschwürsränder und des diffusen Infiltrats am Geschwürsgrund, welches sich in der Submukosa ausbreitet und auf die Muskularis in vielen Fortsätzen übergreift, sehr geeignet. Bei weichen Krebsen ist der Geschwürsgrund gewöhnlich von nekrotischen, flottierenden Gewebsfetzen (mazeriertes Geschwulstgewebe, Stromareste) eingenommen, so dass eine zottige Beschaffenheit hervortritt; schneidet man den nekrotischen Geschwürsgrund bei solchen Medullärkrebsen ein, dann findet man eine umfangreiche, weiche, aus konfluierenden Knoten zusammengesetzte, oberflächlich gangräneszierende Krebsmasse. Harte Karzinome zeigen dagegen oft einen weisslichen, schwieligen, fast glatten Geschwürsgrund, in welchem Vernarbungsprozesse schon grosse Ausdehnung erreicht haben. Während die weichen Krebse durch umfangreiche, kraterförmig vertiefte Ulzeration mit aufgeworfenen, oft auch überhängenden Rändern ausgezeichnet sind, zeigen die harten (wenn überhaupt nennenswerte Substanzverluste vorhanden sind) meist flache, seichte, mit derben, niedrigen Rändern versehene oder ganz allmählig, fast unmerklich in die Umgebung übergehende Geschwüre. Zottige, polypöse Karzinome behalten diesen ihren Charakter zunächst auch nach der Ulzeration bei. Auf dem Grund der Krebsgeschwüre liegen häufig Exsudatreste, in Sequestration begriffene oder schon demarkierte nekrotische Massen, Borken etc. An Hautkrebsen von geringerer Ausdehnung ist der Geschwürsgrund oft derart von Borken (eingetrocknetem Exsudat und verhornten Massen) bedeckt, dass erst nach deren Entfernung die muldenförmige Vertiefung, welche der Ulzeration entspricht, entdeckt werden kann. Nicht selten zeigen sich am Grunde der Geschwüre graurötliche Wundgranulationen, durch welche es zu einer partiellen Heilung (Vernarbung) kommen kann; in anderen Fällen jedoch erreichen die Granulationen gelegentlich sehr üppige Ausdehnung nach der Art der caro luxurians. Vom Grund und Rand der Krebsgeschwüre können sich auch gelegentlich papilläre Wucherungen entwickeln (entzündliche Hyperplasie).

Die weitere Ausbreitung eines einmal entstandenen Krebsgeschwüres kann nach der Fläche und in die Tiefe erfolgen; häufig ereignet sich beides. Es giebt Karzinome der Haut (seltener der

Schleimhäute), welche vorwiegend zu flächenhaftem Fortschreiten der Ulzeration neigen. Dahin gehören vor allem die oben erwähnten, früher als Kankroide bezeichneten Krebse. Als Typus eines solchen Krebses kann das Ulcus rodens gelten, welches seinen Namen daher hat, dass die Geschwürsbildung sich langsam, aber fortschreitend, gleichsam fressend in die Fläche ausbreitet; gerade bei diesem Karzinom kann es sich ereignen, dass früher ulzerierte Bezirke wieder teilweise durch Granulation vernarben. Weiche Karzinome mit ausgesprochener Neigung zu regressiven Metamorphosen zeigen nach der Ulzeration oft ein rapides Fortschreiten des geschwürigen Zerfalls in die Tiefe. Dabei bilden sich oft kolossale Höhlen, welche gelegentlich einmal von einem Organ in ein anderes, benachbartes hineinführen: z. B. sah ich ein nach Resectio pylori recidiviertes medulläres Magenkarzinom, welches, nachdem vorher Verwachsungen mit der Leber hergestellt waren, tief in die Leber hinein ulzerierte; die breite Krebsinfiltration des Geschwürgrundes hatte den rechten Leberlappen bereits erreicht, der linke war fast ganz zerstört, die Geschwürshöhle vom doppelten Umfang einer Männerfaust.

Dass der ulzeröse Aufbruch eines Karzinoms allen möglichen Sekundärinfektionen Thür und Thor öffnet, ist ohne weiteres einzusehen. So finden wir unter diesen Umständen nicht nur an der Oberfläche Eiterungen und gangränösen, jauchigen Zerfall der freiliegenden Geschwulstmasse (bes. häufig bei Mamma-, Magen-, Darm- und Uteruskrebsen), sondern oft sehr tief im Stroma dieser Karzinome verbreitete Entzündungsvorgänge, welche einerseits zur eiterigen Einschmelzung, zu phlegmonösen Prozessen, zur Bildung kleiner Abscesse, andererseits zu üppiger Wucherung von Granulationsgewebe Veranlassung geben. Im übrigen geben die ulzerierten Krebse häufig Gelegenheit zu septischen Allgemeininfektionen.

d) Einteilung.

(Formen der Karzinome.)

Nachdem wir die Karzinome sowohl in ihren mikroskopischen Eigentümlichkeiten als in ihrem grob-anatomischen Verhalten kennen gelernt haben, erübrigt es, diesen allgemeinen Betrach-

tungen eine Darstellung der einzelnen Hauptformen der krebsigen Geschwülste folgen zu lassen. Damit kommen wir auf die Frage nach der Klassifikation unseres Gebietes. Den früheren Einteilungen der krebsigen Geschwülste lagen lediglich äussere Merkmale zu Grunde: man sprach von Fungus, wenn die Geschwulst pilzförmig, von Zottenkrebs, wenn sie oberflächlich papillös, dendritisch wucherte; der Fungus haematodes war eine übermässig blutgefässreiche Neubildung; man unterschied ferner den Markschwamm, das Encephaloid, den Medullarkrebs, wenn die Krebsmasse weich, hirnmarkähnlich, saftreich war; im Gegensatz hierzu stand der Faserkrebs, Scirrhus, Bindegewebskrebs, welcher die Derbheit und schwielige Beschaffenheit eines Narbengewebes aufweisen konnte; Karzinome mit schleimiger und kolloider Degeneration bezeichnete man als Gallertkrebs, Schleimgerüstkrebs, gelatinösen Krebs, Kolloidkrebs; solche mit knöchernem oder verkalktem Stroma als Knochengerüstkrebs; solche mit netzförmig angeordneten Verfettungsbezirken als Carcinoma reticulatum. Man hat dabei, wie schon Virchow rügte, Geschwülste geschieden, die zusammen gehörten und nur durch eigenartige, regressive Metamorphosen ausgezeichnet waren, andererseits verschiedenartige Geschwülste mit rein äusserlichen Ähnlichkeiten zusammengeworfen. Ein Teil dieser Namen hat sich erhalten, wohl deshalb, weil die gröberen äusseren Merkmale der Karzinome, auf welche sich die Namen beziehen, hie und da auch einem besonderen histologischen Bau entsprechen. Dies letztere Moment, die histologische Beschaffenheit, der feinere Aufbau der Karzinome, bildete die Grundlage für die späteren Einteilungsvorschläge der Karzinome; so kam nach der grobmorphologischen Betrachtung der Geschwülste die mikroskopische Morphologie als Einteilungsprinzip an die Reihe. Man teilte in diesem Sinne die Karzinome ein: einerseits nach den Zellformen, die sie darboten und unterschied Plattenepithelkrebse (Carcinoma plano-cellulare) mit platten, Cylinderepithelkarzinome (Carcinoma cylindro-cellulare) mit cylindrischen, Rundzellenkrebse (Carcinoma globo-cellulare) mit rundlichen, isodiametrischen Zellelementen (Thoma); andererseits hielt man sich in der Bezeichnung an gewisse charakteristische, an Bedeutung jedoch oft ganz untergeordnete, histologische Eigentümlichkeiten und

nannte Karzinome mit verhornenden Zellschichtungen Hornkrebse, Hornkörperkarzinome; solche mit verkalkten Schichtungskörpern Psammokarzinome; endlich Carcinoma cylindromatosum solche, in welchen infolge ausgedehnter schleimiger oder hyaliner (kolloider) Entartung transparente Cylinder nachzuweisen waren u. s. w. Andere Einteilungen ergaben sich aus der verschiedenen Beschaffenheit der Parenchymkörper: Karzinome mit soliden Zellsträngen und Zellnestern nannte man Carcinoma solidum; Karzinome, in welchen die Zellstränge sehr deutlich netzförmig angeordnet waren, Carcinoma plexiforme; Karzinome, in welchen die Parenchymkörper Lumina aufwiesen und durch die Anordnung ihrer Zellen mehr weniger an Drüsen erinnerten, wurden als Carcinoma adenomatosum (Adenokarzinom) oder (bei sehr adenomähnlicher Struktur) Adenoma destruens, malignum bezeichnet; Karzinome mit Cystenbildung wurden Cystokarzinome, mit papillären Strukturen papilläre Karzinome, Carcinoma papillosum genannt. Die alten Namen Scirrhus, Carcinoma simplex, Medullarkrebs erhielten sich, indem man ihnen histologische Grundlagen gab, die sich auf das Verhältnis zwischen Stroma und Parenchym bezogen, wobei, wie schon erwähnt, Scirrhus als ein Krebs mit wenig Parenchym und überwiegendem Stroma, Medullarkrebs das direkte Gegenteil davon bedeutete und Carcinoma simplex die Mittelstellung einnahm bezw. ein Karzinom bezeichnete, dem irgendwelche besondere histologische Eigentümlichkeiten fehlen. Thoma sprach schliesslich von klein- und grossalveolären Karzinomen, je nachdem das Stroma kleine oder grössere Maschen für das Parenchym bildet. Auch die mikroskopische Morphologie als Einteilungsprinzip hat sich nicht nach jeder Richtung hin bewährt, vor allem deshalb, weil man erkannt hatte, dass die histologische Qualität eines Karzinoms innerhalb ein und derselben Geschwulst in weiten Grenzen wechseln kann. Heutzutage ist nun die histogenetische Betrachtungsweise so innig mit der morphologischen verknüpft, dass wir nach diesen zwei Hauptgesichtspunkten auch die Einteilung der Geschwülste im allgemeinen und der Karzinome im besonderen vornehmen. Man sollte meinen, die Aufnahme des histogenetischen Momentes sei entbehrlich, deshalb, weil die Geschwülste, auch

die bösartigen, nur Zerrbilder des normalen Wachstums sind, daher in ihrem Bau, wenn auch mehr oder weniger unvollkommen, den Bau ihres Muttergewebes wiedergeben. Man müsste also, wenn dies richtig ist, aus den Strukturen einer Geschwulst ohne weiteres auf ihren Mutterboden schliessen können. Diese Voraussetzung trifft jedoch nicht völlig zu. Wir haben zwar gesehen, dass die Übereinstimmung der Geschwülste mit den Muttergeweben manchmal eine so offenkundige ist, dass man aus der Struktur solcher Karzinome ohne weiteres auf ihre Abstammung schliessen kann; jedoch ist andererseits diese Übereinstimmung häufig eine verschwindend geringe, und gerade unter den bösartigen Geschwülsten giebt es Formen von solcher Atypie, dass jede Erinnerung an die Struktur des Mutterbodens erloschen ist. Das gilt besonders für viele Karzinome. Je geringer die Gewebsreife (je höher der Grad der Anaplasie) eines Karzinoms ist, desto mehr verwischen sich die strukturellen Beziehungen zu den Muttergeweben, so dass stark anaplastische Karzinome, gleichviel von welchem Gewebe sie ihren Ausgang genommen hatten, einander in ihrem Bau völlig gleichen können; im Medullarkrebs z. B., welcher die am wenigsten differenzierten Karzinome umfasst, treffen sich formell die Karzinome aller Organe und Gewebe (Hansemann).

Gegen die Aufnahme des histogenetischen Prinzips für die Einteilung der Karzinome wurde eingewendet, dass die sichere histogenetische Ableitung einer mehr oder weniger entwickelten Geschwulst ausserordentlich schwierig, meist überhaupt unmöglich sei. Wenn auch zugegeben werden muss, dass die Ergründung der Histogenese der Geschwulst ein zwar sehr anziehendes, aber überaus schwieriges Problem ist, das in vielen Fällen ungelöst geblieben ist, so ist doch andererseits die histogenetische Betrachtungsweise zu einem tieferen Eindringen in das Wesen der Neubildungen unumgänglich und sie muss daher auch die Grundlage für eine wissenschaftliche Einteilung der Karzinome werden.

Wenn wir die Karzinome auf ein degeneratives Wachstum des Deck- oder Drüsenepithels zurückführen, so ergiebt sich daraus nach den eben entwickelten Gesichtspunkten eine Einteilung in Deckepithelkrebse und Drüsenepithelkrebse. Erstere können wir einteilen in Karzinome, welche von einfachem oder ge-

schichtetem Pflasterepithel und in solche, welche von einfachem oder geschichtetem Cylinder- bezw. Flimmer-Epithel (immer ist natürlich gemeint Deckepithel) ausgehen. Bezüglich der Drüsenepithelkrebse (Carcinoma glandulare) gilt das über den Begriff Drüse bei den Adenomen Gesagte; wir rechnen daher auch die Karzinome des Eierstockes, der Schildrüse zu den Drüsenkarzinomen.

Hierzu ist jedoch Folgendes zu bemerken: Entwickelungsgeschichtlich sind die Drüsen hervorgegangen aus Faltungs- und Einstülpungsprozessen von ursprünglichen Deckepithelien. Dabei haben sich einzelne dieser Drüsenanlagen durch einen komplizierten Entwickelungsgang und infolge hoher spezifischer Differenzierung der Zellen anatomisch und physiologisch von ihrem Ausgangsboden getrennt und hängen als durchaus selbständige Organe mit letzterem nur etwa durch Ausführungsgänge zusammen. Wieder andere der Drüsenanlagen jedoch erscheinen auch im fertig entwickelten Zustand nur als Anhängsel der Deckepithellage, von der sie ihre Entwickelung genommen haben; sie stellen Einstülpungen der letzteren dar, wobei die Stelle der Invagination sich zum Ausführungsgang, die peripheren Teile der eingestülpten Zellenschichten zu mehr oder weniger eigenartig differenzierten sezernierenden Drüsen entwickelt haben. Zu der letzteren Kategorie gehören die Talg- und Schweissdrüsen der Haut, die Magendrüsen, die Drüsen des Darmes (Lieberkühnsche Krypten), die Uterus und Cervixdrüsen. Wenn nun von den genannten Stellen (äussere Haut, Schleimhaut des Magendarmkanals, Uterus) Karzinome ausgehen, so ist es einmal häufig unmöglich zu sagen, ob sie vom eigentlichen Deckepithel oder von den drüsigen Anhängseln bezw. Krypten des letzteren ihren Ausgang genommen haben; zweitens kommt, falls das erste hätte festgestellt werden können, in Betracht, dass das krebsig wuchernde Oberflächenepithel wieder, wie bei der embryonalen Entwickelung der Drüsen, die Tendenz zeigt, in die Tiefe sich einzustülpen und dabei Formen zu bilden, welche den drüsigen Anhängen der genannten Deckzellenschichten ähnlich sind. So kommt es, dass man Deck- oder Drüsenepithelkrebse der genannten Gewebe oft nicht von einander trennen kann. Ähnliches gilt für die Karzinome des Respirationstraktus, insonderheit der Bronchen und der Lunge; ferner für die Krebse der Gallenblase und Gallengänge etc. Eine ganz besondere Stellung nimmt das Ovarium ein, dessen epitheliale Formationen ja bekanntermassen aus Einstülpungen des Oberflächenepithels (Keimepithels) und Abschnürungen derselben hervorgehen. Dieser Gang der embryonalen Entwickelung des Eierstocks wiederholt sich nach den Angaben vieler Autoren (Pfannenstiel) bei den Karzinomen dieses Organes wieder. Sollte sich diese Art der Entstehung von Ovarialkrebsen bewahrheiten, dann wären diese Geschwülste ihrer Histogenese nach Oberflächenepithelkrebse, obwohl sie morphologisch (histologisch) sich wie Drüsenkarzinome verhalten.

Aus dieser Betrachtung geht hervor, dass für manche Fälle Deck- und Drüsenepithelkrebse nicht scharf von einander zu trennen sind. Wenn man daher an einer histogenetischen Einteilungsweise festhalten will, so erscheint es am zweckmässigsten, die Karzinome

zu klassifizieren in solche, die von der äusseren Haut ausgehen, solche, die von Schleimhäuten aus entstehen, und schliesslich solche, die von den selbständigen drüsigen Organen ihren Ausgang nehmen; die ersten zwei Gruppen enthalten die Deckepithelkrebse und eine Reihe von Drüsenepithelkarzinomen, die letzte Gruppe nur Drüsenepithelkrebse.

1. Karzinome der äusseren Haut.

Es sind zum grössten Teil vom Deckepithel ausgehende Karzinome; eine Reihe geht jedoch von Talgdrüsen (vielleicht auch von Schweissdrüsen) aus und muss daher zu den Drüsenkrebsen gerechnet werden. Die meisten Formen sind sich morphologisch sehr ähnlich und bilden das grösste Kontingent der sog. Plattenepithelkrebse. Diese sollen daher zunächst auch geschildert werden.

Das Plattenepithelkarzinom [(Pflasterepithelkrebs, Epithelkrebs, Epitheliom, Epidermoidalkrebs. Abart: Kankroid, Hornkrebs, Carcinoma keratoides) s. Fig. 179—192.]

Der Name Epitheliom wird in wechselndem Sinne gebraucht, teils für gutartige Epithelwucherungen (Warzen, Papillome z. B.), teils für Karzinome; manche Autoren bezeichnen alle Karzinome als Epitheliome und sprechen von Drüsenepitheliom, Epitheliomen der Haut und Schleimhäute; Andere reservieren die Bezeichnung nur für die Krebse der äusseren Haut. Bei dieser Willkürlichkeit in der Anwendung, welche zu grossen Missverständnissen führen muss, halte ich es für besser, den Namen Epitheliom gar nicht zu gebrauchen. Will man ihn anwenden, so sollte man es in dem Sinne thun, dass man alle geschwulstmässigen Epithelwucherungen Epitheliome nennt. Eine Beschränkung auf gutartige Epithelwucherungen (Ziegler) oder auf die Karzinome der Haut allein lässt sich aus dem Wort Epitheliom heraus jedenfalls nicht rechtfertigen.

Mikroskopisch findet man in den Plattenepithelkrebsen solide, oft umfangreiche, verzweigte und netzartig verbundene Krebskörper, welche in Lymphspalten und Lymphgefässen vordringen und mit dem Oberflächenepithel vielfach in Zusammenhang stehen; sie bestehen aus grossen, mit ovalen Kernen ausgestatteten, platten Epithelien; die Kerne enthalten eines oder mehrere Kernkörperchen. Die Plattenepithelien können so typisch ausgestaltet sein, dass sie, wie die normalen Epidermiszellen, Protoplasmafaserung zeigen; auch gegenseitige Verbindung der Plattenzellen durch deutliche Protoplasmabrücken kommt vor (Stachelpanzer, sog. Riffzellen). Manchmal

sind die Zellen klein, vielgestaltig, indifferent, die Kerne mehr rundlich; das sind dann auch in der Regel bösartigere Formen des Plattenepithelkrebses. Die Plattenepithelien sind in den Krebszapfen und -strängen entweder ohne Ordnung zusammengehäuft und werden in ihrer Form durch den innerhalb des Krebskörpers herrschenden Druck bestimmt oder es erinnert die Anordnung der Zellen im Krebszapfen an die Beschaffenheit der normalen Epidermis, indem nach aussen, also dem Bindegewebe aufsitzend, rundliche, bis fast cylindrische Zellen (Keimzellen) sich finden, dann weiter nach innen unregelmässig gestaltete, polygonale folgen, während im Centrum ganz abgeplattete, meist zu konzentrischen Körperchen geschichtete Zellen liegen (s. Fig. XLIV). Zwischen diesen beiden Extremen kommen alle möglichen Zwischenzustände vor, so zwar, dass eine oder die andere der genannten Schichten (meist die Keimschicht) quantitativ überwiegt oder eine regelrechte Aufeinanderfolge der Schichten überhaupt nicht vorhanden ist, sondern die eine in die andere eingreift, etwa wie sich bei der Rachitis die Prozesse im Bereiche der Epipyhsenlinie nicht, wie normal, nacheinander, sondern in unregelmässigem Durcheinander abspielen. Bei regelmässigem Bau der Parenchymkörper liegen die Mitosen vorwiegend im Bereich der Keimschicht (also in der Nachbarschaft des Stromas); sind die Zellen innerhalb der Parenchymkörper willkürlich angeordnet, so sind es auch die Kernteilungsfiguren. Die erwähnte Schichtung (Fig. 180 u. 181) erfolgt um einzelne (häufig degenerierte) rundliche oder polymorphe Zellen als Zentrum, um welche sich die benachbarten zwiebelschalenartig herumlagern; sie ist der Ausdruck der Raumbeschränkung innerhalb des Krebszapfens, bezw. des hier herrschenden Druckes. Dieser Druck trifft natürlich die ältesten zentral gelegenen Zellen vor allem und zuerst; deshalb findet man die Schichtungen vorwiegend zentral in der Achse der Krebsstränge. Hier treten auch zuerst die regressiven Metamorphosen auf. Diese bestehen vorzugsweise in der Verhornung der zentral gelegenen Zellen, welche nicht selten völlig typisch, unter der Ausbildung einer zwischen die nicht verhornten und verhornten Zellen eingeschobenen Schicht von Zellen mit Keratohyalinkörnern, erfolgt. Oft tritt jedoch die Verhornung nicht so regelmässig auf, sondern mehr willkürlich. Be-

sonders häufig sind die eben genannten Schichtungskugeln verhornt. Oft sind mehrere solcher Hornkörperchen (Kankroidkörperchen, Hornperlen) in einem und demselben Krebszapfen vorhanden und es sind die multiplen Schichtungscentren von einer neu aufgeschichteten Zellmasse gemeinsam umfasst (Fig. 180). Sehr eigenartige Bilder kommen zustande, wenn die Verhornung rudimentären Charakter hat und z. B. nur an Teilen der Zellen sich abspielt, andere Teile dagegen freilässt. So können in einem Krebszapfen vorwiegend die peripherischen Partien der Zellen verhornen und dabei gegenseitig zu einer Art Gerüstwerk verschmelzen; die nicht verhornten Protoplasmateile mit den Kernen retrahieren sich dabei von den verhornten Abschnitten und liegen in den Maschen des Horngerüstes. Da das unverhornte Protoplasma obendrein weitere Veränderungen durchmacht (Hyalinisierung z. B.), ferner der Kern ebenfalls Metamorphosen eingeht (Karyorhexis, Chromatolyse etc.) entstehen sehr merkwürdige Bilder, die an Parasiten erinnern; und dies um so mehr, als die eben erwähnte Scheidung verhornter und nicht verhornter Zellabschnitte sich mehrmals wiederholen kann. v. Rindfleisch hat vor Allen auf die Entstehung parasitenartiger Bilder auf Grund der partiellen Verhornungsprozesse an den Zellen ganz besonders hingewiesen (s. Fig. XXX). Ausser Verhornung kommt noch hyaline Entartung — ebenfalls wieder total oder partiell — an den Parenchymzellen vor. Ferner fettige Degeneration; letztere tritt sowohl bei den vom Deckepithel als — und ganz besonders — bei den von Talgdrüsen ausgehenden Plattenepithelkrebsen auf; im ersteren Falle sind es gewöhnlich rasch wachsende, sehr ungereifte (stark anaplastische) Formen des Hautkarzinoms, welche dem Typus des Carcinoma medullare angehören und massenhaft dichtgedrängte, voluminöse Krebscylinder produzieren, welche die Blutgefässe zwischen sich komprimieren; die Verfettung beginnt zentral im Krebszapfen, es können aber die ganzen Krebskörper allmählig in toto zu einem fettigen Brei zerfallen.

Eine Vergrösserung der Krebszapfen erfolgt durch Verlängerung derselben, dann aber auch durch Verdickung; ersteres geschieht durch fortgesetzte Apposition neuer Zellen (infolge von mitotischer Teilung und Vermehrung der alten) am peripheren Ende

der Zapfen, welche daher oft stark verjüngte Ausläufer zeigen; letzteres durch Wachstum und Vermehrung der Zellen innerhalb der gebildeten Zapfen selbst (v. Rindfleisch).

Das Stroma der Plattenepithelkrebse wird teils durch das Bindegewebe des Standortes dargestellt, welches oft einen stark granulierenden Charakter annimmt (Carcinoma granulosum Waldeyer — Fig. XLVIII, XLIX), teils ist es in grösserem oder geringerem Umfange neugebildet (Fig. 184). Bei ulzerierten Krebsen ist das Stroma in der Regel von Leukocyten überschwemmt, welch letztere auch in die Parenchymkörper einwandern und sich hier mit der Resorption von Zerfallsprodukten beschäftigen. Interessant ist es zu bemerken, dass im vollentwickelten ulzerierten Hautkrebs das Stroma nach aussen offen ist (v. Rindfleisch), so dass die Binnenräume des Bindegewebes nach der ulzerierten Stelle frei ausmünden; man bekommt dadurch den Eindruck, als beruhe das destruktive Wachstum des Karzinoms darauf, dass das Plattenepithel, in der Tendenz frei liegende Flächen zu überziehen, von der Oberfläche in kontinuo auf die Wandungen der frei mündenden Lymphräume hinübergewuchert sei und einen epithelialen Belag dieser Wandungen etabliert habe. Sind die Lymphräume nicht sehr weit, dann wird freilich alsbald eine totale, solide Erfüllung der Räume mit Epithel erfolgen; in den Fällen aber, in welchen eine Ektasie der Binnenräume eintritt, da sieht man in der That die Wandungen derselben von mehrschichtigem Plattenepithel, das gelegentlich in fast typischer Weise Keim-Stachel-Körnerschicht aufweist und in seinen oberflächlichen Lagen typisch verhornt, überzogen, während ein mehr weniger beträchtliches, entweder völlig leeres oder einzelne, abgestossene Zellen enthaltendes Lumen frei bleibt. Solche Bilder, die ich in besonders eklatanter Weise einmal bei einem Krebs der Nymphen (Diss. Stickler) zu sehen bekam, zeigen recht eindringlich, dass das Wachstum der Plattenepithelkrebse auf einer fortgesetzten epithelialen Bekleidung von Bindegewebsflächen seitens des abnorm wuchernden Deckepithels beruht.

Die Plattenepithelkrebse der äusseren Haut präsentieren sich grobanatomisch als in die Tiefe und Fläche greifende derbe, mehr oder weniger umschriebene Infiltrate; die Infiltrate sind sehr dicht, weisslich oder mehr grau an Farbe und in der Regel saftarm; nicht

selten kann man durch Druck komedonenartige, gelblichweisse Körper aus der Schnittfläche hervorpressen; es sind das die in den Lymphräumen steckenden Plattenepithelkörper. Es kommen aber auch weichere, sogar telangiektatische Formen der Infiltrate vor. Die Tiefenausdehnung der Infiltrate ist sehr wechselnd. Die bösartigeren Formen sind natürlich die tiefgreifenden; sie wachsen rascher und zwar vorwiegend in Knotenform; die Knoten neigen sehr zu frühzeitigem ulzerösem Aufbruch und weitgehendem Zerfall. Die oberflächlichen Plattenepithelkrebse bilden Infiltrate, welche sich zuerst als flache, beetartige Anschwellungen darstellen, die sich ein wenig über das Niveau der gesunden Haut erheben (sog. tuberöses Epitheliom); die Oberfläche dieser Anschwellungen ist infolge der in der Epidermis vorgehenden Veränderungen rauh, oft übermässig verhornt; zwischen den verhornten Massen finden sich Risse und Spalten. In anderen Fällen bilden sich im Bereich der karzinösen Infiltration Bläschen, welche platzen, und dann kleine, nässende Erosionen darstellen, deren spärliches Sekret an der Oberfläche eintrocknet. In jedem Falle zerfällt schliesslich das krebsige Infiltrat in den ältesten Teilen und man findet es dann bedeckt mit verhornten Massen und dicken Borken, die aus nekrotischem Gewebe und eingetrockneten Sekreten bestehen; entfernt man dieselben, so findet man ein flaches Geschwür mit hartem, graurötlichem, nässendem Grund und infiltrierten, leicht erhabenen Rändern. Durch teilweise Vernarbung kann gelegentlich eine tiefe trichterartige Einziehung der ganzen Geschwürsfläche entstehen.

Ein ganz oberflächlich infiltrierendes Hautkarzinom, das jedoch frühzeitig flach ulzeriert, wobei die Ulzeration an einzelnen älteren Stellen vernarbt, während sie an anderen flächenhaft fortschreitet (wanderndes Krebsgeschwür, Ulcus migrans), entwickelt sich am häufigsten von der Gesichtshaut im oberen Drittel des Gesichts, in der Nähe der Augenlider, und wurde bereits als Ulcus rodens früher erwähnt (Fig. 182). Von einigen Autoren wird die Bezeichnung Ulcus rodens nur mehr in klinischem Sinne angewendet, so dass krebsige, tuberkulöse, syphilitische Geschwüre von in die Fläche fortschreitendem, fressendem Charakter so genannt werden. Ich habe ein solches Ulcus rodens beobachten können, das teilweise durch Thierschsche Implantationsstreifen zur

Heilung gebracht wurde. Man kann in diesem Falle das implantierte Epithel auf der granulierenden Geschwürsfläche festen Fuss fassen sehen unter Ausbildung von jungen Epithelzapfen, und beobachtet oft eine sekundäre Verbindung der Krebszapfen mit dem jungen Epithel, ohne dass letzteres dadurch krebsig entartete (s. Fig. 182).

Nicht selten sind unter den Plattenepithelkrebsen Formen, welche neben beschränktem destruierendem, in die Tiefe gerichtetem Wachstum an der Oberfläche exstruktiv wachsen; besonders an der Haut kommen fungös erhabene, mit den Rändern pilzförmig überhängende Karzinome vor; sie zeigen gewöhnlich keine Verhornung, sondern ausgiebige Fettentartung.

Die fungöse Form des Karzinoms der äusseren Haut entwickelt sich mit Vorliebe an solchen Gegenden, wo sich derbe Fascien bezw. der Knochen als Unterlage finden (Eppenheim, Verfasser), also z. B. an der Nase, der Fusssohle, am Handrücken, an den Extremitäten (über der Tibia!). Es scheint, dass dann, wenn den Karzinomzellen das Eindringen in die Binnenräume des Bindegewebes erschwert ist und sich die grösste Masse derselben an der Oberfläche anhäufen muss, der Blutgefässbindegewebsapparat durch reichliche Aussprossung eine Ernährung der abgelagerten Epithelmasse übernimmt. Eine feste, fibröse, dichte Unterlage und damit ein kümmerliches Tiefenwachstum des Krebses, neben einer massenhaften Sprossung des Papillarkörpers in die Karzinommasse hinein, war denn auch einem von Eppenheim beobachteten Falle von fungösem Krebs über dem arcus zygomaticus deutlich. Zwei fungöse Hautkrebse, die ich selbst untersuchte, bestätigten im wesentlichen die erwähnten Anschauungen.

Auch papilläre Formen des Plattenepithelkrebses der Haut sind mehrfach beobachtet, sowohl solche, bei welchen die papillären Wucherungen an der Oberfläche sekundärer Natur sind (s. früher S. 652), als auch solche, welche von vorneherein den Charakter von Papillomen haben: destruierendes Papillom, malignes Papillom, Warzenkrebs. Nicht selten besteht an einer Stelle längere Zeit ein einfaches Papillom, das später in Krebs „übergeht" (s. S. 521).

Die von den Haartaschen und Talgdrüsen ausgehenden Karzinome (Fig. 192) greifen gewöhnlich tiefer und wachsen in der Kutis zu Knoten heran (Carcinoma occultum), ehe sie die über ihnen oft lange erhaltene Epidermis durchbrechen und dadurch ulzerieren (Carcinoma apertum). Mikroskopisch zeigen sich diese Talgdrüsenkrebse durch verzweigte, eigenartig lappige, mit kolbigen Anschwellungen ver-

sehene, auch in Windungen verlaufende, breite Stränge und Cylinder von Plattenepithel aus, an welchen weitgehende fettige Metamorphose hervortritt.

Eine besondere Form des Hautkrebses beschreibt Krompecher als Carcinoma epitheliale adenoides (drüsenartiger Oberflächenepithelkrebs). Dies Karzinom soll seinen Ausgang nehmen teils von dem Oberflächenepithel der Epidermis und zwar nur von der Cylinderzellen- (Fusszellen-)schicht, teils von den Cylinderepithelien der Anhangsdrüsen der Haut bezw. deren Ausführungsgängen (Talg-, Schweissdrüsen, Meibom'sche Drüsen, Brusttalgdrüsen). Durch Wucherung der Cylinderzellenschicht der Epidermis entstehen solide Stränge und Nester, verzweigte Epithelkörper mit kolbigen, flaschenförmigen Anschwellungen und Ausbuchtungen oder mit spitz zulaufenden Enden. Ferner einreihige Zellverbände, welche sich in komplizierte Falten legen, gyrusartig winden und „mäanderbandartige" Figuren beschreiben. Liegen viele solche Epithelguirlanden aneinander, zwischen denen das spärliche Bindegewebe hyalin oder schleimig entartet ist, dann entsteht ein „spitzentuchartiges" Gewebe, dessen mikroskopische Entwirrung schwierig ist. Endlich sollen sich drüsenartige Einstülpungen der Epidermis bilden, cylindrische Spalten, Schläuche, Cysten (letztere sogar gelegentlich mit papillären Wucherungen ausgestattet). Hie und da stülpt sich die Hornschicht mit ein, die Lumina der Einstülpungen enthalten dann verhornende, verfettete, nekrotische Massen. Die Zellen aller dieser Bildungen des Parenchyms sind länglichspindlig; Schichtungskugeln, hyaline Degeneration der Zellen kommen vor, aber keine Verhornung, keine Stachelzellen.

Der Beschreibung Krompechers nach scheinen mir die fraglichen Geschwülste vorwiegend endothelialer Natur zu sein; vielleicht sind auch primäre Talg- und Schweissdrüsentumoren darunter. Karzinome der Haut von dieser Art, deren Ausgang mit Sicherheit vom Oberflächenepithel hätte erwiesen werden können, habe ich nicht beobachtet, wohl aber kenne ich die Krompecher'schen Bilder von Endotheliomen der Haut her, deren Parenchymkörper häufig sekundär mit der Epidermis zusammentreten (s. Fig. 69), primär aber gar nichts mit ihr zu thun haben. Braun hat solche Hautendotheliome beschrieben und ich stimme diesen Ausführungen bei. Die Zellform, die Gestalt der Parenchymkörper, die Schichtungen der Zellen, die hyaline und schleimige Entartung des Stromas sprechen sehr für Endotheliom, fast noch mehr aber der klinische Verlauf: es sind die in Rede stehenden Geschwülste, wie ich in Übereinstimmung mit Braun und Krompecher finde, im Gesicht, wo sie am häufigsten auftreten, an Stellen zu finden, wo Krebse sehr selten, Endotheliome aber häufig vorkommen (s. früher); sie bestehen oft viele Jahre, ja Jahrzehnte lang, wachsen ausserordentlich langsam oder es wird ein vorübergehender Stillstand des Wachstums bemerkt. Oft tritt dann plötzlich rasches Wachstum ein; die Geschwülste sind tuberös, oft auch fungös; die Haut ist oft selbst über grossen Geschwülsten erhalten oder es tritt Ulzeration ein. Hartnäckige Recidive sind vielfach, Metastasen fast nie beobachtet. Das spricht alles für Endotheliom.

Eine eigenartige, an die Plattenepithelkrebse der Haut erinnernde Geschwulst habe ich in der Form eines Pigmentnaevus beobachtet. Es fanden sich in der alveolär gebauten Geschwulst Nester aus pigmentierten und pigmentlosen,

polygonalen Zellen, wie in Naevis und Melanosarkomen, ferner aber auch Züge von pigmentierten und pigmentlosen Plattenzellen und schliesslich massenhafte Schichtungskugeln in den Zellsträngen, die aber nicht verhornt waren, sondern hyaline Entartung zeigten. So sehr das mikroskopische Bild als ein Melanocarcinoma imponierte, als ein melanotischer Plattenepithelkrebs, so konnte wegen des Mangels jeglicher Verbindung der Geschwulstkörper mit der Epidermis, welch letztere über der Neubildung völlig erhalten und nur abgeplattet war, diese Diagnose nicht sicher gestellt werden, um so weniger als die Geschwulst mit ihren platten Zellen und den hyalinisierten Schichtungsgebilden auch unschwer als Endotheliom gedeutet werden konnte (Fig. 114). Ob überhaupt ein echtes Melanokarzinom vorkommt, darüber wurde früher eingehend gesprochen (s. S. 452 ff).

Verhornende Plattenepithelkrebse gehen ausser von der äusseren Haut auch von den mit Pflasterepithel gekleideten Schleimhäuten aus, also: von der Zunge, Lippe, der Schleimhaut der Mundhöhle (Wange, Gaumen, Tonsillen, Mundboden), vom Pharynx, vom Ösophagus, vom Larynx, von der Portio vaginalis uteri, von der Scheide, den Nymphen, der Innenfläche der grossen Schamlippen, von der Schleimhaut des Penis (Praeputium, glans), vom Anus. Auch von Schleimhäuten, die mit sog. Übergangsepithel ausgekleidet sind (Urethra, Harnblase, Uretheren, Nierenbecken) können verhornende Plattenepithelkrebse ihren Ausgang nehmen (Kischensky). Selten entwickelt sich ein Plattenepithelkrebs (mit echter Verhornung) auf cylinderepithelbekleideten Schleimhäuten; dabei liegt entweder eine Verirrung (Versprengung) von Pflasterepithel auf entwickelungsgeschichtlicher Grundlage vor oder ein auf chronisch-entzündlicher Basis entstandener Ersatz des Cylinderepithels durch Plattenepithel, welch letzteres von benachbarten Stellen in continuo auf die früher mit cylindrischem Epithel bekleideten Flächen hinübergewachsen ist oder drittens es hat sich (ebenfalls unter dem Einfluss chronisch-entzündlicher Reize) das Cylinderepithel allmählig in Plattenepithel verwandelt (Metaplasie). Es scheint, dass derartige Metaplasieen einen besonders günstigen Boden für Krebsentwickelung abgeben. Solche heterologe Plattenepithelkrebse findet man in der Gallenblase, (Nehrkorn, Ohloff, Weber, Deetz) im Uterus, (Piering, Flaischlen, Gellhorn, Eckardt, Gebhard, Löhlein) im Magen (Verfasser, s. Fig. 180), im Mastdarm (Bohm), in der Trachea (Ernst) bezw. Lunge (Friedländer, Siegert, Reiche, Pässler), in der

Nasenhöhle (Seifert-Kahn, Dreyfuss, Frick, Verfasser). Hier und da zeigen auch die Metastasen von solchen Krebsen starke Verhornung, ja der Charakter des Hornkrebses kommt in diesen Metastasen oft erst recht heraus (Nehrkorn, Kischensky).

Schliesslich können sich aus Resten der Kiemenfurchen, aus Dermoidcysten und Teratomen Plattenepithelkrebse entwickeln.

Ein Ersatz des Epithels des Standortes durch epidermisartiges Epithel, sei es nun, dass dieser Ersatz auf echter Metaplasie oder auf einer Entwicklungsstörung oder auf Epidermoisierung von der Nachbarschaft her beruht, kommt vor in der Schleimhaut der Nase und der übrigen Luftwege (Kehlkopf, Trachea, Bronchen), bei chronischen Entzündungen (Ozaena) und Geschwürsbildungen oder im Bereich von polypösen und papillären Neubildungen dieser Schleimhäute Schuchardt, Seifert-Kahn, v. Büngner, Kanthak, Hopmann, Griffini, Suchanek, Neuenborn). Ohloff sah Metaplasie des Epithels der Trachea infolge von Kanülendruck. Ähnliches kommt vor in der Gallenblase, deren Innenwand bei Steinbildung im Verein mit chronischer Entzündung mehr weniger völlig von geschichtetem und verhornendem Plattenepithel ausgekleidet sein kann (Weber, Deetz); eine ähnliche Umwandlung des gesamten Uterusepithels wurde mehrfach bei chronischen Entzündungszuständen beobachtet (Zeller, Gebhardt, Küstner, Veit, Zenker, Hofmeier, Friedländer, Flaischlen, Emanuel, Piering, Gellhorn, Pfannenstiel, Löhlein, Opitz, v. Rosthorn). Epidermoidale Umwandlung des Epithel der männlichen und weiblichen Urethra bezw. der übrigen grossen Harnwege beobachteten Neelsen, Dittel, Finger, Thiersch, Posner, Griffith, Marchand, Liebenow, Beselin, Ebstein, Chiari, Thompson, Bumm. Kischensky, der einen Plattenepithelkrebs der Nierenkelche mit verbreiteten Metastasen studierte, beobachtete ausgedehnte Metaplasie des Epithels der Nierenkelche, des Nierenbeckens und der Uretheren.

Friedländer hat ein Kankroid in einer tuberkulösen Lungenkaverne beobachtet und leitet die Neubildung von dem zu Plattenepithel metaplasierten Bronchialepithel ab. Ernst beschreibt einen verhornenden Plattenepithelkrebs eines Bronchus. Papillome und Krebse der Luftröhre, der Bronchen bezw. Lunge mit plattem, verhornendem Epithel beschrieben Siegert, Reiche, Pässler u. A. In diesen Fällen von Plattenepithelgeschwülsten der Luftröhre und Bronchen ist es fraglich, ob eine Metaplasie des Cylinderepithels vorliegt oder nicht vielmehr eine Keimversprengung von Plattenepithel, welche aus der embryonalen Verbindung der Trachea mit dem Ösophagus erklärt werden könnte; die betr. Geschwülste sassen auch zumeist nahe der eben erwähnten Verbindungsstelle. Ausser einer Metaplasie oder Keimverirrung kann, wie erwähnt, verhornenden Plattenepithelkrebsen der Schleimhäute nach der Ansicht der Autoren eine vorausgegangene Epidermoisierung durch benachbarte Epidermis zu Grunde liegen. Von solchen Vorgängen war früher (s. unter Cholesteatom) die Rede: so kann von Fistelgängen her die Schleimhaut der Urethra, durch eine Perforation des Trommelfells die Schleimhaut der Paukenhöhle, epidermoisiert werden (s. S. 382—385). In einem Falle von Plattenepithelkrebs des Rektum (Bohm) waren

Dammriss und chronisch entzündliche Zustände vorausgegangen, so dass man entweder an eine traumatische Verlagerung vom Epidermisepithel denken konnte oder an eine Epidermoisierung des unteren Teiles des Mastdarms vom Anus her, letzteres zumal deshalb, da die Grenze zwischen Cylinderepithel und Pflasterepithel überall sehr scharf war: es setzte sich die äussere Haut mit ihren drüsigen Anhängseln eine Strecke weit in den Mastdarm fort; dann folgte das Karzinom, an welches sich weiter nach oben eine epidermoide Auskleidung (Papillarkörper, keine Drüsen) des Mastdarmes anschloss; das Plattenepithel war in verschiedenen Streifen vorhanden, zwischen welchen das Bindegewebe der Submukosa frei lag.

2. Karzinome der Schleimhäute.

Sie gehen teils vom Deckepithel, teils von sog. Kryptenepithel oder richtigem Drüsenepithel aus. Es sind zum Teil Plattenepithelkrebse (s. oben), zum grösseren Teil gehören sie der Klasse der Cylinderepithelkrebse an.

Mikroskopisch verhalten sich Plattenepithelkrebse der Schleimhäute, wie die der äusseren Haut, sie können insbesondere auch ausgiebige Verhornung zeigen. Ich verweise daher in dieser Beziehung auf das vorige Kapitel.

Die Cylinderepithelkrebse (s. Fig. 168) entwickeln sich (ausser von Drüsen — s. später) von Schleimhäuten, welche mit einfachem oder geschichtetem Cylinderepithel bezw. Flimmerepithel bekleidet sind; vorwiegend gehen sie vom Magendarmkanal, von Cervix und Corpus uteri, von den Tuben, von der Trachea und den Bronchen, von der Gallenblase und den grossen Gallengängen, von der Nasenschleimhaut aus. Das Vorkommen von Flimmerepithelkrebsen wird von den meisten Autoren in Abrede gestellt. Sokoloff sah jedoch ein Karzinom der Leber, welches drüsenartige, mit Flimmerzellen ausgestattete Parenchymkörper aufwies. Ich selbst habe ein hinter dem Magen gewachsenes Karzinom gesehen, in welchem einzelne der drüsenartigen Parenchymkörper deutliche Flimmerzellen zeigten. Da nach den Untersuchungen von Fortunatow der Darmkanal niederer und höherer Wirbeltiere und auch der des Menschen während des Embryonallebens Flimmerepithel trägt, könnte man angesichts der erwähnten Geschwulst an eine embryonale Keimversprengung als Ursache denken.

Auch unter den Cylinderepithelkrebsen kann man solche unterscheiden, welche vorwiegend destruktiv wachsen, ausser in

die Fläche auch in die Tiefe dringen und dabei mehr oder weniger ausgiebig ulzerieren, und dann solche, welche neben einem beschränkten Tiefenwachstum sich fungös über das Niveau der betreffenden Schleimhaut erheben, durch vorwiegend exstruktives Wachstum ausgezeichnet sind und an der Oberfläche vielverzweigte Papillen erzeugen (Zottenkrebse). Im Magen und Dickdarm, auch im Uterus und in den Tuben sind solche Zottenkrebse (Blumenkohlgewächse) zu Hause. Eine Verfolgung der Wachstumsverhältnisse derartiger papillärer Cylinderzellenkrebse ergiebt, dass das Epithel voranwuchert und rein epitheliale Knospen und Zöttchen bildet, in welche das Bindegewebe bezw. junge Blutgefässe erst sekundär einwachsen. Die früher (s. S. 533) besprochenen Zottenkrebse der Harnwege (Busse) zeigen auf den Papillen kein Cylinderepithel, sondern ein Epithel, welches den tieferen Schichten des normalen Harnblasenepithels entspricht (Übergangsepithel).

Mikroskopisch sind die Cylinderzellenkrebse durch drüsenähnliche Strukturen ausgezeichnet, indem das gesamte Stroma mit allen seinen Maschenräumen von einer ein- oder mehrfachen Schicht dichtstehenden Cylinderepithels, welches häufig auch schleimbereitende Becherzellen aufweist, ausgekleidet ist; sind Papillen, dendritische Vegetationen vorhanden, so sind diese in derselben Weise von Cylinderepithel überzogen und dieses Oberflächenepithel senkt sich in die Tiefe fort, wo es in die Epithelbekleidungen der Stromaräume kontinuierlich übergeht. Man hat also den Eindruck, als ob bei diesen Karzinomen das Deckepithel seiner ihm immanenten Neigung, durch Einschaltung junger Zellen zwischen die alten (v. Rindfleisch) flächenhaft zu wachsen und blossliegende Bindegewebslager zu bekleiden, schrankenlos gefolgt sei, so dass nun nicht nur die Oberflächen, sondern, durch Fortsetzung des flächenhaften Wachstums nach innen auch alle Binnenräume (Lymphräume) mit Cylinderepithelien überzogen wären. Durch die Auskleidung der Stromaalveolen mit Cylinderepithelien kommt natürlich ein drüsiger Bau zu stande und da die Cylinderepithelkrebse der Schleimhäute den Adenokarzinomen unter den Drüsenkrebsen ähnlich gebaut sind, verweise ich, um Wiederholungen zu vermeiden, bezüglich weiterer Details auf die Beschreibung der letzteren.

Auch von normalerweise mit Plattenepithel bekleideten Flächen können Cylinderepithelkrebse ausgehen; hier liegt meist eine entwickelungsgeschichtliche Versprengung von Keimen zu Grunde, z. B. findet man Cylinderepithelkrebse des Ösophagus an der Stelle der fötalen Verbindung der Speise- mit der Luftröhre, sog. heterologe Cylinderzellenkarzinome (Birch-Hirschfeld). Lubarsch sah einen Cylinderzellenkrebs der Kreuzbeingegend, welchen er auf eine Weiterentwicklung von versprengten Teilen des Urdarmes zurückführte. Auch aus Überresten der Kiementaschen können mitten im Halsbindegewebe Cylinderzellenkarzinome entstehen.

Von plattem und cylindrischem Deckepithel können auch Karzinome mit indifferenten Zellformen (polymorphzellige Karzinome ihren Ausgang nehmen; es sind das die Deckepithelkarzinome von niederster Entwickelungsreife, in welchen auch die funktionellen Eigenschaften der Mutterzellen (Verhornung, Schleimsekretion etc.) verloren gegangen sind. Das sind auch stets die klinisch bösartigeren Deckepithelkrebse. Im übrigen bilden die Deckepithelkrebse je nach dem quantitativen Verhältnis zwischen Parenchym und Stroma teils weiche, medullare, teils harte, scirrhöse Formen bezw. die Mittelform des Carcinoma simplex. Dass sowohl der Grad der Entwickelungsreife (der „anaplastische" Charakter) als das Verhältnis zwischen Parenchym und Stroma in ein und derselben Neubildung sehr wechselnd sein kann, will ich noch einmal ausdrücklich betonen.

3. Karzinome der Drüsen.

Diese Karzinome entwickeln sich von den drüsigen Anhängen und Einstülpungen der Haut und einiger Schleimhäute (Magendarmkanal, Uterus, Bronchen), ferner in den grossen drüsigen, parenchymatösen Organen: in der Mamma, dem Pankreas, der Leber, den Nieren, den Ovarien und Hoden, in der Prostata, in der Schilddrüse. Es sind Karzinome mit cylindrischen (Magendarmkanal, Ovarium, Lunge), kubischen (Mamma, Niere, Schilddrüse, Prostata) oder polymorphen Zellen (letztere sind die Formen mit weitgehender Anaplasie).

Je nach dem histologischen Bau unterscheiden wir in dieser Gruppe das Carcinoma glandulare adenomatosum (Fig. 169,

170, 172) und das Carcinoma glandulare solidum (Fig. 161, 162, 176). Am häufigsten sind diese beiden Typen gemischt.

Das Carcinoma adenomatosum, Adenokarzinom, welches sich vom Magendarmkanal, dem Uterus, der Mamma, den Ovarien, der Schilddrüse, dem Hoden, der Prostata entwickelt, hat seinen Namen daher, weil das Karzinomparenchym sich zu drüsigen Formationen entwickelt. Auch die Adenome sind, wie erwähnt, durch Drüsenneubildung ausgezeichnet, jedoch erreicht in ihnen die Willkürlichkeit des epithelialen Wachstums nicht im entferntesten den Grad, wie bei den Adenokarzinomen. In den Adenomen entstehen Tubuli und Acini, die, was die Form der Epithelzellen, die Beschaffenheit der epithelialen Zellverbände, die Anordnung des Stromas um die letzteren betrifft, die grösste Ähnlichkeit mit den normalen Drüsenbildungen des Muttergewebes aufweisen. Die Abweichungen sind gering in qualitativer Hinsicht. Bei den Adenokarzinomen erreicht das Wachstum des Drüsenepithels eine viel grössere Selbständigkeit, so dass in der formellen Ausbildung der Zellen und Zellverbände eine oft weitgehende Willkür herrscht; die drüsige Struktur wird häufig nur angestrebt, nicht völlig erreicht, an einen Stellen oft ganz aufgegeben, so dass sie vielfach nur als eine vorübergehende Stufe der Entwickelung erscheint. Wie aber schon bemerkt, giebt es einige Adenokarzinome, welche zu einem solch hohen Grad der Gewebsreife gedeihen, dass sie am Drüsentypus fast durchaus festhalten und daher der Struktur nach kaum von den Adenomen zu unterscheiden sind Adenoma destruens, malignum). In solchen Fällen, in welchen morphologische Kriterien im Stiche lassen, müssen biologische Merkmale zur Betrachtung herangezogen werden; es wird die Destruktivität des Wachstums entscheidend sein, welche dem Karzinom eigen ist und welche dem Adenom als einer exstruktiven Geschwulst fehlt. Aus dem Moment des destruktiven Wachstums kann man auch ein differentialdiagnostisches Merkmal zwischen den hoch differenzierten Adenokarzinomen und den einfachen Adenomen ableiten: in den Adenomen hat sich infolge regulären Ineinandergreifens einer bindegewebigen und epithelialen Proliferation das neugebildete Stroma um die Drüsen mehr weniger typisch angeordnet; in den Adenokarzinomen dringen die Drüsenschläuche

in das alte oder neugebildete Bindegewebe vor und kommen so in beliebige Räume des letzteren zu liegen; das Bindegewebe ist in diesen Fällen also oft ganz atypisch, willkürlich, um die Drüsen angeordnet.

Das Parenchym der Adenokarzinome besteht also aus drüsigen-Bildungen. Einmal finden sich sprossende echte Drüsenschläuche der verschiedensten Form: lange, gewundene, verzweigte, vielfach erweiterte und mit benachbarten zusammenfliessende Drüsenröhren (Carcinoma tubulare — Fig. 169, 170). In anderen Formen herrscht die Neigung zur Bildung kugeliger Hohlräume vor, die immer in einer Mehrzahl zusammengeordnet, Alveolengruppen und damit Analoga von Träubchen formieren (Carcinoma acinosum); oder es finden sich Schläuche, von denen aus sich kugelige Drüsenalveolen entwickeln (tubulös-acinöse Karzinome — Fig. 171, 173). Die Karzinome der Brustdrüse zeigen diese Typen besonders deutlich in allen erdenklichen Variationen. Manchmal erscheinen die Drüsenräume in Karzinomen follikelartig (Carcinoma folliculare, Folliculoma malignum — Gottschalk, v. Kahlden); es dürfte sich jedoch nur ausnahmsweise um wirklich allseitig abgeschlossene Follikel handeln (in Krebsen des Ovariums, der Schilddrüse). Die vielgestaltigen und, wie gesagt, infolge von Konfluenzvorgängen oft labyrinthischen Drüsenräume sind in den Adenokarzinomen mit hoch oder niedrig cylindrischen, kubischen, hie und da infolge Binnendruckes abgeplattenen Epithelien ausgekleidet. Meist ist es nur eine einzige Schicht Epithels. Eine Mehrschichtigkeit des Epithels wird gewöhnlich bei cylindrischen Zellformen durch die verschiedene Höhe, in welcher die Kerne des dicht gedrängten einschichtigen Epithels liegen, vorgetäuscht; ferner durch Flachschnitte. Jedoch kommen auch wirkliche mehrschichtige Beläge vor. Nicht selten häufen sich an einzelnen Stellen des Drüsenraumes die Epithelien stark an, türmen sich übereinander und bilden so kolbige, papilläre, rein epitheliale Einwüchse in die Lumina. Erheben sich mehrere solche Sprossen, dann können sie miteinander verschmelzen, wobei häufig kleine rundliche Lumina zwischen den Sprossen bestehen bleiben. Nicht selten kann das ganze Lumen von epithelialen Balken durchspannt sein, welche zwischen sich viele kleine Lumina umschliessen (Fig. 172); diese rein epithelialen Balkennetze zerlegen

also das alte Lumen in eine grosse Reihe von sekundären Räumen. In diesen eigenartigen Vorkommnissen zeigt sich das üppige selbständige Wachstum des Drüsenepithels und vor allem seine Unabhängigkeit von einer gleichzeitigen Wucherung des Bindegewebes besonders eklatant. Es tritt aber darin auch die spezifische Art des Wachstums des Drüsenepithels hervor, indem es sich immer und immer wieder um die epitheliale Zusammenordnung gleichartiger Zellen zur Umschliessung von Luminibus handelt. Während also den Deckepithelkrebsen eine fortgesetzte Oberflächenbekleidung seitens der Parenchymzellen zu Grunde liegt, ist die Bildung von geschlossenen Epithelverbänden seitens der Parenchymzellen das Hauptcharakteristikum der Drüsenepithelkrebse. Es liegt diese Tendenz, Lumina zu umschliessen, in der Bipolarität der Drüsenzelle begründet, welche durch ihre funktionelle Thätigkeit bedingt ist. Die Parenchymzellen liefern auch in den Drüsenkarzinomen Sekrete, welche in die Lumina abgesetzt werden. Unter den cylindrischen Epithelzellen finden sich z. B. oft viele Becherzellen (Magen, Darm, Ovarien); die Parenchymzellen von Schilddrüsenkrebsen enthalten Kolloidtropfen, die von Leberkrebsen gallige Produkte etc. (s. früher). Durch solche Sekretionsvorgänge, auch durch schleimige und kolloide Entartung der Zellen, werden im Lumen der Drüsenräume oft grosse Massen von Schleim oder Kolloidsubstanz abgelagert (Karzinome des Magendarmkanals, der Nasenschleimhaut, des Ovariums, der Schilddrüse). Oft entstehen durch sekretorische oder degenerative Vorgänge sekundäre Lumina innerhalb der mehrschichtigen Epithelbeläge selbst oder in den vorhin geschilderten epithelialen Sprossen und Balken, indem durch interzelluläre Ablagerung schleimiger, kolloider Massen die angrenzenden Zellen auseinander weichen und sich wiederum epithelartig um den Schleimtropfen gruppiren.

Durch die Anhäufung von Produkten der Sekretion, Transudation, Degeneration erweitern sich unter gleichzeitiger Mitvergrösserung des Bindegewebes (Ribbert) die Drüsenräume. Durch Konfluenz benachbarter Drüsen entstehen cystöse Räume, die bei fortgesetztem Wachstum der Geschwulst mehr und mehr der Kugelgestalt zustreben. Karzinome, welche viele solche mit Schleim,

Kolloid, Blut, fettigen Zerfallsmassen gefüllte Cysten enthalten, werden Cystokarzinome (Fig. 172) genannt (Cystenkrebs).

Vorhin war von rein epithelialer Papillenbildung in die Drüsenlumina hinein die Rede. Den epithelialen Papillen folgt nicht selten der Blutgefässbindegewebsapparat, indem er in deren Achse einwächst, so dass dann echte Papillen entstehen. Die Cystokarzinome sind besonders häufig durch das Auftreten papillärer Wucherungen in die Cystenlumina hinein ausgezeichnet (papilläres Cystokarzinom, Cystocarcinoma papilliferum — s. Fig. 175); die wuchernden Papillen sind schlank, dicht gedrängt, verzweigt. Im Gegensatz zu den papillären Cystadenomen sind in den papillären Cystokarzinomen die Papillen oft von unregelmässig geschichtetem, cylindrischem, hie und da sogar polymorphem Epithel überzogen; die Papillen können so reichlich entwickelt sein, dass sie das Lumen total ausfüllen. Ist dies der Fall, dann treten Verwachsungen ein und findet man ein spärliches, netzförmig verzweigtes Stroma (die ehemaligen, gegenseitig verwachsenen Papillen) und eingelagerte solide Epithelhaufen (die ehemaligen, nun gegenseitig verschmolzenen Epithelbeläge); es geht also dann das papilläre Cystokarzinom in die Form des Carcinoma solidum medullare über (s. Fig. 156). Einfache Cystokarzinome ohne Papillen (Cystocarcinoma simplex) und papilläre Formen entwickeln sich von der Mamma, den Ovarien etc. Man sollte eine krebsige Geschwulst, in welcher die Cysten aus präexistierenden Räumen (Drüsen, Lymphgefässen) des befallenen Organes hervorgegangen oder aus Erweichungen etc. entstanden sind, nicht ein Cystokarzinom nennen, sondern den Namen nur für Cysten anwenden, welche dem Karzinomparenchym selbst angehören. Das Stroma der Adenokarzinome und Cystokarzinome ist bald reichlich, bald spärlich, bald derbfaserig, bald locker gebaut, zellreich. In den papillären Cystokarzinomen ist das Stroma der Papillen nicht selten sehr weich, schleimgewebsartig.

Das Carcinoma glandulare solidum bleibt in seiner Reife hinter der eben besprochenen Form zurück, indem die Karzinomzellen einerseits nicht mehr zu typischen cylindrischen oder kubischen Epithelformen ausgebildet werden, andererseits eine höhere Ordnung in der Zusammenfassung der einzelnen Krebszellen innerhalb der Karzinomkörper nicht mehr angestrebt wird. So finden wir denn in diesen

Krebsen keine Anordnung der Zellen um zentrale Lumina mehr oder es sind derartig höhere organische Verbände der Zellen nur da und dort angedeutet, jedenfalls nicht die Regel in der Geschwulst; es bilden sich vielmehr solide Stränge von polymorphen, ohne Ordnung zusammengeworfenen Zellen. Die Zellgrenzen sind in den soliden Krebskörpern oft undeutlich, die protoplasmatischen Leiber der Zellen scheinen gegenseitig verschmolzen. Querschnitte durch die Krebskörper erscheinen als die bekannten, rundlichen, scheinbar abgeschlossenen Alveolen. Die Zellstränge sind von verschiedenster Form, gerade gestreckt und gewunden, varikös aufgetrieben, an den Enden kolbig angeschwollen, mit soliden kugeligen, keulenförmigen Anhängen versehen; meist sind die soliden cylindrischen Körper verzweigt, auch gegenseitig verbunden. Das bindegewebige Stroma ist in diesen Krebsen sehr verschieden entwickelt. In vielen Fällen ist es verschwindend spärlich, vom üppig ausgebildeten Karzinomparenchym bis auf Reste aufgebraucht und von diesem letzteren fast verdeckt. Das sind die zerfliessend weichen, saftreichen, rasch wachsenden, bösartigsten Drüsenkrebse von der Form des Carcinoma medullare (Fig. 162, 174). Es ist aber das rasche Wachstum nicht die Ursache, dass diese Karzinome keine reiferen Zellformen und höheren Strukturen hervorbringen, sondern der Mangel einer höheren Organisation ist nur der anatomische Ausdruck eines primär bestehenden, bedeutenden Degenerationsgrades des epithelialen Wachstums. Solche weiche Drüsenkrebse bildet die Mamma, das Ovarium, der Uterus, die Prostata, Schilddrüse, Leber, Niere, Nasenschleimhaut, der Magen und Darm. Sie wachsen im Inneren von Organen als Knoten oder diffus infiltrierend, an der Oberfläche bilden sie fungöse, zerfallende Geschwülste, die nach Ulzeration tiefe Geschwüre mit unregelmässig aufgeworfenen, zerfetzten Rändern bilden. Manchmal ist in diesen weichen Drüsenkarzinomen das Stroma übermässig reich an weiten Blutgefässen (Kapillaren); das sind schwammige, in allen Nuancen des Rot spielende Karzinome, welche zu Blutungen, hämorrhagischen Infarkten, blutigen, cystischen Erweichungen, sowie zur Pigmentmetamorphose (Pseudomelanose) neigen (Blutschwämme).

Das Stroma dieser weichen Karzinome kann man sich durch Auspinseln der Schnitte schön zur Darstellung bringen. Dass auch in diesen rasch wachsen-

den Karzinomen Stroma neugebildet wird, kann man im Bereich umfangreicherer Anhäufungen von Parenchym sehen: in diese können sekundär Blutgefässe einwachsen, in deren nächster Umgebung junges Bindegewebe entsteht. Dabei kommt es hie und da vor, dass die Karzinomzellen den jungen Gefässen direkt aufsitzen (vgl. S. 310). Auch in zerfallende Krebskörper wachsen Gefässe und fibroplastische Zellen ein, welche das Zerfallsgewebe substituieren.

Hält sich Krebsparenchym und Stroma in den soliden Drüsenkrebsen quantitativ ungefähr das Gleichgewicht, so spricht man von Carcinoma simplex (Fig. 161); überwiegt das Stroma derart, dass das krebsige Parenchym ganz in den Hintergrund tritt, ja in manchen Fällen so verschwindet, dass es erst durch eine besonders eingehende Untersuchung nachgewiesen werden muss, dann haben wir Drüsenkrebse vom Typus des Carcinoma scirrhosum (Fig. 164). Dieser Typus kann dadurch erreicht werden, dass die massige Bindegewebsentwickelung der epithelialen Wucherung auf dem Fusse folgt, indem sie von der letzteren direkt angeregt wird. Besonders im Magen und in der Mamma kommen Karzinome vor, welche so sehr überwiegende Bindegewebsmassen produzieren, dass man entzündliche Schwarten bezw. Schwielen vor sich zu haben glaubt, während eine genaue Untersuchung innerhalb der feinen Spalten des Bindegewebes schmalste Reihen von Epithelzellen erkennen lässt; diese derben, schwieligen Krebse wachsen langsam und machen gewöhnlich keine Metastasen, ausser in regionären Lymphdrüsen. Die scirrhösen Magenkrebse sind von gutartigen Pylorusverhärtungen schwer zu unterscheiden (Hauser, Tilger); sie verwandeln die Magenwand (Schleimhaut und Submukosa) in eine derbe, weissliche Schwarte, während die Muskularis oft enorm hypertrophiert; sie ulzerieren wenig und nur ganz oberflächlich oder überhaupt nicht; die Geschwüre zeigen im Grund die schwielige Submukosa. Mammascirrhen können äusserlich leicht mit chronisch mastitischen Zuständen verwechselt werden.

Der scirrhöse Charakter kann aber auch sekundär entstehen, indem sich reichliches Bindegewebe an verödeten Stellen des Karzinoms gleichsam als eine Art Narbe findet, wobei es sich teils um früher vorhandenes, auf einen kleineren Raum zusammengerücktes Bindegewebe, teils um (im Verlauf der Vernarbung) neugebildetes handelt. So können Medullarkrebse teilweise sekundär in Scirrhen übergehen; man sieht dann oft die zentralen Teile des betreffenden

Karzinoms geschrumpft, narbig verändert, verhärtet, während an der Peripherie junge weiche Krebsmassen sich finden. v. Rindfleisch unterscheidet an solchen zentral vernarbenden Knoten 4 Zonen: die äusserste gilt als Zone der Entwickelung der Geschwulst (graurötliche, feinste Knötchen oder Infiltrate), dann folgt nach innen die Zone der Akme (reichliche Massen von Krebsgewebe), weiters die Zone der regressiven Metamorphose (fettiger Zerfall, beginnende Erweichung), endlich als innerste Zone die der Vernarbung.

Unter den sekundären Metamorphosen der Drüsenkrebse ist vor allem die schleimige Entartung hervorzuheben, welche bei hochgradiger Entwickelung zum Bilde des früher geschilderten Gallertkrebses führt (s. d.). Ferner kommt hyaline und kolloide Entartung vor. Verfettung tritt reichlicher vor allem in Drüsenkrebsen der Mamma auf.

Anführen will ich noch, dass Kaufmann die Bezeichnung Drüsenkarzinom bezw. Carcinoma glandulare aufzugeben empfiehlt, da sie so sehr wechselnd gebraucht wird: einmal für Krebs einer Lymphdrüse, ein anderes mal rein deskriptiv für eine bestimmte Anordnung der Zellen im Karzinom ohne Rücksicht auf die Histogenese, ein drittesmal endlich für einen histogenetisch von echten Drüsen abzuleitenden Krebs. Man sollte die Bezeichnung allerdings nur in letzterem Sinne anwenden.

e) Die Histogenese der Karzinome

hat verschiedenartige Beurteilungen erfahren. Wir dürfen an die Spitze der hier folgenden Betrachtungen die Worte Waldeyers setzen, der bemerkt, dass bisher noch niemand eine Krebszelle unter seinen Augen aus einer Epithel- oder Endothel- oder Bindegewebszelle habe hervorgehen sehen; wir seien daher auf das Studium toter, histologischer Bilder angewiesen und müssten aus diesen Rückschlüsse auf die ihnen zu Grunde liegenden Lebensvorgänge machen. Damit ist aber den gesamten histogenetischen Forschungen der Stempel der Unvollkommenheit aufgedrückt und ist zugegeben, dass dem persönlichen Ermessen in der Deutung der fraglichen Bilder ein grosser Spielraum freisteht. Das sollte uns aber sowohl für das eigene Studium der einschlägigen Verhältnisse vorsichtig machen, als auch tolerant bezüglich der Kritik gegen Andere.

Wie schon früher erwähnt, waren und sind heute noch für Virchow die Karzinome aus dem Bindegewebe hervorgegangen, also im vollen Sinne des Wortes heteroplastische Geschwülste; Virchow deutete die entzündlichen, reaktiven Wucherungen des Bindegewebes in der Umgebung vordringender Karzinomzapfen im Sinne einer Umwandlung der Bindegewebszellen zu Karzinomzellen. Köster hat eine Anzahl von karzinomartigen Geschwülsten beschrieben, die sich aus Endothelien der Lymphgefässe entwickelten und dehnte diese Beobachtung auf die Karzinome überhaupt aus. Die Kösterschе Entdeckung ward bestätigt, insofern man für eine Reihe von, den Karzinomen sehr ähnlich gebauten Geschwülsten die endotheliale Genese anerkennen musste, für Geschwülste, die aber dann schärfer umgrenzt und als besondere Art von Bindesubstanzgeschwülsten (als Endotheliome) von den Karzinomen getrennt und eben den Bindesubstanzgeschwülsten angegliedert wurden. Die Virchowsche Lehre von der bindegewebigen Entstehung der Karzinome hat also durch die Kösterschen Untersuchungen nur eine scheinbare Bestätigung gefunden. Wenn von den Autoren, welche noch an der bindegewebigen Entstehung der Karzinome festhalten, geltend gemacht wird, dass Karzinome mitten im Bindegewebe, ohne Zusammenhang mit präformiertem Epithel, entstehen, so ist darauf zu antworten, dass es sich erstens einmal um Endotheliome handeln kann, zweitens, dass nicht selten Karzinome aus versprengten, ins Bindegewebe verlagerten Epithelkeimen ihren Ausgang nehmen. Drittens halten viele Beobachtungen über primäre Krebsbildung ohne Zusammenhang mit Epithel, mitten im Bindegewebe (in Lymphdrüsen, im Knochen z. B.), einer strengeren Kritik nicht stand; in vielen Fällen ist eine ausführliche Sektion nicht gemacht worden, somit nicht sicher zu entscheiden, ob es sich wirklich um primäre Tumoren und nicht um Metastasen handelte. Nicht selten kommt es vor, dass die primäre Krebsgeschwulst sehr klein und leicht zu übersehen ist, oder an Orten sitzt, die für gewöhnlich nicht genauer untersucht werden (z. B. Prostatakarzinome, Pankreaskrebse, Karzinome der Samenblasen etc.); Metastasen solcher occulter oder unauffälliger Krebse können nun sehr reichlich verbreitet und sehr umfangreich sein: z. B. findet man ausgedehnte Knochenmetastasen bei Krebs der Prostata (v. Recklinghausen);

ein winziges, nur flach ulzeriertes Rektalkarzinom kann ungeheure Metastasen in Lymphdrüsen, Leber etc. bewirken.

Durch die Untersuchungen von Remak, Thiersch, Waldeyer, Hauser u. A. wurde der epitheliale Urprung der Karzinome betont und seit diesen Untersuchungen sind, wie schon erwähnt, die Karzinome definiert worden als maligne Geschwülste, welche sich aus einer atypischen, destruierenden Wucherung der Deck- und Drüsenepithelien entwickeln.

Der Vorgang bei der Karzinomentwickelung wurde von diesen Autoren so dargestellt, dass das bis dahin normale präexistierende Epithel (infolge einer aus unbekannten Ursachen erfolgenden „fundamentalen Änderung seiner biologischen Eigenschaften") aktiv gegen das Bindegewebe vordringe, in Form von Zapfen oder Schläuchen in das subepitheliale Bindegewebe einwachse, dabei in die Lymphspalten und Lymphgefässe gelange und vorzugsweise innerhalb dieser Bahnen sich weiter in die Tiefe verbreite. Dabei hatten die genannten Autoren die Vorstellung, dass eine periphere Ausbreitung der Geschwulst (peripheres, appositionelles Wachstum) durch fortgesetzte Entartung weiterer, bis dahin normaler Epithelien erfolgen könne, indem dann auch diese ein aktives Vordringen gegen das Bindegewebe begännen.

Hauser legt der Krebsentwickelung eine fundamentale Änderung der biologischen Eigenschaften der Epithelzellen zu Grunde; dafür spräche die Selbständigkeit, welche die krebsigen Epithelien zeigten und welche insbesondere auch in ihrer Fähigkeit hervortrete, nach passiver Verschleppung und Transplantation sich in anderen Geweben und Organen festzusetzen und zu neuen Geschwülsten heranzuwachsen; eine derartige Selbständigkeit und Wachstumsenergie kommt normalen Epithelgeweben nicht im entferntesten zu, wie die entsprechenden Transplantationsversuche ergeben haben. Die Experimente Jennys, der bei Einbringung von Krebsgewebe in die Bauchhöhle (Hanaus Ratten) die Karzinomzellen nicht einen Überzug der Serosa bilden, sondern sie Knötchen mit verhornendem Centrum formieren und dann in die Tiefe der Gewebe vordringen sah, beweisen nach Hausers Kritik im Zusammenhalt mit den Beobachtungen über primäre Erkrankung des Epithels bei Karzinom überhaupt, dass eine primäre biologische Entartung des Epithels (abnorme Wachstumstendenz) beim Karzinom vorliege; normale verpflanzte Zellen drängen eben nicht aktiv gegen die Umgebung vor. Ich werde später noch auf eine Kritik der Jennyschen Ergebnisse eingehen. Hauser ist geneigt für die angenommene biologische Entartung des Epithels Variationen im Darwinschen Sinne zu Grunde zu legen. Die Gesetze Darwins, dass Veränderungen des Nährbodens die Lebensenergie beeinflussten, dass ein Übermass an Ernährung der

wirksamste Faktor für Variabilität sei, diese Sätze wendet Hauser in entsprechender Weise auch für die Zellen an, welche den Darwinschen Gesetzen der Variation ebenso unterworfen seien, wie alle lebenden Wesen überhaupt. Eine derartige Variation könne z. B. in dem Zurücktreten funktioneller Eigenschaften und in dem Hervortreten anderer, latent oder schwach entwickelter Fähigkeiten (Assimilation) bestehen. Die hypothetische Änderung der biologischen Qualitäten fasste Hansemann, wie erwähnt, unter dem Begriff der Anaplasie (echte Metaplasie) zusammen.

Die Thiersch-Waldeyer, Hausersche Lehre von der Karzinomentwickelung, welche sich, wie gezeigt werden wird, durch die histologischen Bilder im Rand bestehender Krebsgeschwüre oder an beginnenden Karzinomen stützen liess und welche ausser den genannten Autoren heutzutage von den meisten Pathologen Ziegler, Orth, v. Rindfleisch, Birch-Hirschfeld, Zahn u. A.) geteilt wird, blieb unangefochten, bis Ribbert dem durch diese Lehre in den Hintergrund gerückten Bindegewebe, welchem Thiersch und Boll schon seinerzeit mehr Beachtung geschenkt hatten, wieder zu grösserer Geltung verhalf, ja durch eine primär aktive Wucherung des Bindegewebes den ganzen Prozess der Karzinomentwickelung eingeleitet sein liess. Ribbert ging von der Ansicht aus, dass jene fundamentale Änderung der biologischen Eigenschaften des Epithels, welche von den übrigen Autoren als Grundlage für die Karzinomentwickelung aufgestellt wurde und welche anzunehmen logischerweise nötig war, um das eigenmächtige Vordringen des Epithels in das Bindegewebe zu erklären, — dass jene fundamentale Änderung des Epithelcharakters unannehmbar sei, da sie ohne jede Analogie dastehe. Die bei jedem Karzinom sich manifestierende Emanzipation des Epithels von den physiologischen Wachstumsgesetzen sucht nun Ribbert nicht durch eine primäre Änderung des Zellcharakters zu erklären, sondern durch eine primäre Änderung der Lagebeziehungen der Epithelien sowohl untereinander als zum Bindegewebe. Eine solche Änderung in der Situation kommt nach Ribbert bei der Karzinomentwickelung zu stande durch eine primäre Wucherung des Bindegewebes, welches zwischen die Epithelien einwachsen, sie aus ihrem organischen Verband lösen und sie ins Bindegewebe hinein verlagern soll.

Auf diese Lösung des organischen Zusammenhangs kommt es Ribbert bei den Karzinomen ebenso an, wie bei allen Geschwülsten. Für viele Geschwülste (gutartige Bindesubstanzgeschwülste, Sarkome

etc.) könne man nachweisen, dass embryonal versprengte, unverbrauchte Keime die Grundlage der Wucherung abgäben, Gewebskeime, die überhaupt von vorneherein nicht mit dem übrigen Organismus in Verbindung gestanden hätten. Für die Karzinome dagegen sei anzunehmen, dass zu allermeist durch entzündliche, im extrauterinen Leben sich abspielende Prozesse der vorher regulär bestehende Zellverband gestört würde, so dass Lostrennung von Zellen und Zellgruppen erfolge, welch letztere, in andere Beziehungen gebracht, selbständig weiter wucherten.

Hauser bemerkt, dass schon früher Waldeyer in seinen bekannten Karzinomarbeiten auf Abschnürungen und Umschliessungen von Epithel durch wucherndes Bindegewebe, auch auf ein aktives Einwachsen von Gefässen und Bindegewebe in geschlossene Epithelverbände aufmerksam gemacht habe; auch habe Waldeyer bereits die Möglichkeit zugegeben, dass aus solchen Prozessen einmal ein Karzinom hervorgehen könne. Jedoch seien diese Prozesse besondere Vorkommnisse und jedenfalls nicht die Regel.

Die Gründe, welche die Vertreter und Anhänger der alten Lehre von einer primären Erkrankung des Epithels iür ihre Ansicht beibrachten, und die Gründe, die Ribbert anführte für seine Meinung, dass das Bindegewebe den Reigen der Erscheinungen beginne, die Epithelien verlagere, wonach erst an dem verlagerten Epithel abnorme Wachstumserscheinungen hervorträten, sollen kurz auseinandergesetzt und mit den Befunden, die ich selbst an beginnenden Karzinomen erheben konnte, verglichen werden. Dabei ist es nötig, die einzelnen hauptsächlichen Krebsformen getrennt zu behandeln.

Ehe ich hierauf eingehe, möchte ich folgende allgemeine Bemerkungen machen: Die Studien über die Histogenese des Karzinoms wurden grösstenteils an sog. beginnenden Krebsen gemacht. Hauser, v. Notthafft, Lubarsch u. A. haben solche beginnende Karzinome beschrieben. Ribbert aber hat mit Recht bemerkt, dass ein einwandfreies Material überhaupt schwer aufzutreiben ist. Verhältnismässig am günstigsten liegt die Sache bezüglich der Krebse der äusseren Haut, weil hier wirklich gelegentlich in den Anfangsstadien operiert wird. Aber auch bei den kleinsten Hautkrebsen, die man zur Untersuchung bekommt, ist der Prozess immer schon in voller Blüte, so dass über die erste Entstehung nichts ausgesagt werden kann. Und, gesetzt den

Fall, man träfe wirklich zufällig einmal die Veränderungen in den ersten Stadien, dann könnten sie ja morphologisch noch nichts typisch Krebsiges an sich haben, bezw. wir könnten nicht mit Bestimmtheit sagen, ob die im Epithel oder Bindegewebe allein oder in beiden zugleich gefundenen pathologischen Veränderungen bei weiterer Entwickelung nun auch wirklich zu einem Krebs geführt hätten. Einem noch in situ befindlichen, aber pathologisch veränderten Epithel kann man z. B. doch nicht ansehen, ob es sich weiter im Sinne eines Karzinoms verändern würde. Die Sehnsucht, wirklich einmal einen ganz beginnenden Krebs zu sehen, hat denn auch nicht selten so mächtig gewirkt, dass man Prozesse für eine eben einsetzende karzinomatöse Entartung gehalten hat, die in das Gebiet chronisch-entzündlicher und hyperplastischer Vorgänge bezw. in das Gebiet der sogenannten atypischen Epithelwucherungen (Friedländer) gehören. Noch in viel ungünstigerer Lage als bei den Hautkrebsen sind wir bezüglich einwandfreien Materials zu histogenetischen Studien bei den Krebsen der Schleimhäute und Drüsen. Nun wird aber von den meisten Autoren behauptet, dass in der nächsten Umgebung bestehender Karzinome, in den Rändern von Krebsgeschwüren insbesondere, die karzinomatöse Entartung vorher normalen Epithels weiter fortschreite, so dass man hier die Histogenese aufs Schönste in allen Stadien beobachten könne. Das ist jedoch nur mit grosser Einschränkung richtig. Bei vielen Karzinomen fehlt absolut jede Veränderung in der Umgebung, die als beginnende krebsige Entartung gedeutet werden könnte: nicht selten hört z. B. die völlig normale Epidermis ganz scharf am Rande eines Krebsgeschwüres auf (Fig. 190). In anderen Fällen sind die Bilder, welche für eine progressive Entwickelung angrenzender Epithelien im Sinne des Karzinoms sprechen, nicht eindeutig: es handelt sich z. B. vielfach um reaktive, hyperplastische Wucherungen oder gar, was Ribbert besonders betonte, um sekundäre Verschmelzungsvorgänge von Karzinomkörpern mit normalen Epithelformationen (s. später). Es bleiben dann nur relativ wenig Fälle übrig, bei welchen die histologischen Bilder nicht anders gedeutet werden können, als im Sinne einer Beteiligung der Umgebung an dem degenerativen, karzinomatösen Wachstum. Und das sind die Fälle, bei welchen die örtliche

Disposition, welche der Krebsbildung zu Grunde liegt, sich noch nicht völlig erschöpft hat, bei welcher also an einigen Stellen der Krebs noch wirklich im Beginne ist. Wir werden noch bei der Besprechung des Wachstums der Karzinome auf diese Fragen zurück kommen und hier nur betonen, dass, wenn einmal bei der Krebsbildung der ganze disponierte Gewebsbezirk, der meist relativ sehr klein ist, erkrankt ist, dass dann eine weiter und immer weiter fortschreitende „krebsige Entartung" an der Peripherie nicht mehr eintritt. Das dann folgende Wachstum des Krebses, die Verbreitung in die Fläche und nach der Tiefe etc., das alles geschieht dann allein durch Wucherung und schrankenloses Vordringen der einmal entstandenen Krebsmasse und deren Proles, deren Wege allerdings oft sehr komplizierte sind (s. u. Wachstum). Ich bin also durchaus der Meinung Ribberts und Borrmanns, dass man Histogenese und Wachstum getrennt studieren darf. Und wenn Ribbert behauptet, dass man an den Rändern der Krebsgeschwüre keine Studien über Histogenese, sondern nur über das Wachstum des Krebses machen könne, so gilt dieser Satz zwar nicht unbedingt, wie übrigens neuerdings Ribbert wohl auch zuzugeben scheint, aber er ist doch für sehr viele Fälle richtig (s. später).

Gehen wir nun zur ausführlichen Darstellung der Histogenese der Karzinome über und damit zur Schilderung eines Meinungsstreites, der wohl so lange nicht zum Frieden führen wird, als bis es nicht Einem gelingt, ein richtiges Karzinom unter seinen Augen wachsen zu sehen.

1. Histogenese der Karzinome der äusseren Haut.

Die Vorgänge bei der ersten Entwickelung eines solchen Karzinoms wurden von Thiersch, Hauser, v. Rindfleisch, Birch-Hirschfeld, Unna, Ziegler, Lohmer u. A. in ziemlich übereinstimmender Weise folgendermassen dargestellt: Der Prozess beginnt mit einer Wucherung in der Keimschicht der Epidermis, durch welche diese zunächst eine unregelmässige Verbreiterung erfährt; die Wucherung in der Keimschicht geht unter Proliferation von Zellen einher, die grössere, chromatinreichere Kerne (hie und

da Riesenkerne), jedoch weniger Protoplasma als die entsprechenden normalen Epidermiszellen aufweisen; zugleich macht sich eine unregelmässige, formale Ausbildung der gewucherten Zellen geltend: die Protoplasmafasern schwinden, auch die Interzellularbrücken können fehlen oder sind mangelhaft; es treten viele pathologische Mitosen hervor (pluripolare, hyperchromatische Mitosen, Abortivformen). Die über der so entartenden Keimschicht gelegenen Epidermisschichten rücken allmählig an die Oberfläche und werden abgestossen; dann gelangen die entarteten Schichten an die Oberfläche.

Im weiteren Verlauf der Wucherung kommt es zu einer Verlängerung und Verbreiterung der interpapillären Epithelleisten (Retezapfen), welch letztere mannigfache solide Sprossen treiben; auch von den zwischen den Retezapfen gelegenen Epidermisabschnitten können sich (von der wuchernden Keimschicht aus) epitheliale Sprossen bilden; die Sprossen wachsen zu ansehnlichen Zapfen heran, benachbarte Zapfen treten gegenseitig in Verbindung, treiben wieder neue Sprossen, die immer weiter nach der Tiefe zu vordringen; über den wuchernden Retezapfen kann man anfangs noch die Hornschicht der Epidermis erhalten antreffen. Unter fortgesetzter Vergrösserung der präexistierenden und neugebildeten Epithelzapfen und unter immerfort erneuerter Sprossung entsteht ein (vielfach durch Seitenarme verbundenes) Wurzelwerk von soliden Epithelkörpern, die bei ihrem weiteren Wachstum, wie erwähnt, alsbald in die Anfänge der Lymphgefässe gelangen und dann innerhalb der letzteren weiter in die Tiefe wuchern. In gleicher Weise wie von der Epidermis und deren physiologischen Tiefeneinsenkungen (Retezapfen) sollen unter Wucherung der Keimzellen Verdickungen, Sprossen- und Zapfenbildungen von den Haartaschen, den Haarbälgen und Talgdrüsen sich entwickeln. Die Talgdrüsen werden länger und breiter, zeigen an den Enden knotige, kolbige Verdickungen; der Charakter der Sekretionsorgane geht verloren, das Lumen wuchert zu; die wuchernden Zellen sind atypisch ausgestaltet, enthalten keine Öltropfen; in die verdickten Haarbälge hinein kann auch wieder das Bindegewebe wuchern. Zum Beweis, dass auch die Haarbälge und Talgdrüsen an der krebsigen Entartung teilnehmen, wird angeführt, dass man Haare in vollent-

wickelten Krebszapfen steckend findet, bezw. Reste von Talgdrüsen in den Krebszapfen erkennt oder letztere in einen Ausführungsgang einer Talgdrüse übergehen sieht (Lohmer). Nach Thiersch, v. Rindfleisch u. A. beteiligen sich sogar auch die Schweissdrüsen an dem Wucherungsprozesse. In der Umgebung schon vorgeschrittener ulzerierter Hautkrebse kann man nach der Angabe der Autoren besonders in den Rändern der Geschwüre diese Zapfenbildung noch im Gange sehen. Eine subepitheliale Entzündung, kleinzellige Infiltration, Wucherung des Bindegewebes, papilläre Aussprossung des Papillarkörpers kann bei der Karzinomentwickelung vorhanden sein, aber auch fehlen. Ist sie stark ausgebildet, so kann junges Bindegewebe mit jungen Gefässen in die Epithelzapfen, verbreiterten Haarbälge und Talgdrüsen etc. einwachsen, diese Epithelgebilde mannigfach gliedern, oder gar Teile derselben völlig ausser Zusammenhang mit den übrigen bringen und abschnüren. Das sind aber alles sekundäre Vorgänge, denen eine untergeordnetere Bedeutung zukommt. Das wichtigste ist das aktive Eindringen von Epidermiszapfen, schmalen Epithelleisten, geschlossenen Zellverbänden oder einzelnen Zellreihen in die Tiefe. Nach Hauser kann sich die geschilderte Entartung entweder kontinuierlich an einem mehr weniger ausgedehnten Epithelbezirk entwickeln, oder sie erfolgt sprungweise, an verschiedenen, räumlich getrennten Stellen zu gleicher Zeit oder kurz nacheinander. Ähnliches behauptet Petersen.

Diesen Angaben gegenüber betont Ribbert, dass bei jedem beginnenden Hautkrebs zuerst eine entzündliche Wucherung des Bindegewebes vorhanden sei, welche zunächst eine seichte oder stärkere Erhebung der erkrankten Hautpartie bewirke: alle beginnenden Hautkarzinome seien prominent. Durch ein an der betreffenden Stelle unter dem Epithel entwickeltes Granulationsgewebe, welches als sicher neugebildetes junges Gewebe an den senkrecht oder schräg nach der Oberfläche aufsteigenden jungen Gefässen erkenntlich sei, könne entweder der betreffende Epithelbezirk als Ganzes aus dem normalen Verband mit der Unterlage (Änderung der Beziehungen der Blutgefässe und Nerven zum Epithel) gelöst werden und könne dann in dieser gewissermassen ausgeschalteten Epithelpartie ein abnormes Tiefenwachstum des Epithels (Zapfen-, Kolbenbildung etc.) hervortreten,

oder viel häufiger führe die junge Bindegewebswucherung zur Verlängerung der Papillen und damit zur passiven Dehnung und Verlängerung der Epithelleisten; dann erfolge eine passive Verlagerung des Epithels in der Weise, dass das Bindegewebe in die Epithelleisten hineinwuchere und Gruppen von Epithelzellen oder gar einzelne Zellen abschnüre. Die Sprengstücke begännen dann eine selbständige Proliferation, könnten sich aber dabei alsbald wieder mit den unteren Enden der Epithelleisten, von denen sie abgesprengt waren, verbinden, so dass es dann wieder wie ein primäres Wuchern der Epithelleisten aussehe. Auch könnten einmal normale Epithelleisten durch Bindegewebswucherung (durch extreme Verlängerung der Papillen) als Ganzes vom alten Epithel abgelöst werden; dann könnten die älteren Zellen eines solchen abgeschnürten Epithelzapfens nicht mehr an die Oberfläche rücken, der Zapfen wuchere, vergrössere und verdicke sich und wachse in die Tiefe vor. Erst durch alle diese Abschnürungsvorgänge, welche die Lösung aus dem organischen Verband, eine Art „Metastasierung" normalen Epithels, bedeuten, würden die Epithelzellen (ohne Änderung ihrer biologischen Eigenschaften) befähigt, ihre Wachstumsrichtung zu ändern und in der Richtung des geringsten Widerstandes selbständig weiter zu wuchern. Das alte Epithel sterbe ab, das abgeschnürte, wuchernde, das von vornherein in enger räumlicher Beziehung zum alten stehe, setze sich an Stelle des zu Grunde gehenden. Die Vorgänge, welche als ein aktives Tiefenwachstum des Epithels gedeutet worden seien, seien zu erklären einmal dadurch, dass eine Verlängerung der interpapillären Epithelzapfen durch stärkere Wucherung des Papillarkörpers vorgetäuscht werden könne; es handle sich also häufig nur um eine Dehnung und Streckung der Epithelleisten infolge der Aussprossung der Papillen. Zweitens könne ein aktives Vordringen der Epidermiszapfen in die Tiefe vorgetäuscht werden, wenn Krebszapfen von unten her an die Epidermis heranrückten und mit ihr in Verbindung träten; dabei komme oft ein inniges Aneinanderliegen vor; man könne jedoch in solchen Fällen bei genauer Untersuchung stets die Grenze zwischen altem Epithel und den damit in Verbindung getretenen Krebszapfen feststellen. Ferner könnte nach Zugrundegehen der alten Epidermis das Krebsparenchym sich an deren Stelle

setzen, sich an der Oberfläche ausbreiten und so eine Art krebsige Epidermoisierung besorgen; kämen dabei die angrenzende normale Epidermis und das karzinomatöse Epithel in ein und dasselbe Niveau zu liegen, so schiene es, als seien vom Niveau der normalen Epidermis Krebszapfen in die Tiefe gewachsen.

Meine eigene Beobachtungen führten zu folgendem Resultat: 1. Bei den beginnenden Hautkarzinomen (Fig. 189) ist in der That eine entzündliche Infiltration im Korium, Papillarkörper bezw. in der Kutis fast immer, eine wirkliche Wucherung des Bindegewebes schon nicht so häufig nachzuweisen. Diese Prozesse sind gewiss zum Teil als reaktiv aufzufassen; das Karzinom hat sie erst erregt. Jedoch ist andererseits nicht auszuschliessen, sogar sehr wahrscheinlich, dass eine Entzündung im Bindegewebe häufig die spezielle Veranlassung zur Karzinomentwickelung giebt. Ob das freilich im Ribbertschen Sinne geschieht, ist eine andere Frage. Die Behauptung Kromayers, dass beim Karzinom das Epithel nur ganz ausnahmsweise in präexistierendes Bindegewebe eindringe, sondern fast immer in neugebildetes, steht mit den Thatsachen im Widerspruch. 2. Bei vielen Hautkrebsen resultiert aus einer entzündlichen Infiltration oder einer Wucherung des Bindegewebes plus der des Epithels eine Niveauerhebung der erkrankten Stelle; es giebt sogar Hautkarzinome, welche, wie früher erwähnt, durch vorwiegend exstruktive Entwickelung fungöse Erhabenheiten darstellen; andererseits giebt es (allerdings selten) Hautkarzinome, welche keine Niveauerhebung zeigen. 3. Trotz der vielfach festzustellenden Erhebung eines beginnenden Hautkrebses über das Niveau der übrigen Epidermis reichen die von der entarteten Partie gebildeten Zapfen oft viel tiefer hinab als die Epithelzapfen der angrenzenden normalen Epidermis, was für ein thatsächliches abnormes Tiefenwachstum der Zapfen spricht. Dabei muss man allerdings im Auge behalten, dass bei einem Carcinoma elevatum die direkt benachbarte Epidermis an der Geschwulst mehr oder weniger stark in die Höhe gezogen ist (Ribbert): man darf also zur Feststellung, ob wirklich ein abnormes Tiefenwachstum der Epithelzapfen im Krebs vorhanden ist, nur das Niveau der etwas entfernteren, in normaler Lage befindlichen Epidermis zum Vergleich heranziehen. Aber auch bei Berücksichtigung dieser Verhältnisse

kommt man zur Konstatierung eines abnorm tiefen Hinunterreichens der Epithelzapfen. 4. Überall sieht man im Bereich der erkrankten Hautstelle Verdickung, Verlängerung und Verzweigung der Reteleisten (Fig. 189); ferner beobachtet man in dem Gebiete zwischen den Leisten Wucherung der Keimschicht der Epidermis, welche Sprossen bildet und solide, schmale und breite geschlossene Epithelzapfen in die Tiefe zu schicken scheint. Auch Haartaschen, Haarbälge, Talgdrüsen können starke Verdickung des Epithels und Sprossen- und Zapfenbildungen zeigen. 5. Diese Zapfenbildung kann man an nicht ulzerierten kleinsten Karzinomen deutlich von der präexistierenden Epidermis ausgehen sehen, ja oft ist die Hornschicht noch völlig intakt erhalten und setzt sich mit scharfer Grenze von den gewucherten tieferen Schichten ab. Die Keratohyalinschicht setzt sich häufig in die, in die Tiefe gewachsenen Zapfen fort; ist der Zapfen breit und tief, dann zeigt er in der Achse oft eine ziemlich tief hinabreichende Keratohyalinzone, event. auch Hornmassen. 6. Die Zapfenbildung kann sehr kompliziert werden, wenn, was nicht selten ist, mit der Wucherung des Epithels eine stärkere Entfaltung des Papillarkörpers verbunden ist: junge Papillen mit Gefässen senken sich in die Zapfen ein und gliedern dieselben in vielfache Zweige und Arme. Diese Wucherung des Papillarkörpers ist bei manchen Karzinomen der Haut (Karzinomen des Penis, der weiblichen Genitalien) so stark, dass papillomartige Bilder entstehen. 7. In der nächsten Umgebung der wuchernden Epithelzapfen, besonders um deren unteres Ende herum, findet sich oft ein kleinzelliges Granulationsgewebe, welches häufig auch in die Zapfen selbst diffus einwächst und durchaus nicht selten die Zapfen an ihrem unteren Ende auflockert, den geschlossenen Verband der Zellen löst, so dass dann Gruppen von Zellen und einzelne Zellen mitten im Granulationsgewebe zu liegen scheinen; oft ist die Wucherung des Epithels und des jungen Bindegewebes in der Tiefe der Zapfen so bedeutend, dass es schwer ist, eine Grenze zwischen den beiden Komponenten zu finden (Fig. 189); die Krebszapfen scheinen sich in das Granulationsgewebe förmlich aufzulösen. Durch Serienschnitte kann man aber häufig feststellen, dass scheinbar isolierte, im Granulationsgewebe liegenden Epithelnester doch mit dem Hauptzapfen

in Verbindung stehen; andererseits kommt aber auch sicher hie und da eine völlige Lostrennung vor. Auch Hauser (Lohmer) sah eine solche Zerlegung in einzelne Zellhaufen. Es dürfte aber in allen diesen Fällen schwer zu beweisen sein, ob eine passive Auflösung des Epithelzapfens durch Granulationsgewebe vorliegt, oder nicht doch ein primär aktives Vordringen der jüngsten Epithelzellen des Zapfens in das wuchernde Bindegewebe hinein. Gelegentlich kann die entzündliche Bindegewebswucherung ebenso wie das krebsige Tiefenwachstum des Epithels einen derart diffusen Charakter annehmen, dass es fast unmöglich ist, die Grenze zwischen den krebsigen und entzündlichen Infiltraten zu ziehen, vielmehr eine derartige Mischung der zelligen Elemente entsteht, dass ein ungeübter Beobachter zunächst nur eine entzündliche Infiltration annehmen und den Krebs ganz übersehen könnte. Derartiges sah ich einmal besonders eklatant bei einem beginnenden Plattenepithelkrebs der Portio, bei welchem die Plattenepithelien nirgends Zapfen oder Stränge bildeten, sondern diffus und gleichmässig, dicht infiltrierend, das proliferierende Bindegewebe durchsetzten. 8. Es kommt zweifellos sehr häufig zu einer sekundären Verwachsung von Krebskörpern mit der alten Epidermis (Fig. 182, 186, 187, 188), indem erstere seitlich oder von unten her an letztere heranwachsen, wobei ich an eine gegenseitige Anziehung denken möchte; insbesondere in Rändern von Krebsgeschwüren, aber auch sonst, kann man das sehr häufig finden; auch Hauser (Lohmer, Petersen) weisen darauf hin. Diese Verbindungen der Krebskörper mit der alten Epidermis können sehr innig sein: die Krebskörper legen sich den Zapfen der Epidermis, den Haarbälgen und Talgdrüsen an, umhüllen dieselben und verschmelzen mit ihnen derart, dass es oft schwer ist zu sagen, wo die Grenze ist (Fig. 186); dies umsomehr, als sich die Karzinomzellen oft mit den Zellen der alten Epidermis vermischen und einzeln oder in Gruppen die alte Epidermis durchsetzen (Fig. 188). Man kann also eine sekundäre Verwachsung nicht ausschliessen, wenn keine scharfe Grenze vorhanden ist. Nicht selten kann man auch einen breiteren Durchbruch eines Krebszapfens durch die alte Epidermis sehen, wobei letztere sich völlig passiv verhält (Fig. 187). Auch ist es sicher, dass das Karzinomgewebe fähig ist, an Stelle der zu Grunde gegangenen

Epidermis sich flächenhaft auszubreiten und eine Art Epidermoisierung vorzutäuschen (Fig. 179). Wenn die Krebskörper mit Haarbälgen und Talgdrüsen verwachsen, tritt ebenfalls sehr oft innige gegenseitige Verschmelzung ein, sodass der Befund von Überresten einer Talgdrüse oder von Haaren inmitten eines Krebszapfens durchaus keine Sicherheit dafür giebt, dass es sich um eine primäre krebsige Entartung dieser Gebilde handelt. 9. Die Befunde von allmähliger Krebsdegeneration in Rändern von Krebsgeschwüren der Haut sind daher vorsichtig zu beurteilen. Nur in wenigen, frischen Fällen trifft man in den Randpartieen das Karzinom noch in Entwickelung (Fig. 191). Zu allermeist handelt es sich um Verwachsungs- und Verschmelzungsprozesse von Krebskörpern mit der alten Epidermis; andererseits kann es sich um reaktive, entzündliche Wucherungen der Epidermis und des Koriums bezw. Papillarkörpers handeln („kollaterale Hyperplasie"). Bei den verschiedensten chronisch-entzündlichen Prozessen in der Haut kommen ganz ähnliche Wucherungen von Epidermis und Korium vor, wie in den Rändern von Karzinomen (Wucherung der Keimschicht, Zapfenbildung, papilläre Aussprossung des Bindegewebes etc.).

C. Karg hat z. B. über einem Melanosarkom der Haut ausserordentlich reichliche und tiefe Zapfen- und Sprossenbildung der Epidermis von karzinomartigem Charakter gesehen, die unter die Kategorie der atypischen Epithelwucherungen fielen. Ich habe ähnliches über einem Hautmelanosarkom (auch Bildung von Zapfen mit Epithelperlen etc.) gesehen. Ferner beobachtete ich hochgradige Wucherung des Papillarkörpers, Hyperkeratose, Verdickung und abnormes Tiefenwachstum des Epithels (Sprossenbildung der Keimschicht unter Entwickelung unregelmässig gestalteter Zellen mit hyperchromatischen Kernen, verzweigte Zapfenbildung) über einem von unten an die Epidermis herandrängenden Brustkrebs. Diese Beispiele liessen sich beliebig mehren. Derlei „atypische Epithelwucherungen", die, wie gesagt, auch bei chronisch entzündlichen Prozessen vorkommen, haben keinen fortschreitenden Charakter, sondern erreichen einen definitiven Abschluss ihres Wachstums, und unterscheiden sich dadurch wesentlich von der Karzinombildung.

Nimmt man das alles zusammen, so muss man sagen, dass Ribbert auf eine grosse Reihe von Irrtümern aufmerksam gemacht hat, welche bei der Deutung von „Übergangsbildern" der normalen Epidermis in Krebszapfen unterlaufen sind. Das ist von grosser Bedeutung. Ribbert hat auch auf eine Reihe von Vorgängen hingewiesen, die sich im Bindegewebe bei

der Krebsentwickelung abspielen, Vorgänge, die bis dahin zu wenig beachtet worden sind, da der Hauptnachdruck etwas zu einseitig auf das Epithel verlegt wurde. Jedoch können andererseits viele histologische Bilder nicht wohl anders gedeutet werden, als dass bei der Karzinomentwickelung ein aktives, geschlossenes und kontinuierliches Einwachsen der Keimschicht der Epidermis in das darunter gelegene Bindegewebe vorkommt, wenn auch zugegeben werden darf, dass infolge starker entzündlicher Bindegewebswucherungen nicht selten Epithelien abgeschnürt und verlagert werden und für sich selbständig weiter wachsen. Die Initiative beim ganzen Prozess liegt aber wohl sicher auf seiten des Epithels. Die vorhandene Bindegewebswucherung kann die Wucherungsvorgänge des Epithels komplizierter gestalten, ohne dass sie aber wahrscheinlich eine direkte ursächliche Bedeutung für das Zustandekommen der Epithelwucherung überhaupt hätte. Zu bemerken ist allerdings noch einmal, dass die Karzinomentwickelung von umschriebenen Bezirken der Epidermis ausgeht und dass in den Rändern der Krebsgeschwüre nicht immer eine fortwährend krebsige Umwandlung normaler Epidermis zu bemerken ist, nämlich dann nicht, wenn der umschriebene (wahrscheinlich primär disponierte) Bezirk völlig in die Erkrankung aufgegangen ist. Man findet dann eine sehr scharfe Grenze zwischen altem, unverändertem Epithel und dem Krebsgewebe in den Rändern des Krebsgeschwürs; die alte Epidermis ist häufig durch das krebsige Infiltrat im Korium gehoben, zur Seite geschoben, verdrängt und dabei atrophisch und in regressiver Metamorphose begriffen oder sie zeigt entzündlich-reaktive Wucherungen; andererseits kommen hier die kompliziertesten Verbindungen und Verwachsungen des Krebsparenchyms mit den normalen Epithelgebilden vor. Wenn das Karzinom wirklich durch fortwährend krebsige Umwandlung der Epidermis an der Peripherie wüchse, so müssten die Karzinomgeschwüre sich mehr und mehr in die Fläche verbreiten, was nicht der Fall ist.

Ziegler unterzieht die Histogenese der mit Plattenepithel bedeckten Schleimhäute einer eigenen Besprechung. Die Vorgänge am Deckepithel seien dabei dieselben wie bei den Krebsen der äusseren Haut. Wo Drüsen vorhanden seien, da könne sich auch das Drüsenepithel an der Proliferation beteiligen und könne sich sogar das Cylinderepithel in Drüsen in krebsiges Plattenepithel umwandeln. Letzteres habe ich jedoch nicht beobachten können. Das

Bild, das Ziegler von einem in Entwickelung begriffenen Krebs der Portio vaginalis giebt, scheint mir denn auch eine Deutung in dem Sinne zu erlauben, dass hier solide Plattenepithelkomplexe in die Drüsen eingewachsen sind (s. Fig. 183). Im übrigen bemerke ich, dass gerade in den mit Plattenepithel bedeckten Schleimhäuten die vorhin erwähnten atypischen Epithelwucherungen häufig sind und die histologischen Bilder bei Krebsentwickelung oft sehr komplizieren.

2. Histogenese der Karzinome der Schleimhäute.

Für das Studium dieser Verhältnisse haben sich adenomatöse Karzinome des Magens und Dickdarms besonders geeignet erwiesen und sind die hier auftretenden Prozesse besonders eingehend und in klassischer Weise von Hauser verfolgt worden. Nach diesem Autor treten dabei zuerst spezifische Epithelveränderungen auf: das Epithel der Drüsen (Krypten) vermehrt sich, die Zellen selbst nehmen andere Formen an, gehen von der cylindrischen in kubische, polygonale, ganz unregelmässige Formen über; das Protoplasma wird dichter, die normale Schleimsekretion geht verloren, die Kerne werden grösser, chromatinreicher, teilen sich lebhaft mitotisch, die Mitosen zeigen Abweichungen vom normalen Typus. Diese Epithelveränderungen machen sich meist im Bereich des Fundusteiles geltend, oft ganz umschrieben an einer Stelle, die nach beiden Seiten hin wieder in normales Epithel übergeht. Das wuchernde Epithel wird schliesslich mehrschichtig, erhebt sich in Form von Sprossen ins Lumen der Drüsen hinein, benachbarte Sprossen verschmelzen, schliesslich kann das Lumen durch die Epithelwucherung nicht nur vielfach überbrückt, sondern ganz verschlossen werden und es entstehen solide Cylinder, aus unregelmässigen Zellen gebildet. An anderen Drüsen macht sich eine Vergrösserung des Umfanges der Fundi, eine Verlängerung, Windung, Schlängelung, kolbige, sackförmige Ausbuchtung oder gar Verzweigung der Drüsen geltend; schliesslich wird die stark gedehnte Membrana propria der so veränderten Drüsen durchbrochen; die Drüsenschläuche wachsen nun aus der Schleimhaut durch die Muscularis mucosae in die Submukosa ein. Hauser hat an der Oberfläche der Schleimhaut ausmündende, krebsig gewordene Drüsen in continuo bis in die Submukosa hinein verfolgen können. Eine entzündliche Bindegewebswucherung in der Schleimhaut kann die epitheliale Proliferation begleiten und in mannigfacher Weise kom-

plizieren, jedoch kann sie auch fehlen, so dass ihr nur eine untergeordnete Bedeutung zukommt. In ähnlicher Weise sprechen sich Zahn, Lubarsch, v. Notthafft, Lohmer u. A. aus.

Demgegenüber betont Ribbert (Auchlin), dass eine subepitheliale Bindegewebswucherung das Primäre sei; das Bindegewebe wachse in die unteren Enden der Drüsen ein, zersprenge und zerstückle die Drüsen und auf diese Weise kämen einzelne Drüsenepithelien isoliert ins junge Bindegewebe zu liegen; an diesen aus dem organischen Verband gelösten Drüsenzellen zeigten sich dann erst die oben erwähnten morphologischen Veränderungen und das abnorme Wachstum. Die Übergänge von normalen Drüsen in krebsige seien Täuschungen, hervorgerufen vor allem durch die häufige sekundäre Verbindung von schlauchförmigen Krebskörpern mit den unteren Enden der normalen Drüsen (Fig. 169); sei dann ein von der Submukosa in die Schleimhaut eingebrochener Karzinomschlauch mit dem Fundus einer normalen Schleimhautdrüse verwachsen, oder gar selbst bis an die freie Oberfläche der Schleimhaut vorgedrungen, dann könne es allerdings so aussehen, als sei eine Drüse in continuo von der Schleimhaut in die Submukosa eingebrochen.

Meine eigenen Untersuchungen haben folgendes ergeben: 1. Ein abnormes Wachstum von Drüsen in dem von Hauser angegebenen Sinne kommt wahrscheinlich vor; ich habe bei kleinen adenomatösen Karzinomen des Magens Bilder gesehen, die nicht wohl anders gedeutet werden können, als dass in der Schleimhaut primär entstandene, atypische, drüsige Wucherungen die Muscularis mucosae durchbrechen und in die Submukosa einwachsen können. 2. Entzündliche produktive Prozesse im Bindegewebe (Rundzelleninfiltration, Bildung von Granulationsgewebe) sind bei beginnenden Schleimhautkrebsen häufig vorhanden, können aber auch fast ganz fehlen (wie auch v. Notthafft, Lubarsch, Hansemann fanden). Manche Schleimhautkarzinome sind durch vorwiegend exstruktive Entwickelungstendenz ausgezeichnet; die Bindegewebsneubildung ist hierbei sehr bedeutend und nimmt an der Oberfläche dendritischen Charakter an (Zottenkrebse). Durch starke Bindegewebswucherung können die unteren Enden der Drüsen zersprengt, aufgelöst werden, so dass man oft in den mikro-

skopischen Präparaten nicht mehr scharf zwischen Epithelzellen und Granulationszellen unterscheiden kann; darauf hatte auch Hauser schon hingewiesen, deutet aber das Vorkommen einzelner selbständiger Zellgruppen im Granulationsgewebe lieber als ein aktives Vordringen der krebsigen Epithelzellen ins Bindegewebe oder zum mindesten als das Resultat einer gegenseitigen Durchwachsung von Epithel und Bindegewebe. 3. In den Rändern von älteren ulzerierten Schleimhautkrebsen kommt überaus häufig eine Verbindung von krebsigen Drüsen oder soliden Krebszapfen, welche von unten her an die normalen Drüsen heranwachsen, mit den letzteren zu stande, wodurch Bilder erzeugt werden, die als ein atypisches Tiefenwachstum der normalen Drüsen gedeutet werden können (Fig. 169). Man kann aber bei genauer Untersuchung sehen, dass sich der Krebskörper oft nur an die Fundi der betreffenden Drüsen dicht anlegt, an der Drüse selbst vorbeizieht und im periglandulären Bindegewebe zwischen den normalen Drüsen in der Schleimhaut nach oben bis an die Oberfläche weiter wächst. Seltener brechen Krebskörper in die Lumina der alten Drüsen ein und wachsen innerhalb derselben weiter bis an die Oberfläche, wobei die präexistierenden Epithelien abgestossen werden und der Verfettung verfallen. 4. Eine fortgesetzte krebsige Umwandlung der normalen Drüsen in der Umgebung eines vollentwickelten Schleimhautkrebses kommt nicht vor, da es immer nur eine bestimmte umschriebene Epithelpartie ist, welche erkrankt und von der aus die ganze Geschwulstentwickelung vor sich geht; die Grenze des Karzinoms gegen die normale Schleimhaut ist daher oft sehr scharf. Die Ränder des Krebsgeschwürs zeigen wallartige Erhebung infolge krebsiger Infiltration der Submukosa; die Schleimhaut wird dabei emporgedrängt, oft ist sie atrophisch, die Drüsen sind in Verfettung und Schwund begriffen, das Schleimhautbindegewebe ist entzündet oder narbig. Andererseits kann das Karzinom auch flächenhaft sich in der normalen Schleimhaut selbst weiter verbreiten (Fig. XC), dann findet aber kein Übergang der normalen Drüsen in krebsige Massen statt, sondern erstere verhalten sich entweder passiv, werden komprimiert, atrophieren unter fettiger Degeneration der Epithelien (Fig. 177, 178), oder sie erweitern sich cystisch, oder es treten reaktive, hyperplastische Wucherungen auf

(„kollaterale Hyperplasie"), wodurch geschlängelte, mit vermehrten chromatinreichen Epithelien versehene, oft dilatierte Drüsen entstehen, welche jedoch immer von den Karzinomkörpern zu trennen sind. Sehr selten erfolgt ein Einbruch der Karzinommassen in solche hyperplastische Drüsen; dann entstehen freilich Bilder, welche im Sinne eines Übergangs von präexistierenden wuchernden Drüsen in die Gebilde des Karzinomparenchyms gedeutet werden können. Sehr täuschende Bilder entstehen, wenn das Karzinom annähernd typische Schläuche bildet, welche in der angrenzenden normalen Schleimhaut sich verbreiten; die Krebsschläuche wachsen hier zwischen den alten Drüsenschläuchen (oder sogar gelegentlich einmal innerhalb präexistierender Drüsenräume) und können dann von der Schleimhaut aus wiederum in die Tiefe (Submukosa) einwachsen; dann sieht es freilich aus, als ob eine primäre krebsige Entartung von Drüsen und ein primäres abnormes Tiefenwachstum derselben vorhanden sei (s. später unter Wachstum).

Die erwähnten entzündlich-hyperplastischen (sog. atypischen) Epithel-(Drüsen-)wucherungen sind in Schleimhäuten bei allerlei Prozessen häufig; Hauser hat auch darauf Rücksicht genommen; ich kann z. B. bestätigen, dass man bei heilenden Magengeschwüren ein Tiefenwachstum von Magendrüsen bis weit in die Muskelschichten des Magens hinein findet (Diss. Otsuka); stärkere Drüsenwucherungen findet man auch in den Rändern tuberkulöser Darmgeschwüre. Also daraus geht hervor, dass auch bei chronisch-entzündlichen Prozessen ein beschränktes abnormes Tiefenwachstum des Epithels vorkommt, ohne dass man gleich an ein beginnendes Karzinom denken darf.

Also auch auf das Studium der Schleimhautkrebse haben Ribberts Angaben befruchtend gewirkt, insoferne man mit der Deutung von Übergangsbildern vorsichtiger geworden ist und eine Reihe von Irrtümern kennen gelernt hat, welche früher fälschlich im Sinne einer krebsigen Entartung normaler Drüsen gedeutet worden sind. Nichtsdestoweniger gelingt es aber, wenn auch selten, mit möglichstem Ausschluss von Irrtümern, bei Krebsen der Schleimhäute eine primäre Wucherung und ein aktives Vordringen von Drüsen in die Submukosa nachzuweisen.

3. Histogenese der Drüsenkarzinome.

Auf diesem Gebiet sind die vorhandenen Angaben noch sehr der Ergänzung bedürftig. Da bei allen Karzinomen die Stelle,

von welcher die atypische Wucherung ausgeht, gewöhnlich klein und umschrieben ist, so können nur ganz kleine Neubildungen für die Entscheidung der Frage der Entstehung herangezogen werden. Ist schon die Gewinnung eines in dieser Beziehung einwandfreien Materiales für die Haut- und noch mehr für die Schleimhautkrebse sehr schwierig, wie Ribbert gegenüber Hausers, Lubarschs, v. Notthaffts beginnenden Karzinomen betont, so gilt dies in noch höherem Grade für die Karzinome der drüsigen Organe. Entscheidende und durchaus sichere Angaben über die erste Entstehung eines Drüsenkarzinoms liegen daher meiner Ansicht nach nicht vor. Man hat sich daher bei der Beschreibung der Histogenese von solchen Krebsen meist damit befasst, durch das Studium des Wachstums zu Schlüssen über die erste Entstehung zu kommen. Und in dieser Beziehung wurde für die verschiedenen drüsigen Organe von den meisten Autoren (ich nenne unter den vielen nur Waldeyer, Klebs, Langhans, Birch-Hirschfeld, Orth, Ziegler, Siegert, Lohmer, Siegenbeck v. Heukelom, Naunyn, v. Kahlden, Perewerseff, Manasse, Graupner) betont, dass man an der Grenze gegen das Gesunde eine allmählige oder stellenweise ganz plötzliche Umwandlung der normalen Epithelien und einen Übergang der normalen Tubuli, Alveolen und Follikel etc. in die analogen Gebilde oder in die soliden Körper des Karzinomparenchyms nachweisen könne. Die morphologischen Symptome dieser Umwandlungen und Übergänge bestehen nach den Angaben der Autoren in Vergrösserung der Zellen durch Zunahme des Protoplasmas, Verdichtung des Protoplasmas, Schwund spezifischer Funktionen, Formveränderung des Zellleibes; ferner in Vergrösserung und Hyperchromasie der Kerne, Auftreten reichlicher, auch pathologischer Mitosen; im weiteren Verlauf kommt es zur Vermehrung der so verwandelten Zellen, zur Auftürmung der produzierten Zellmassen nach innen ins Lumen (Mehrschichtigkeit, Bildung von epithelialen Knospen, solide Erfüllung der Lumina mit Epithel), endlich zum Durchbruch der Membrana propria, worauf dann hohle und solide Sprossenbildung nach aussen erfolgt. Dass man bei der Beurteilung solcher Übergangsbilder meist nicht vorsichtig genug war, wurde schon mehrfach hervorgehoben. Einmal findet man in der nächsten Um-

gebung von Drüsenkrebsen häufig reaktive, entzündlich-hyperplastische Wucherungen am Epithel der normalen, präexistierenden Drüsen (Vermehrung des Epithels, chromatinreiche Kerne, sogar mehrschichtiges Epithel, Abstossung von Epithelzellen und dadurch solide Erfüllung des Lumens mit desquamierten Zellen, ferner Erweiterung des Lumens, eventuell auch Neubildung von Drüsen) — ganz ähnlich, wie man solche Wucherungen auch im Verlauf von allen möglichen entzündlichen und regenerativen Prozessen beobachten kann. Ferner treten die Karzinomkörper in drüsigen Organen begreiflicher Weise mit den präexistierenden Drüsenformationen in sehr nahe und innige Verbindung, da das Karzinom in dem oft verschwindend spärlichem interstitiellen Bindegewebe zwischen den alten Drüsen zu wachsen gezwungen ist; dass dabei auch nicht gar so selten ein Einbruch des Karzinomparenchyms in die alten Drüsenräume und dann ein Weiterwachsen innerhalb derselben erfolgt, habe ich oft genug beobachtet (Fig. LXXXIV—LXXXVI, ferner siehe Fig. LVI u. 176).

Man ist also vielfachen Täuschungen ausgesetzt und sind die von den Autoren angeführten Übergangsbilder normaler Drüsen in Krebskörper zum mindesten nicht eindeutig und daher nicht absolut beweisend. Ribbert und seine Schüler (Marckwalder, Bachmann) haben diese Fragen auch für die Drüsenkrebse näher ausgeführt. Weiteres hierüber ist im folgenden Kapitel zu finden.

Ein interessantes Spiegelbild für die Unzuverlässigkeit der „Übergangsbilder" giebt die Geschichte des primären Lungenkarzinoms. In diesem Organ kommen Platten- und Cylinderepithelkrebse vor. Für die Plattenepithelkarzinome hatte man die Entstehung aus dem Alveolarepithel behauptet (Perls, Grünwald, Japha, Siegert, Rottmann, Rubinstein, Wechselmann, Tillmann), zumal histologische Bilder vorkamen, welche einer Desquamativpneumonie sehr ähnlich waren (Wechselmann, Panhuysen). Auch an Metaplasie des Cylinderepithels der Bronchien im Plattenepithel und dann folgende Krebsentwickelung hatte man gedacht (Friedländer). Später wurde ein Teil der Plattenepithelkrebse als Lymphangioendotheliome (Schottelius, Wagner, Schulz, Neelsen, Schweninger, Fränkel, Rossier, Böhme) erkannt, für einen anderen Teil Keimverlagerungen vom Ösophagus her (Siegert, Reiche) als Grundlage festgestellt. Die Cylinderepithelkrebse leitete man vom Oberflächenepithel der Bronchen (Birch-Hirschfeld, Stilling, Rubinstein, Reinhard, Schaper, Japha, Siegert) oder von den bronchialen Schleimdrüsen ab (Langhans, Tillmann, Siegert, Schlereth, Fuchs, Heiner) oder sprach von Krebsentwickelung nach voraufgegangener Metaplasie

des Alveolarepithels in Cylinderepithel, wie man das auch bei chronisch entzündlichen, indurativen Prozessen findet (Siegert, Stumpf, Rubinstein).

Allen diesen Versuchen, die Lungenkrebse von präexistierenden Epithelgebilden der Lunge abzuleiten, steht das Ergebnis der genauen Untersuchungen Pässlers gegenüber, welcher 70 Fälle von Lungenkrebs aus der Litteratur gesammelt und geprüft, und 4 eigene hinzugefügt hat und zu dem Schluss kam, dass die Histogenese des Lungenkrebses mit Sicherheit nicht zu begründen sei. Wohl sah auch Pässler in der Umgebung von Lungenkrebsen Wucherungen der Schleimdrüsen (zum Teil atypischen Charakters), auch starken desquamativen Katarrh der Alveolen: er hält sich jedoch nicht für berechtigt, diese (reaktiven) Vorgänge im Sinne einer Umwandlung in Karzinom zu deuten; im Gegenteil sah er bei Karzinomen, welche intraalveolär wuchsen, das alte Alveolarepithel verloren gehen, während das karzinomatöse Epithel an der entblössten Wand der Alveolen hinkroch. Genau denselben Wachstumsmodus konnte Verfasser bei einem primären (Schleim bereitenden) Cylinderzellenkrebs der Lunge konstatieren (Diss. Poly); das Cylinderepithel wuchs auf den Alveolarflächen von Alveole zu Alveole hin und kleidete sie aus; später folgten dann rein epitheliale Sprossen und bindegewebig-epitheliale Papillen ins Lumen der Alveolen hinein. Ich sah das alte Alveolarepithel einerseits abgestossen, wie bei der Desquamativpneumonie, im Lumen der Alveolen liegen, andererseits sah ich in situ liegendes plattes Alveolarepithel dicht an cylindrisches Krebsepithel angrenzen und fand an dieser Grenze das Krebsepithel teils über, teils unter dem Alveolarepithel (Fig. LXXXVII und LXXXVIII). Eine ähnliche Beobachtung erwähnt Langerhans.

f) Das Wachstum und die Ausbreitung der Karzinome.

Ist auf die geschilderte Art und Weise ein Karzinom an einer umschriebenen Stelle der Haut, einer Schleimhaut oder in drüsigen Organen entstanden und hat sich die örtliche Disposition in der eben geschilderten Weise völlig erschöpft, dann geschieht das weitere Wachstum der Geschwulst nicht durch fortgesetzte Einbeziehung des normalen Nachbargewebes in die gleiche Art der Wachstumsdegeneration, sondern die Geschwulst wächst aus sich selbst heraus, durch Teilung und Vermehrung ihrer Parenchymzellen und durch aktives Vorwärtsdringen und passives Verschlepptwerden der letzteren in die Umgebung und nach entfernter gelegenen Körperteilen. Wenn ich das hier mit dieser Bestimmtheit ausspreche, so geschieht es auf Grund ausgedehnter, gerade auf diesen Punkt hin gerichteter Studien. Die meisten Fachgenossen halten auch noch gegenwärtig an einem peripheren Wachstum der Karzinome in dem Sinne fest, dass in der nächsten Umgebung dieser Geschwülste immer wieder neue,

bisher normale Deck- und Drüsenepithelien eine krebsige Umwandlung erführen (Hauser, Beneke u. A.). Früher war ja diese Ansicht vom Wachstum der Karzinome (und der Geschwülste überhaupt) die herrschende. Man stellte sich vor, dass ein zur Poliferation anregendes Agens unbekannter Natur in der Peripherie der Karzinome ausgestreut werde und dass dieses die vorher normalen Zellen zur krebsigen Wucherung bringe; bald stellte man sich dieses Agens als ein flüssiges Menstruum vor, bald als eine aus feinsten Körnchen bestehende Masse (Gussenbauer), bald sollten die Krebszellen selbst Stoffe enthalten, welche diesen Wachstumsreiz auf die Umgebung ausüben könnten. Später dachte man in Anwendung der Ergebnisse bakteriologischer und parasitologischer Forschungen an die Mitwirkung derartiger Schädlichkeiten. Beneke spricht ganz allgemein von einer „Umstimmung" der normalen Zellen, von einer gegenseitigen Influenz der Zellen, welche eine Übertragung der „Blastomatose" von Geschwulstzellen auf physiologische Zellen ermögliche.

Die Meinung, dass bei den Karzinomen ein fortschreitendes Wachstum in der Weise erfolge, dass immer mehr angrenzende Teile in die Wachtumsentartung einbezogen würden („Nachbarinfektion"), gründete sich hauptsächlich auf histologische Übergangsbilder. Man sieht in der Umgebung von Karzinomen häufig proliferative Vorgänge am benachbarten, präexistierenden Epithel. Diese Vorgänge wurden als Übergang von normalem Epithel zu krebsigem gedeutet. Aber ganz abgesehen davon, dass man in der Deutung von Übergangsbildern von jeher den grössten Täuschungen unterworfen gewesen ist, und dass bei derartigen Deutungen dem subjektiven Ermessen der grösste Spielraum gelassen ist, abgesehen davon, haben diese in der Umgebung von Karzinomen gefundenen progressiven Metamorphosen auch eine andere, wie mir scheint, einfache und plausible Erklärung erfahren.

Man hat die nämlichen Veränderungen auch bei chronisch-entzündlichen Zuständen und bei regenerativen Neubildungen beobachtet, besonders dann, wenn regenerative Vorgänge durch gleichzeitig bestehende entzündliche Prozesse beeinflusst und gestört wurden. Unter diesen Verhältnissen entstehen oft sehr bedeutende „atypische Epithelwucherungen", welche Friedländer

besonders eingehend geschildert hat, und welche mit einer krebsigen Entartung ganz und gar nichts zu thun haben. Zum Teil ist auf diese Vorgänge bereits früher bei Besprechung der Entstehung des Karzinoms hingewiesen worden. Ich kann auf Grund zahlreicher Untersuchungen die Thatsache nur bestätigen, dass bei der Regeneration von Deck- und Drüsenepithel im Verlauf von chronischen Entzündungen Bilder entstehen, die oft sehr an Krebs erinnern. Die Unterscheidung solcher atypischen Epithelwucherungen von den Produkten eines etwa gleichzeitig bestehenden Karzinoms kann sehr schwierig werden, begreiflicherweise besonders dann, wenn das Karzinom zu den ausgereifteren Formen gehört, sodass die Produkte des Karzinoms und des Muttergewebes einander sehr ähnlich sind. Man wird aber neben strittigen, zweifelhaften Stellen in den Randpartieen der Karzinome immer andere finden, an welchen über allen Zweifel deutlich völlig unverändertes, normales Epithel dichtest neben Karzinomparenchym liegt, ohne dass an ersterem auch nur eine Spur von progressiven Veränderungen zu bemerken wäre, im Gegenteil oft genug rückläufige Metamorphosen sich finden. Die proliferativen Vorgänge der Deck- und Drüsenepithelien in der Umgebung von Karzinomen sind also auf gleiche Stufe zu stellen wie die Wucherungen des Bindegewebes, der Blutgefässe, des Knochengewebes etc., welche wir als reaktive Lebensäusserungen der Bindesubstanz gegenüber dem eindringenden Karzinom kennen gelernt haben. Davon, dass in der Umgebung eines Karzinoms durch sekundäres Zusammentreten und Verschmelzen von Parenchymkörpern des Karzinoms mit benachbarten, normalen oder reaktiv wuchernden, präexistierenden Epithelkörpern Bilder entstehen, welche ebenfalls als ein Übergang normalen Epithels in krebsiges gedeutet werden könnten und vielfach gedeutet worden sind, wurde schon früher gesprochen. Ferner ist noch folgender Punkt wichtig: viele Karzinome ahmen die Gebilde ihres Mutterbodens mehr oder weniger vollkommen nach, und dabei oft so, dass man von sehr stümperhaften Imitationen alle Übergänge bis zur Bildung zu fast typischen Formen in ein und derselben Geschwulst finden kann; kommt nun noch hinzu, dass diese an den Mutterboden erinnernden Formen (z. B. Drüsenschläuche) auch in

einer eventuellen gruppenweisen Anordnung und Zusammenfügung an die gröberen Strukturbilder des Mutterbodens (z. B. Drüsenläppchen, wie das in Mammakrebsen vorkommt) erinnern, so liegt die Täuschung sehr nahe, dass man vermeint, nichts anderes, als in Entartung begriffene normale Struktureinheiten (z. B. Drüsenläppchen) vor sich zu haben. Das Fehlen von Ausführungsgängen in solchen Krebskörpergruppen, der Mangel einer Membrana propria, die trotz aller Ähnlichkeit doch immer zu erweisende Irregularität in der Ausbildung der Krebskörper, ihre unordentliche Zusammenhäufung u. s. w. wird vor Verwechslungen schützen. Mit Berücksichtigung aller dieser Umstände und insbesondere unter Anwendung der feineren histologischen Technik, welche uns die Unterschiede in Kern und Protoplasmastruktur und im Mitosentypus vor Augen führen, wird man in den meisten Fällen nicht in der Verlegenheit sein, an der Grenze eines Karzinoms einen Übergang von normalem Epithel in die karzinomatösen Parenchymkörper annehmen zu müssen.

Es ist übrigens interessant zu verfolgen, wie im Lauf der Zeit die Beweiskraft der fraglichen Übergangsbilder abgenommen hat. Es ist noch nicht lange her, dass man mit allem wissenschaftlichen Ernst den Übergang von Bindegewebszellen, Endothelien, Muskel- und Knochenzellen, Fettzellen etc. in Epithelzellen behauptete; seitdem das Gesetz der legitimen Succession der Zellen aufgestellt ist, und der Satz omnis cellula e cellula sich in die Devise omnis cellula e cellula ejusdem generis verwandelt hat, denkt niemand mehr ernstlich an einen Übergang von Bindegewebszellen in Epithelien bezw. Krebszellen und Ähnliches.

Am längsten hat sich noch die Meinung erhalten, dass die Endothelzellen der Lymphgefässe sich in Krebszellen verwandeln könnten. Verfasser hat in einer ausführlichen Arbeit nachgewiesen, dass die Endothelien bei Krebsinvasion der Lymphgefässe entweder sich passiv verhalten und zu Grunde gehen oder in geringerem oder höherem Grade in reaktive (entzündliche) Wucherung geraten; in einigen Fällen kann die reaktive Wucherung des Endothels die vorhandenen Karzinomzellen quantitativ überragen. An den Unterschieden in Protoplasma und Kern, vor allem aber in dem Mitosentypus, konnte man stets die Krebszellen und proliferierten Endothelien auseinanderhalten; ein „Übergang" kam nirgends vor. Schliesslich konstatierte ich eine Stromabildung seitens der Endothelzellen, die als fibroplastische Zellen in die Karzinomkörper einwuchsen (s. allg. Teil u. Fig. LXII—LXXII). Die häufig vorhandenen proliferativen Prozesse an den

Endothelien bei Krebsinvasion wurden also fälschlich als krebsige Entartung der Endothelzellen gedeutet. Ribbert macht noch mit Recht darauf aufmerksam, dass die in den Lymphräumen vordringenden Karzinomzellen oft platte, langgestreckte Formen annehmen, so dass sie endothelartig erscheinen und man leicht verführt sein könnte, sie für krebsig verwandelte Endothelzellen auch wirklich zu halten, d. h. wenn man bloss die Zellform berücksichtigte.

Da nun bei den Karzinomen die krebsigen Epithelien das Bindegewebe und alle möglichen Formen der Bindesubstanz überhaupt durchwachsen, so musste für diese Verbreitungsweise wenigstens ein Wachstum der Geschwulst aus sich selbst heraus, aus eigenen Mitteln angenommen werden; waren doch die Übergänge von Bindesubstanzzellen in die epithelialen Krebszellen abgewiesen worden. Es blieb also die Annahme eines Wachstums des Karzinoms durch allmählige Umwandlung vorher normalen Gewebes nur auf epitheliale Elemente beschränkt. Und auch hier trat das Gesetz von der legitimen Abstammung der Zellen in Kraft und man liess schliesslich nur zu, dass Epithelien gleicher Abstammung, wie die karzinomatösen selbst, von letzteren zu homologer Proliferation angeregt werden könnten.

Dass bei Zusammentreffen von Krebsepithel und normalem Epithel verschiedener Abstammung keine „Übergänge" vorkommen, davon kann man sich leicht überzeugen, wenn Karzinome der Drüsen oder Schleimhäute durch die äussere Haut durchbrechen oder umgekehrt Hautkrebse an Schleimhäute oder Drüsen herangelangen. Bei Durchbruch von Mammakrebsen z. B. treten die Karzinomkörper im Korium mit den Epidermiszapfen zusammen und umwachsen letztere; schliesslich dringen die Karzinomzellen einzeln oder in geschlossenen Zapfen in die Epidermis ein; dabei können sich Dehiscenzen der Epidermis bilden wie bei der physiologischen Durchwanderung der Epidermis durch Leukocyten; die Epidermiszellen gehen zu Grunde (Ribbert, Verfasser). Ribbert schildert den Durchbruch eines Cylinderzellenkrebses des Rektums durch das Plattenepithel des Anus; letzteres wurde von einem aus der Tiefe andrängenden krebsigen Drüsenschlauch durchwachsen und zerstört; dann mündete der Drüsenschlauch offen an der Oberfläche und konnte das mikroskopische Bild so gedeutet werden, dass es sich um ein pathologisches Tiefenwachstum einer Drüse handle.

Mit der angedeuteten Beschränkung ist die Bedeutung des Wachstums der Karzinome durch periphere Umwandlung normaler Teile sehr reduziert; es ist damit zugegeben, dass weitaus die grösste Masse eines jeden Karzinoms aus sich selbst heraus wächst und dass nur da, wo das Karzinom mit Zellen gleicher Abstammung zusammentrifft, eine krebsige Umwandlung normaler

Gewebe statthaben könnte. Aber auch gegen diesen letzten Angelpunkt der Theorie von der „geweblichen Infektion" bei Krebsen lassen sich die schon mehrfach erwähnten Bedenken erheben.

Zum Teil wurden die Irrtümer, denen man bei der Interpretation der bezüglichen histologischen Bilder ausgesetzt war und ist, schon gelegentlich der Besprechung der Histogenese angeführt; es sollen jedoch die das Wachstum der Karzinome betreffenden Verhältnisse an dieser Stelle noch einmal einer ausführlicheren, zusammenfassenden Betrachtung unterworfen werden (Fig. LXII—LXXII, LXXIX—XCI; Fig. 169, 170, 176—179, 182—192).

Für den Krebs der Haut und der Schleimhäute wird ein Wachstum in der Weise behauptet, dass die an das Karzinom angrenzende vorher normale Epidermis bezw. Schleimhaut (also die Randpartien der Geschwüre vor allem) in die krebsige Wachstumsdegeneration einbezogen würde; in der Epidermis verlängerten sich die Epithelleisten und bildeten Sprossen in die Tiefe, ferner verdickten sich die Haarbälge und Talgdrüsen und bildeten Sprossen und Zapfen (Hauser, Lohmer); in der Schleimhaut erweiterten sich die Drüsen, das Epithel wuchere, werde mehrschichtig, oft ganz unvermittelt an einer Stelle des Drüsenschlauches, die nach den Seiten hin in normales Epithel übergehe (Lohmer, Hauser); dann wucherten die Drüsen als Ganzes, verlängerten sich und drängen durch die Muscularis mucosae hindurch in die Submukosa vor. Bei den Krebsen der drüsigen Organe könne man an der Peripherie Wucherung der Epithelzellen normaler Drüsentubuli und -alveolen bis zu solider Erfüllung der Drüsenräume, andererseits Wachstum der ganzen Drüsen mit Bildung von Sprossen und Zweigen sehen.

Dazu ist folgendes zu bemerken: Einmal kann man oft genug in Krebsen der Haut die an das Geschwür angrenzende Epidermis völlig unverändert nachweisen; oft ist sie durch die von unten her oder seitlich andrängende Krebsmasse zur Seite geschoben, verdrängt, atrophisch, der Papillarkörper abgeflacht; in anderen Fällen findet sich Verlängerung der Epithelzapfen der Epidermis, Sprossenbildung der Keimschicht, Wucherungen des Papillarkörpers, welch letztere zu einer abnorm reichlichen Ausgestaltung auch der interpapillären Zapfen führen, ferner Verdickung des Epithels der Haarbälge und Talgdrüsen. Das sind grossenteils reaktive, entzündliche Veränderungen, die man nicht ohne weiteres im Sinne einer krebsigen Umwandlung deuten darf, zumal ganz ähnliche Wucherungen bei gewöhnlichen oder spezifischen chronischen Entzündungen der Haut vorkommen. Ich sah z. B. ein Karzinom der Mamma gegen die Epidermis vorrücken, es hatte noch nirgends dieselbe erreicht und doch war bereits reichliche Wucherung der Keimschicht mit Bildung junger Epithelzapfen vorhanden. Ferner kommt es in Hautkarzinomen sehr häufig vor, dass die Karzinomzapfen von unten her gegen die normale Epidermis vordringen und in Kontakt mit der letzteren treten, ohne dass man eine Umwandlung der normalen Epidermiszellen in Karzinom beobachten könnte; man sieht unter diesen Umständen eine Verbindung der Krebszapfen mit der alten Epidermis entweder in der Weise, dass nur an einzelnen Punkten die Berührung stattfindet oder dass sich die Krebse den Konturen der Epidermis, den Epithelleisten, auch den Haarbälgen und Talgdrüsen (Ribbert) oft auf weite Strecken hin völlig anschmiegen, wobei

man die Grenze zwischen beiden Epithelsorten häufig, aber nicht immer absolut scharf feststellen kann. Ribbert hat darauf hingewiesen, dass das Karzinomparenchym oft am Grunde des Krebsgeschwüres eine kontinuierliche Epithellage bildet (also eine Art Epidermoisierung der Geschwürsfläche besorgt), von welcher Zapfen in die Tiefe gehen; liegt nun die alte Epidermis nicht viel über dem Niveau des von Krebsparenchym überzogenen Geschwürsgrundes und setzt sich das Krebsparenchym seitlich in und unter die alte Epidermis fort, mit dieser in innige Verbindung tretend, dann kann die Täuschung vollkommen sein und man vermeint, dass die angrenzende alte Epidermis krebsige Zapfen in die Tiefe geschickt habe. Bei den sekundären Verbindungen der Karzinomkörper mit normaler Epidermis kommt es entweder zur allmähligen Verhornung und Abstossung der letzteren und das Karzinomgewebe setzt sich an deren Stelle, oder es durchwächst das karzinomatöse Epithel die Epidermis, ohne dass die Epidermiszellen andere als regressive Erscheinungen zeigten. Dieses Durchwachsen kann entweder in der Weise geschehen, dass Krebszellen diffus, einzeln oder in Gruppen vordringend, zwischen den alten Epithelzellen durchtreten, wobei an letzteren Schrumpfung der Kerne, Vakuolenbildung, hyaline Degeneration hervortritt; oder es findet ein gröberer Durchbruch eines ganzen Karzinomzapfens statt, welcher von unten her an die alte Epidermis andrängt und durch Wachstumsdruck sie allmählig zum Schwinden bringt (s. Fig. 187 u. 188). Ich beobachtete ein Nymphenkarzinom und sah die Karzinomkörper, die von dem Geschwür an der medialen Fläche der Nymphe ausstrahlten, mit dem Plattenepithel der lateralen Fläche in innige Verbindung treten, ohne dass letzteres irgendwie in Wucherung geraten wäre; die Grenze der Verbindung war scharf. Ähnliches beobachtete Ribbert bei einem Peniskrebs, welcher die gegenüberliegende normale Epidermis des Präputiums durchwuchs.

Bei Krebsen der Schleimhäute (Ribbert, Auchlin, Borrmann, Verfasser) kann man ähnliches beobachten. Man sieht in deren Umgebung (Rändern von Geschwüren etc.) Verlängerung, Schlängelung, Erweiterung der präexistierenden Drüsen, sehr dichte Epithelbeläge, besonders stark färbbares chromatinreiches Epithel, reichliche Abstossung von Epithel und Erfüllung der Drüsenschläuche mit den gewucherten, später verfettenden oder sonstwie zugrunde gehenden Epithelzellen, Vorgänge, die sich auch bei entzündlichen und regenerativen Wucherungen beobachten lassen. Ferner sieht man häufig die Krebskörper von der Submukosa in gesunde Schleimhaut von unten her einbrechen; dabei treten sie nicht selten mit den unteren Enden von normalen oder hyperplastischen Schleimhautdrüsen in enge räumliche Verbindung, so dass dadurch bei Karzinomen, welche selbst drüsige Räume bilden (adenomatöse Karzinome), Bilder entstehen, welche ein abnormes Tiefenwachstum der normalen, präexistierenden Drüsen vortäuschen, besonders dann, wenn die normalen Drüsenschläuche schräg angeschnitten sind (Borrmann) und dadurch undeutliche Kontouren haben (Fig. 169, 170). Ob bei diesen sekundären Verbindungen der normalen mit den krebsigen Drüsenschläuchen vielleicht eine Art gegenseitiger Anziehung von Epithel und Epithel im Spiele ist (Born, Lohmer) ist vielleicht nicht ganz von der Hand zu weisen. Man denkt dabei an die „Epitheliophilie" Kromayers. An anderen Stellen sieht man aber bei einem derartigen Einbruch eines Karzinoms von der Submukosa her in normale

Schleimhaut die krebsigen Drüsen oder soliden Körper im interstitiellen Bindegewebe zwischen den alten Drüsen (nach Borrmann in periglandulären Lymphscheiden) vordringen und erkennt an letzteren häufig nur Verdrängungserscheinungen (Kompression), degenerative Vorgänge (Abstossung und Verfettung der Epithelien, Atrophie, Schrumpfung der Kerne — Fig. 177, 178). Bildet das in die normale Schleimhaut einwachsende Karzinom Drüsenschläuche, so können diese, wie Ribbert bemerkt, aus der Submukosa bis an die Oberfläche der Schleimhaut vorwachsen und an letzterer frei, offen münden; dann sieht es wieder aus, als ob ein Drüsenschlauch der Schleimhaut bis in die Submukosa eingewachsen wäre. Nach Borrmann können die von der Submukosa in die Schleimhaut eingewachsenen krebsigen Schläuche nach ihrer freien Mündung an der Schleimhautoberfläche ihre Cylinderepithelien zu einem einschichtigen Oberflächenbelag der Schleimhaut anordnen, der sich an Stelle des alten verloren gegangenen Epithels setzt; von diesem krebsigen Oberflächenepithel können nun wieder neue krebsige Tubuli gebildet werden und in die Tiefe dringen und die Submukosa wieder durchbrechen. Solche Bilder täuschen wiederum eine primäre krebsige Entartung der Schleimhaut vor. Selten kommt es zu einem Einbruch der Krebszellen in die alten Drüsen von unten oder von den Seiten her oder zu einem Einwachsen von der Oberfläche her, in die Mündungen der alten Drüsen hinein (Borrmann) — und darnach zu einem Vordringen der Krebsepithelien innerhalb der alten Drüsenräume selbst, auf deren Basalmembran (Borrmann), was natürlich ebenfalls wieder zu schweren Täuschungen bezüglich des Überganges der präexistierenden Drüsen in das Karzinomparenchym führen kann. Borrmann wies darauf hin, dass durch das Andrängen von Karzinomschläuchen an normale Drüsen letztere sowohl nach der Seite, als nach oben verschoben werden, sodass sie gelegentlich sogar horizontal zu liegen kommen; das habe ich auch öfters gesehen. Ferner zeigte Borrmann, wie durch das erwähnte Andrängen partielle Kompression und darnach partielle Erweiterung, kolbige Ausbuchtung der normalen Drüsen eintritt, ferner durch Andrängen von unten her Verkürzung und damit Schlängelung der normalen Drüsen bewirkt werden kann. Eine Verlängerung und Deformation der Drüsen kann auch durch Wachstumsvorgänge im Schleimhautbindegewebe resultieren (Borrmann).

Ribbert schildert ganz ähnliche Verhältnisse beim Einwachsen der Drüsenschläuche und Krebskörper eines Magenkarzinoms, welches in die Dickdarmschleimhaut übergegriffen hatte. Ich habe durchaus nicht selten, wie Borrmann, bei Schleimhautkarzinomen die krebsigen Drüsen und soliden Stränge in die benachbarte Schleimhaut direkt seitlich einwachsen gesehen (horizontales Wachstum — Borrmann), sodass also eine Verbreitung des Karzinoms innerhalb der normalen Schleimhaut erfolgte (Fig. XC); das geschah merkwürdigerweise nicht immer am Boden der Schleimhaut, sondern oft mit Vorliebe in den mittleren oder gar oberen Schichten der Schleimhaut; die krebsigen Bildungen verbreiteten sich zwischen den normalen Drüsen, welche z. T. atrophierten, z. T. hyperplastische Wucherungen eingingen; an einigen Stellen erfolgte ein Einbruch der Krebskörper in die Lumina hyperplastischer Drüsen; man konnte aber das cylindrische Epithel der präexistierenden Drüsen an einzelnen Stellen neben dem Krebsepithel wohl erhalten finden; die verschiedene Beschaffenheit (Kern-Protoplasmastruktur) ermöglichte auch schwer

zu deutenden Bildern gegenüber eine Trennung der beiden Zellarten. In einem Cylinderzellenkrebs der Lunge konnte ich das Wachstum besonders deutlich verfolgen; das Karzinom wuchs so, dass seine Cylinderzellen flächenhaft auf den Alveolarwandungen hinkrochen und diese auskleideten; dabei konnte man einmal massenhaft Desquamation des Alveolarepithels (wie bei der sog. Desquamationspneumonie) beobachten, ferner oft direktes Aneinanderstossen der gequollenen, in Ablösung begriffenen Alveolarepithelien und der Cylinderzellen, und schliesslich sah ich mehrmals das Cylinderepithel über das platte Alveolarepithel von der Seite her hinübergewuchert und andererseits einmal die Alveolarplatten vom Cylinderepithel, welches darunter kroch, abgehoben (Fig. LXXXVII und LXXXVIII).

In Karzinomen der drüsigen Organe kann man an der Wachstumsgrenze die krebsigen Drüsen und soliden Massen im interstitiellen Bindegewebe vordringen sehen, wobei sie die alten Drüsentubuli und Drüsenalveolen aus einander drängen und zur Atrophie bringen. Häufig genug sieht man auch an diesem alten Drüsenparenchym nicht die geringste Spur von Wucherung, sondern im Gegenteil fettige, kolloide Entartung, Erweiterung der alten Drüsenräume mit Abstossung und Degeneration des Epithels, Cystenbildung etc. Bei dem Vordringen der Krebskörper zwischen den alten Drüsen kommt es häufig zu sehr enger räumlicher Verbindung der beiden; seltener kommt ein Einbruch der krebsigen Epithelien in die alten Drüsenräume vor und eine Verbreitung innerhalb der letzteren, z. B. in Harnkanälchen, Glomeruluskapseln, wie ich das beim Studium des Wachstums der Nierenkrebse fand (Fig. LXXXIV–LXXXVI). Hie und da bemerkt man reaktive Wucherung an präexistierenden Drüsen: so sah ich Vermehrung des Chromatins der Drüsenzellenkerne, reichlichere Zellbildung in den Drüsenschläuchen- und -beeren, Desquamation des Epithels und solide Erfüllung der Drüsenräume mit degeneriertem Epithel, auch beschränkte epitheliale Sprossenbildung an Drüsenschläuchen- und -beeren etc. etc.; dies aber im Sinne eines „Übergangs" in Krebs zu deuten, halte ich mich bei dem verschiedenen Verhalten von Protoplasma und Kern der Karzinomzellen einerseits, der gewucherten Drüsenepithelien andererseits nicht für berechtigt. Und dies um so weniger als ich, wie schon angedeutet, im weiteren Verlauf der Karzinomentwickelung an solchen Wucherungsprodukten der präexistierenden Drüsen alsbald wieder regressive Metamorphosen (Verdickung der Membrana propria, Verfettung) auftreten sah (s. Fig. XCI).

Zweifellose und eindeutige Übergänge von präexistierenden Drüsen in Krebskörper sah ich also bei genauerer Untersuchung auch beim Wachstum von Karzinomen drüsiger Organe in keinem Falle und schliesse mich den Untersuchungen Ribberts und seiner Schüler in dieser Beziehung vollständig an (Marckwalder, Bachmann).

Nach all dem ist es unwahrscheinlich, dass von irgend einem Karzinom an der Peripherie ein infizierender Wachstumsreiz derart ausgeübt wird, dass fortwährend vorher normales Epithel krebsig würde. Weitaus die grösste Masse eines Karzinoms wächst aus sich selbst heraus, da eine krebsige Umwandlung von Bindesubstanzzellen

und von den Krebszellen nicht genetisch verwandten Epithelien anerkanntermassen nicht vorkommt; und gegen eine Umwandlung normalen Epithels von gleicher Abstammung sprechen viele gewichtige Gründe. Unter den letzteren sei auch noch ein grobanatomisches Moment schliesslich angeführt: Wenn eine fortgesetzte krebsige Metamorphose normalen Epithels beim Wachstum des Krebses wirklich erfolgte, wäre es doch merkwürdig und noch einer besonderen Aufklärung bedürftig, warum die Karzinome der Haut und Schleimhäute nicht alle vorwiegend flächenhaft wachsen, anstatt in die Tiefe vorzudringen, bezw. es müsste zum mindesten erklärt werden, weshalb bei einem bestehenden Karzinom der Haut und der Schleimhäute die einmal eingetretene krebsige Ulzeration nicht unaufhaltsam in der Fläche fortschreitet. In Wirklichkeit aber bleiben die Geschwüre oft relativ klein, während das Karzinom selbst bereits in der Tiefe die grösste Ausdehnung angenommen hat, und mikroskopisch kann man an vielen Krebsgeschwüren die völlig normal erhaltene, oder atrophische, zurückgeschobene, zusammengepresste oder entzündlich veränderte benachbarte Haut und Schleimhaut scharf am Krebsgewebe selbst endigen sehen, ohne dass man irgend welche Anhaltspunkte für ein Fortschreiten des karzinomatösen Prozeses innerhalb dieser Gewebsstrata gewinnen könnte.

Alles das zusammengenommen, muss man also sagen, dass die Karzinome in die Umgebung mit ihren eigenen Truppen vorschreiten und sich nicht aus vorher gesunden Geweben immer neue Söldner für ihr destruktives Werk werben.

Ziegler macht darauf aufmerksam, dass unter Umständen neben den Parenchymzellen auch das Krebsstroma mit in die Nachbargewebe vordringt; das sei besonders beim Vordringen eines Karzinoms in Knorpel und Knochen der Fall. Immerhin muss man aber dabei doch annehmen, dass die Krebszellen zuerst in die genannten Gewebe einwachsen und sie auflösen und dass das Stroma dann erst nachfolgt. Nur Kromayer stellt die frappante Behauptung auf, dass das karzinomatöse Epithel die Bildung eines karzinomatösen Bindegewebes hervorrufe und dass die Zerstörung des normalen Gewebes nicht durch das Krebsepithel, sondern durch das karzinomatöse Bindegewebe besorgt werde (!).

Das Fortschreiten eines Karzinoms von der Stelle seiner primären Entwickelung in die nächste Umgebung (lokales Wachstum) geschieht also durch ein Einwachsen des krebsigen Epithels

in das normale Gewebe. Dabei ist gewöhnlich die Kontinuität des Wachstums gewahrt, wenn nicht besondere, noch später zu erwähnende Ereignisse eintreten. Freilich findet das Karzinomparenchym bei diesem Vordringen in die gesunde Umgebung einen wechselnden Widerstand seitens der letzteren; das bestimmt nicht nur bis zu einem gewissen Grade die Raschheit des Vordringens und der Zerstörung, sondern auch die Struktur des Karzinoms in wesentlicher Weise. Im lockeren Bindegewebe, im Fettgewebe dringen die Karzinomzellen relativ leicht vor; dagegen können derbe, fascienartige Faserlagen, Sehnen, Muskelzüge, elastische Membranen etc., vor allem aber der gefässlose Knorpel mehr oder weniger bedeutende Widerstände leisten; von der Wachstumsenergie der Karzinomzellen selbst wird es aber zum Teil abhängen, ob die erwähnten Widerstände auf kürzere oder längere Dauer das Vordringen des Karzinoms aufzuhalten im stande sind. Treten in der Umgebung eines vordringenden Karzinoms entzündliche Wucherungen in der Bindesubstanz, insbesondere im Bindegewebe auf, so dass ein weiches Granulationsgewebe die Grenze gegen das Gesunde hin bildet, so sind dadurch für das Eindringen der Krebszellen wahrscheinlich günstigere Bedingungen geschaffen. Erregt ein vordringendes Karzinom sklerosierende, narbige Metamorphosen im Bindegewebe, so wird dadurch seine Entwickelungsfähigkeit oft wesentlich beschränkt und das Wachstum verlangsamt; man kann sich aber auch mit Recht fragen, ob es nicht ein primär gegebenes langsames Wachstum ist, welches dem Bindegewebe Zeit zu narbigen Umwandlungen lässt.

Die Form der Krebskörper zeigt, dass es vor allem die Lymphstrassen sind, innerhalb welcher die Krebsmassen vordringen, und zwar sind es sowohl Saftspalten und Lymphräume, als eigentliche Lymphgefässe (Fig. LXXV). Seelig hat gefunden, dass es häufig und besonders die perivaskulären Lymphräume der Venen sind, welche den Krebszellen als Strassen dienen. In grösseren Lymphgefässen ist die Karzinominvasion gewöhnlich von einer Thrombose begleitet. Blutet es in die karzinombesetzten Lymphräume, dann sieht es oft täuschend so aus, als ob die Krebszellen in Blutgefässen wüchsen (Fig. LXXX). Dass die Endothelien der Lymphräume und Lymphgefässe bei Krebsinvasion viel-

fach als erhalten oder in reaktiver Proliferation anzutreffen sind, andererseits oft im Laufe der Krebsinvasion zu Grunde gehen, darauf wurde schon früher hingewiesen.

Seltener bezeichnen präexistierende Drüsenräume (Tubuli, Alveolen, Ausführungsgänge) die Strassen, auf welchen die Krebszellen vordringen: z. B. kann ein Karzinom der Brustdrüse in den kleineren und grösseren Milchgängen wachsen; Goldmann wies darauf hin, dass der Einbruch in die Drüsenräume von peritubulären und periacinösen Lymphräumen her erfolgt. Verfasser sah ein kleinzelliges Carcinoma solidum der Mamma, das so sehr die Milchgänge zu seiner Verbreitung benutzte, dass die Bezeichnung C. intracana iculare gerechtfertigt war; in die krebsig erfüllten und erweiterten Milchgänge wuchsen Blutgefässe ein, die alsbald ein zierliches Netz in der Geschwulstmasse formierten, sich vielfach kavernös erweiterten und schliesslich zum Ausgangspunkt eines fibrillären Stromas wurden (Diss. Selling). Im Magen können sich Krebszellen in den Magendrüsen verbreiten (Borrmann, Fütterer, Verfasser). Bei Uteruskrebs findet man gelegentlich eine Verbreitung der Karzinomzellen in Cervixdrüsen (Seelig, E. Meyer-Ernst, Verfasser, s. Fig. 183); in der Lunge können die Krebszellen in den Bronchiolen und Alveolargängen vordringen (Pässler, Fütterer) und die Alveolen dicht erfüllen (krebsige Pneumonie, s. Fig. LXXXVII, LXXXVIII); gelangen sie in die Bronchien, so können sie ausgehustet werden, so dass man durch die mikroskopische Untersuchung des Sputums die Diagnose intra vitam stellen kann; das ist mit Sicherheit allerdings nur an kleinen Gewebsstückchen, nicht an einzelnen Zellen des Sputums möglich. Dem Verfasser u. A. (Betschaert) gelang ein solcher Nachweis, der schliesslich durch die Sektion erhärtet wurde. In der Leber können die Krebszellen in Gallengängen und Gallenkapillaren (Sokoloff) vorwachsen, in den Nieren innerhalb der Harnkanälchen und Glomeruluskapseln (s. Fig. LXXXIV—LXXXVI). Derartiges sah ich auch bei metastatischem Nierenkrebs; die Krebszellen durchbrachen die Membranae propriae der Harnkanälchen, auch die Glomeruluskapseln; ich sah auch ein kontinuierliches Fortwachsen der Krebszellen aus dem Kapselraum in die Tubuli contorti.

Auch entlang der Nervenscheiden dringen die Karzinomzellen nicht selten vor; mikroskopisch kann man das an Hautkrebsen oft verfolgen. Thoma erwähnt, dass bei Lippenkrebsen das Karzinom sich entlang des ganzen Nervus mandibularis, bei Uteruskrebsen entlang des Sympathicusgrenzstranges verbreiten kann.

In den Lymphräumen erfolgt nun entweder ein kontinuierliches Vorwachsen der Krebsmasse auf allen Punkten der ganzen Linie, von den Wurzeln der Lymphgefässe bis in die grösseren Stämme hinein, oder es können sich einzelne Zellen da und dort loslösen und mit dem Lymphstrom verschleppt werden, wonach sie irgendwo in der Nähe der Hauptgeschwulst haften bleiben und für sich weiter wuchern. Auch an ein aktives Vor-

dringen einzelner Krebszellen muss man denken, da man an diesen Zellen amöboide Beweglichkeit nachgewiesen hat. Nach Loslösung einzelner Karzinomzellen und nach aktiver oder passiver Verpflanzung in die nächste Umgebung der Hauptgeschwulst können sich aus solchen isolierten Keimen neue Geschwulstknötchen und -knoten entwickeln, welche nicht nur scheinbar, sondern in Wirklichkeit völlig unabhängig von der Hauptgeschwulst sind, sogenannte lokale Metastasenbildung. Eine scheinbare Unabhängigkeit kann durch ungünstige Schnittführung herauskommen, wenn die Verbindungsarme vorgeschobener Krebsknötchen mit der Hauptgeschwulst nicht im Schnitt getroffen sind. Bei Krebsen der Haut sieht man meist ein kontinuierliches Vordringen der ganzen Krebsmasse, bei Karzinomen der Schleimhäute und noch mehr bei denen von drüsigen Organen kann man das diskontinuierliche Aufschiessen von Tochtergeschwülsten in der nächsten Umgebung der Hauptgeschwulst häufiger beobachten. Man kann dabei oft die Umgebung der Primärgeschwulst wie übersät sehen mit kleineren und grösseren Knötchen, welche sich in verschiedenen Entwickelungsstadien befinden.

Besonders auffallend sind solche lokale Metastasen gelegentlich bei Brustkrebsen, wo sich die das Karzinom überziehende Haut (Kutis und Korium) mit Knötchen und flachen linsenförmigen Verdickungen durchsetzt erweist, während andererseits die Brustmuskulatur unterhalb der Primärgeschwulst mit massenhaften Krebsknötchen wie gespickt ist.

Die weitere Ausbreitung, welche die Karzinome nehmen, geschieht auf dem Lymphweg bis in die regionären Lymphdrüsen hinein (regionäre Metastase, Fig. LXXIV u. LXXXIII). Dabei sind die grösseren von dem Primärherd wegführenden Lymphgefässe entweder nicht sichtbar erkrankt, haben also nur die unversehrt gebliebene Strasse für die Verschleppung der Keime abgegeben, oder sie sind selbst mit Krebsmasse erfüllt und präsentieren sich schon bei gröberer Betrachtung als dicke, derbe, vielfach varikös aufgetriebene, mit Knoten besetzte Geschwulststränge, welche von dem Primärherd nach den nächstgelegenen Lymphdrüsenpaketen hinführen.

Bei Mammakrebsen ziehen diese Geschwulststränge nach der Achselhöhle, bei Magenkrebsen nach der Porta hepatis hin; bei Karzinom der Bauch- und Beckenorgane können die iliakalen Lymphstränge bezw. die grossen retroperi-

tonealen Lymphgefässe neben der Wirbelsäule, bei Darmkrebsen die feineren und grösseren mesenterialen Lymphgefässe (Chylusgefässe) durch weissliche Krebsmasse total erfüllt und aufgetrieben sein.

Sind Krebskeime mit den Vasa afferentia in die Lymphdrüsen selbst gelangt, so erfüllen sie zunächst unter fortgesetzter Vermehrung die Sinus der letzteren (vor allem die Randsinus, perifollikuläre Sinus der Rinde — Bozzolo); erst später greifen sie auf die Follikel und Markstränge über. Die Lymphzellen gehen zu Grunde oder werden einfach verdrängt. Übergänge von Lymphzellen in Karzinomzellen kommen nicht vor. Sind in den Keimzentren der Lymphfollikel Mitosen zu finden, so sind sie nach Zehnder einmal spärlicher als die Mitosen in den jungen Karzinomherden und dann von letzteren auch morphologisch sehr verschieden. Das Retikulum (Gitterzellen, Bindegewebszellen, Endothelien etc.), das gröbere Bindegewebsgerüst, die Gefässe der Lymphdrüsen bilden das Stroma für die Geschwulstzellen, wobei sehr häufig eine beträchtliche Neubildung dieser Teile die Karzinominvasion begleitet.

Eine Umwandlung der Bindegewebszellen, besonders der Endothelien (Gussenbauer), in Krebszellen wurde vielfach behauptet; jedoch hat Zehnder, Verfasser u. A. nachgewiesen, dass weder an den Endothelien der zu- und abführenden Lymphgefässe, noch an den Endothelzellen der Sinus und lymphatischen Stränge in der Drüse selbst eine solche Umwandlung zu konstatieren ist. Zehnder und Verfasser haben darauf aufmerksam gemacht, dass infolge entzündlicher Reizung (besonders bei Lymphdrüsenmetastasen ulzerierter Krebse) Schwellung der Endothelien von Blut- und Lymphgefässen, Vermehrung, Wucherung, Desquamation der Endothelien etc. vorkommen, ferner ein epitheloider Charakter der Zellen in den Lymphsinus und Follikeln. Das sind reaktive entzündliche Veränderungen, die früher wohl im Sinne einer krebsigen Umwandlung gedeutet wurden. Bei einem beginnenden Portiokankroid, kombiniert mit chronischer eitriger Entzündung des ganzen Beckenzellgewebes, fand ich die Becken- und Iliakallymphdrüsen stark geschwellt, weisslich, fast markig. Mikroskopisch bestand Wucherung aller Endothelien, Erfüllung der Lymphsinus mit epitheloiden Zellen, epitheloide Wucherung der Follikelzellen; man musste die Veränderungen im Sinne einer grosszelligen entzündlichen Hyperplasie deuten, wenngleich es auf den ersten Anblick schien, als ob die ganze Drüse in der Bildung von polymorphen Karzinomzellen aufgegangen sei.

Unter fortgesetztem Wachstum der eingeschleppten Krebszellen schwellen die Lymphdrüsen zu grossen Tumoren an, indem sie mehr und mehr vollständig in eine weiche, weissliche, saftreiche, hinfällige Geschwulstmasse oder in derbere,

graue oder rötlichgraue Knoten verwandelt werden. Durch die Vasa afferentia können mehrere Lymphdrüsen zugleich vom Primärherd aus infiziert werden, oder es erfolgt die Implantation von Krebskeimen in die einzelnen Drüsen nach und nach. So erkranken dann allmählig fast alle Lymphdrüsen der betreffenden Region. So sehr diese regionäre Lymphdrüseninfektion geeignet ist, die Karzinomzellen auf ihrem weiteren Weg aufzuhalten, so sehr sich theoretisch die Meinung konstruieren liesse, dass die erste Lymphdrüsenstation auf der Etappenstrasse dazu bestimmt sei, alles von der Peripherie anlangende schädliche Material zunächst zurückzuhalten und gleichsam abzufiltrieren, so selten ist dies in vollkommener Weise der Fall. Einmal kommt es gewiss häufig vor, dass verschleppte Krebszellen eine Lymphdrüsenetappe passieren und erst in der nächst höheren Fuss fassen: dann sind die regionären, dem Primärherd zunächst gelegenen Lymphdrüsen nicht erkrankt, während die Krankheit bereits weiter zentral vorgedrungen ist. Andererseits können aus den erkrankten regionären Lymphdrüsen durch die Vasa efferentia wieder Keime nach weiter zentral gelegenen Lymphdrüsenstationen verschleppt werden. So kommt es, dass bei den Karzinomen fortschreitend immer weiter zentral gelegene Lymphdrüsenregionen ergriffen werden und in Fällen, in welchen die Kranken das erleben und aushalten, kann die ganze Lymphdrüsen- und Lymphgefässstrasse vom Primärherd bis zur Einmündungsstelle der Lymphbahn in die Blutbahn sekundär krebsig erkrankt sein.

Bei Karzinomen der Beckenorgane z. B. sind nicht selten die Beckenlymphdrüsen, die inguinalen, iliakalen Lymphdrüsen, die Lymphdrüsen und Lymphstämme, welche retroperitoneal zu den Seiten der Wirbelsäule liegen und die grossen Gefässe begleiten, in mächtige knollige Tumoren und dicke Stränge verwandelt; Aorta abdominalis und Vena cava inferior sind dann rings umscheidet von einer gewaltigen Karzinommasse, welche die grossen Gefässe oft bedeutend komprimiert, wobei an der Aorta gewöhnlich ausgiebige Sklerose und Atheromatose (gelegentlich mit Verkalkung der ganzen Media) beobachtet wird; weiters können in einem solchen Falle nicht nur die abdominellen Lymphdrüsen, sondern auch die thorakalen erkrankt und der ganze ductus thoracicus mit Krebsmassen und Thromben erfüllt und in einen soliden weisslichgelben Strang verwandelt sein (Unger, Pannenberg, Hektoen, Troisier, Verfasser). Schliesslich kann vom Ductus thoracicus aus ein Einbruch der Geschwulstmasse in die Blutbahn erfolgen (s. später), oder bei Verlegung der Einmündung des Ductus in die Vene eine retrograde Verbreitung in die höher gelegenen Lymphbahnen.

Ich bemerke noch, dass bei indurativer Verödung der zu einem Krebsgebiet gehörigen Lymphgefässe und Lymphdrüsen Metastasenbildung auf dem Lymphweg behindert werden oder ausbleiben kann.

Bei dieser oft weitgehenden Verbreitung von Karzinomen in den Lymphgefässen und Lymphdrüsen ist nicht selten auch eine retrograde Verschleppung möglich. Wenn z. B. ein Karzinom bei seinem zentripetalen Fortschreiten in grösseren Lymphstämmen anlangt, so kann es von diesen aus (zumal wenn durch Thrombose etc. eine Verlegung des Lumens eingetreten ist) wieder rückwärts in seitlich frei einmündende Zweige dieses Hauptstammes einwuchern, wobei sich auch die karzinöse Thrombose auf die Zweige retrograd in continuo fortsetzt. So z. B. kann man bei Karzinomen der Beckenorgane mit gewaltiger karzinomatöser Erfüllung der grossen retroperitonealen Lymphstämme und Erkrankung aller retroperitonealen Lymphdrüsen eine von den Stämmen nach den Zweigen fortschreitende retrograde krebsige Injektion der mesenterialen Lymphgefässe von der Radix Mesenterii her sehen; von krebsigen Bronchialdrüsen aus kann eine kontinuierliche retrograde Durchwachsung der Lungenlymphgefässe erfolgen. Eine diskontinuierliche Verbreitung in retrogradem Sinne durch die Lymphbahn entsteht dann, wenn bei Verschluss eines Stammgefässes rückläufige Strömung in den Seitenzweigen eintritt, welche von der Geschwulstmasse im Stammgefässe kleine oder gröbere Partikel (Emboli) mitnimmt, die dann, irgendwo festgehalten, zu diskontinuierlichen (retrograden) Metastasen heranwachsen.

Eine sehr interessante Form der krebsigen Lymphgefässmetastase ist die sogenannte Lymphangitis carcinomatosa. Man trifft sie in serösen Häuten, im Zwerchfell (Fig. LXXX), ferner in Lunge (Fig. LXXIII) und Leber an. Alle Lymphgefässe der betreffenden Region sind mit Krebsmassen ausgefüllt, so dass die mikroskopischen Bilder denen einer wohlgelungenen, künstlichen Injektion des Lymphgefässnetzes nicht nur entsprechen, sondern sie noch übertreffen. Makroskopisch sieht man besonders schön an serösen Häuten die feinen und feinsten Lymphgefässe in weissliche, gewundene, oft netzförmig verbundene Strängchen verwandelt, an deren Knotenpunkten sich stärkere Auftreibungen und miliare Knötchenbildungen (miliare Carcinose der serösen Häute) finden; hie und da konfluieren die Knötchen und Stränge zu flachen weisslichen Infiltraten. In der Leber kann das ganze Lymphgefässsystem der Capsula Glisson, in der Lunge der peribronchiale, perivaskuläre interlobuläre und interalveoläre Lymphgefässapparat bis zum Hilus (einschliesslich der Bronchialdrüsen) einerseits, bis zur Pleura (einschliesslich des oberflächlichen Lymphgefässnetzes der letzteren) andererseits, karzinomatös durchwachsen sein.

Eine derartige diffuse Lymphangitis carcinomatosa eines Organes kann erstens entstehen bei Aufnahme von Krebszellen aus einer serösen Höhle in die oberflächlichen Lymphgefässe der Serosa visceralis oder parietalis; von hier aus kann die Erfüllung der Lymphgefässe eines ganzen Organes allmählig komplett werden; auf diese Weise kommt z. B. eine Lymphangitis carcinomatosa der Lunge nach Brustkrebs zustande, wenn der letztere in continuo bis zur Pleura vorgedrungen ist. Zweitens kann das Lymphgefässnetz eines Organs von dessen Pforten aus kontinuierlich durchwachsen werden, also z. B. bei einer Karzinose der Bronchialdrüsen diffuse Lymphgefässkarzinose der Lunge auftreten.

Neben der Metastase durch die Lymphbahn, welche weitaus die häufigste Form der Verbreitung des Karzinoms darstellt, kann aber auch eine Verschleppung durch das Blut erfolgen: nicht nur indem nach Passierung der ganzen Lymphgefässstrasse die Keime schliesslich mit der Lymphe in die Venen gelangen, sondern es kann auch ein direktes Durchwachsen von Gefässwänden (und zwar gewöhnlich von Venen, viel seltener von Arterien) seitens der Karzinomzellen und damit Einbruch in die offene Blutbahn stattfinden und dies zwar sowohl innerhalb der Primärgeschwulst als innerhalb beliebiger, schon gebildeter Tochterknoten. Durch die Studien Goldmanns wissen wir, dass ein Einbruch der Karzinomzellen in Venen überaus häufig ist und dass das für die lokale Ausbreitung des Karzinoms sehr wichtig ist. Nach den Untersuchungen von Seelig erfolgt der Durchbruch in die Venen häufig von krebserfüllten, perivaskulären Lymphräumen aus (s. a. Fig. LXXII). Übrigens braucht nicht immer ein umschriebener Durchbruch vorhanden zu sein, sondern es können die Krebszellen von den Kapillaren aus allmälig in kleine Venen hineinwachsen. Sind Krebszellen auf die eine oder die andere Weise in die Blutgefässe gelangt, so kann zunächst (mit oder ohne Zuhilfenahme einer Thrombose) ein kontinuierliches Weiterwachsen der Geschwulstmasse im Lumen der Blutgefässe (im Sinne der Stromrichtung — bei Venen also von den Zweigen nach den Stämmen) eintreten. Pässler sah z. B. einen Lungenkrebs in den Venen bis ins linke Atrium vorwachsen; Leichtenstern sah krebsige Thrombose der Vena azygos, der Cava superior, des rechten Vorhofs und Ventrikels bei Speiseröhrenkrebs; Verfasser sah Nierenkarzinome von der Vena renalis aus durch die Vena cava bis in den rechten Herzvorhof, Weyler bis in den rechten Ventrikel vordringen. Ausser einem kontinuierlichen Wachstum kann es nun

zur Verschleppung entweder von einzelnen Krebszellen bezw. von nur kleinen Gruppen von solchen kommen oder es kommt zur Loslösung gröberer Partikel von karzinomatösen Thromben und zur Verschleppung dieser. Im ersteren Falle werden die verschleppten Keime nur in kleinsten Gefässen ev. in Kapillaren stecken bleiben (kapilläre Embolie), oder sie können gelegentlich sogar einen Kapillarkreislauf passieren ohne zu haften. Bei der an zweiter Stelle erwähnten Möglichkeit hat man es mit einer gröberen Form der Embolie zu thun und man kann die karzinösen Pfröpfe gelegentlich bei der Sektion in grösseren Gefässen als obturierende oder wandständige (polypöse) Körper nachweisen.

So fand z. B. M. B. Schmidt bei primärem Magenkrebs krebsige Emboli, welche wuchernde, schleimbereitende und cystenbildende Cylinderepithelschläuche enthielten, in den Lungenarterien; der Weg der Metastase ging durch den (intakt gebliebenen) Ductus thoracicus. Einen sehr interessanten Fall teilte Rich. Volk mit: ein Magenkrebs hatte Metastasen in den regionären Lymphdrüsen und der Leber erzeugt; von der Leber aus entstanden (durch Vermittelung der Lebervene und des rechten Herzens) embolische Lungenmetastasen; von diesen metastatischen Knoten aus erfolgte Einbruch in Lungenvenen und (durch Vermittelung des linken Herzens) Tochterknoten in Nieren, Hirn etc. und sogar in der Aorta thoracica an Stelle von atheromatösen Geschwüren.

Sind die im Blut verschleppten Keime irgend wo haften geblieben, so vermehren sie sich durch Teilung (ob auch eine Vermehrung innerhalb der Blutbahn selbst während des Kreisens der Zellen vorkommt, ist nicht sicher, auch nicht wahrscheinlich), erfüllen ev. unter Mitwirkung thrombotischer Vorgänge die Gefässe, in welchen sie haften und durchwachsen dann deren Wände, um darnach sich in den Spalten und Räumen des umgebenden Gewebes weiter zu verbreiten. Auf diese Weise entstehen sekundäre und ev. von diesen aus wieder (durch erneuten Einbruch in Venen) tertiäre etc. Knoten und Infiltrate in den verschiedensten Organen. Nicht immer führt aber eine Verschleppung und Festsetzung der Krebszellen innerhalb von Blutgefässen zu schrankenloser Vermehrung der verschleppten Elemente. M. B. Schmidt fand die Krebskeime innerhalb hyalin-körniger Thromben, welch letztere im weiteren Verlauf von der Gefässwand (Intima) aus bindegewebig substituiert wurden; dabei trat entweder keine oder nur eine vorübergehende Proliferation der Krebskeime ein, oder letztere wurden sekundär, bei der fibrösen Metamorphose des Thrombus, zur Ver-

ödung gebracht. Andererseits beobachtete M. B. Schmidt bedeutende Wucherung und Durchwachsung der Gefässwände seitens der Krebszellen.

In den krebsigen Thromben der Blutgefässe tritt der Charakter der Primärgeschwulst, sowie deren Wachstumsmodus oft überaus deutlich hervor. Abkömmlinge von Deckepithelkrebsen schicken sich zu einer epithelialen Bekleidung der Fibrinbalken an, solche von Drüsenkrebsen zeigen die Neigung, sich zur Umschliessung von Luminibus zu gruppieren und bilden Tubuli etc., in welche hinein sie ihre Sekrete absetzen (Fig. LXXXI).

Für die Blutgefässmetastase der Karzinome sind die Leber und die Lungen besonders disponiert; erstere wird bei den Primärkarzinomen im Bereich der Pfortader, letztere bei Karzinomen, welche im Gebiet grosser Körpervenen sitzen, befallen. Die Lungen können direkt durch die Körpervenen das krebsige Material zugeführt bekommen oder indirekt; in letzterem Falle handelt es sich zunächst um eine Verschleppung durch die Lymphgefässe, die schliesslich durch den (ev. selbst nicht miterkrankten) Ductus thoracicus zur Übergabe des Materials an die Blutbahn führt (M. B. Schmidt).

Mikroskopisch findet man bei der Entstehung von hämatogenen Tochterknoten in der Leber die Krebszellen in den Kapillaren der Leberacini (und zwar in deren Peripherie zuerst) vordringen. Die Kapillaren werden von den mitotisch sich vermehrenden Karzinomzellen ausgedehnt; die zwischen gelegenen Leberbalken gehen zu Grunde; von den Kapillarwänden aus bildet sich ein netzförmiges Stroma für die Neubildung, welche allmählich das ganze Leberläppchen substituiert. Benachbarte krebsig umgewandelte Leberacini fliessen zusammen und es entsteht so ein kleiner Krebsknoten, der sich deutlich von der Umgebung abhebt, und später infolge vorwiegend zentralen Wachstums die benachbarte Lebersubstanz komprimiert; in einer schmalen Zone an der Peripherie des Knotens sieht man infiltratives Wachstum, indem sich die Karzinomzellen wieder innerhalb der angrenzenden Kapillaren weiter verbreiten (s. Fig. LXXIX). Ähnliches kann man in den Lungen beobachten, wo die Kapillaren der Alveolarsepten mit Karzinomzellen erfüllt und varikös ausgedehnt erscheinen; von den Kapillaren aus gelangen die Karzinomzellen in die Alveolarlumina und erfüllen diese; so entstehen auch hier dann später selbständig zentral wachsende und an der Peripherie in beschränkter Weise infiltrativ sich vergrössernde Knoten.

Selten kommt es bei Karzinomen vor, dass eine allgemeine Verschleppung von Krebskeimen im ganzen Körper stattfindet, so

dass man metastatische Knoten und Knötchen in fast allen Organen findet; das ist, wie erwähnt, beim Sarkom viel häufiger. Kommt es vor, dann spricht man von allgemeiner Karzinose.

So beobachtete ich nach primärem Brustkrebs massenhafte Metastasen (ausser in regionären Lymphdrüsen) in den Lungen, ferner im Klein- und Grosshirn, im Pankreas, in den Nieren; ein Kleinhirnknoten stand in offener Verbindung mit dem Sinus transversus (!): ein schönes Beispiel für das Vorkommen eines erneuten Einbruchs in die Blutbahn von Tochterknoten aus. Die Nierenmetastasen waren zum Teil keilförmig und erwiesen sich so deutlich als embolische Herde. Kantorowicz hat allgemeine Karzinose nach Einbruch eines Brustkrebses in die Vena subclavia mit Verschleppung in die Lunge und erneutem Durchbruch in die Lungenvene gesehen.

Retrograde Blutgefässmetastase kommt bei Karzinom durch embolische Verschleppung von Krebskeimen innerhalb von Venen vor, wenn in letzteren bei Druck auf grössere Stämme oder bei Verlegung der letzteren durch Thrombose etc. eine rückläufige Strömung eingetreten ist. Ausserdem gelten hier die für die retrograde Blutgefässmetastase im allgemeinen Teil angeführten Prinzipien.

Die Bedingungen zu der Entstehung von Metastasen sind also bei den Karzinomen durch eine Verschleppung der Krebszellen vorwiegend auf dem Lymphweg, seltener innerhalb der Blutbahn gegeben. Dass jedoch nicht jede derartige Verschleppung von Krebskeimen notwendigerweise zur Entstehung von Tochtergeschwülsten führen muss, darauf wurde schon früher hingewiesen und dabei die besonderen Verhältnisse, die dem Festhaften und der Entwickelung der Keime günstig oder hinderlich sind, erörtert (s. allg. Teil).

Nicht als Metastasen im engeren Sinne bezeichnet man die Ausbreitung eines Karzinoms in präformierten Höhlen. Diese tritt ein, wenn die Primärgeschwulst in die betreffenden Höhlen einbricht (Durchbruch von Geschwüren etc.) oder allmählig einwächst und ihre Keime innerhalb derselben gewissermassen zur Aussaat bringt (Seminium); das ist besonders im Bereich der serösen Höhlen der Fall, wo durch Ausstreuen von Krebszellen auf die Oberfläche der serösen Membranen unzählige Sekundärgeschwülstchen entstehen können.

Dass die in der serösen Höhle ausgestreuten Krebszellen lebensfähig sind, das zeigt nicht nur der Befund von Mitosen, den man z. B. an den in dem aspirierten Exsudate aufgeschwemmten Zellen erheben kann, sondern auch die

Fähigkeit der Karzinomzellen in der freien Flüssigkeit (ohne bindegewebige Konkurrenz) sich zu höheren Verbänden zusammenzuschliessen. Beneke hat ein solches freies Wachstum der Geschwulstelemente in serösen Höhlen studiert und förmliche Keimblasen von krebsigen Epithelzellen gebildet gesehen.

Die Ansiedelung der ausgestreuten Keime erfolgt selten direkt an der Oberfläche, und dies wohl vorzugsweise nur dann, wenn der schützende Deckzellenbelag durch entzündliche Prozesse zerstört ist; meist gelangen die Krebszellen durch die Stomata (entweder aktiv oder durch passive Resorption) in die Anfänge der Lymphgefässe der serösen Häute und wachsen in den oberflächlichen Lymphräumen weiter, wonach sie auch auf das zwischengelegene Gewebe übergreifen. Gewöhnlich gesellt sich seitens des letzteren eine produktive Entzündung hinzu, welche ein verschieden reichliches, hie und da übermächtiges Stroma für die wachsenden Krebszellen aufbaut. Siedeln sich die Keime an der Oberfläche an, dann resultiert eine Art Organisation der aufgelagerten Krebsmassen, indem Blutgefässe und junges Bindegewebe einwachsen und ein Stroma etablieren (s. a. Fig. LXII).

Handelt es sich um Karzinome mit höher entwickelten Zellformen, z. B. Cylinderzellenkrebse, so kann nach meinen Beobachtungen zunächst eine epitheliale Bekleidung der serösen Oberfläche mit einer Schicht pallisadenförmig auseinander gereihter Cylinderzellen erfolgen; das sieht dann aus, als habe sich das platte Endothel der Serosa in Cylinderepithel verwandelt, habe sich also an der Geschwulstbildung beteiligt; man kann aber manchmal den Cylinderzellensaum direkt und scharf an dem platten präexistierenden Deckzellenbelag endigen sehen, an welch letzterem regressive Metamorphosen und beginnende Ablösung zu beobachten sind. Es setzt sich also das karzinöse Epithel zunächst an die Stelle der desquamierten physiologischen Deckzellen. Im weiteren Verlauf wird, um bei dem angezogenen Beispiel zu bleiben, der Cylinderzellensaum mehrschichtig, die Zellen werden polymorph und türmen sich in unregelmässige Haufen auf. Dann erfolgt ein Einwachsen von Bindegewebszellen und später von Blutgefässen. Ähnliches kann man gelegentlich auch bei Verbreitung eines Karzinoms auf anderen epithelbekleideten Flächen sehen. Verfasser (Diss. Gallien) sah z. B. ein Portiokarzinom ganz oberflächlich auf der Vaginalwand hinwachsen. Es setzte sich dabei das krebsige Epithel an Stelle des normalen und häufte sich hier in dicken Lagen an; stellenweise sah man die Krebszellen sich unter das normale Epithel vorschieben (s. Fig. 184, 185). Hatte die Dicke des krebsigen Epithelüberzugs einen gewissen Grad überschritten, dann sprossten das Bindegewebe und die Blutgefässe der Scheidenwand in die Krebsmasse hinein und es resultierte daraus ein papillärer Charakter der ganzen Wucherung. In den Lymphgefässen der Scheide fand sich nirgends die Spur einer krebsigen Infiltration; es handelte sich um ein durchaus auf die Oberfläche beschränktes Krebswachstum; vielleicht durften chronisch-entzündliche Zustände (es war

schwielige Entartung des Scheidengewebes vorhanden, eine papillentragende Tunica propria fehlte, das Scheidenepithel war einschichtig etc.) dafür verantwortlich gemacht werden, dass das Krebsepithel nicht tiefer eindrang (Verödung von Lymphbahnen).

Von einer serösen Höhle können die Krebskeime in die andere gelangen (z. B. durch die Stomata und Lymphgefässe des Zwerchfells von der Peritonealhöhle in die Pleura) und sich dann in der letzteren weiter verbreiten. Die krebsige Dissemination auf serösen Häuten verbindet sich gewöhnlich mit allgemeinen chronisch-entzündlichen Zuständen (Verdickungen, entzündliche Schwielen, Bildung ausgedehnter Adhäsionen, vereint mit serofibrinöser, hämorrhagischer Exsudation).

Auch innerhalb der grossen Lymphräume der Hirn- und Rückenmarkshäute können solche Seminien vorkommen und zu multipler sekundärer Ansiedelung von Krebskeimen führen.

Der Entstehung von Tochtergeschwülsten auf Grund einer Aussaat in serösen Höhlen steht nahe das Auftreten von mehreren Karzinomen innerhalb eines und desselben Schleimhauttraktus. Zwar ist die Deckzellenschicht der serösen Häute, die ein einfaches flaches Endothel darstellt, sehr verschieden von den höher organisierten, oft mehrschichtigen Deckepithelbelägen der Schleimhäute, so dass man sich eine Oberflächenansiedelung in letzteren bei erhaltenem Deckepithel nicht leicht vorstellen kann; andererseits sind aber die Mündungen der Schleimhautdrüsen und die Gänge und Buchten der letzteren noch viel geeigneter für das Eindringen und Beherbergen von Karzinomkeimen, als die feinen Stomata der serösen Membranen. Thatsache ist, dass man nicht so selten im Bereich eines Schleimhauttraktus neben einer Hauptgeschwulst eine oder mehrere Nebengeschwülste antrifft; so z. B. findet man bei Speiseröhrenkrebsen nicht nur sekundäre Krebsknoten in tiefer gelegenen Abschnitten der Speiseröhre, sondern auch im Magen (Klebs, Beck, Fütterer). Auch bei Zungenkrebs kann sich Magenkrebs finden (Krebs). Ferner kommen bei Magenkrebs nicht nur mehrere, von einander scheinbar unabhängige Geschwülste im Magen selbst, sondern auch Darmkrebse vor. Bei Tubenkarzinomen können sich Uteruskrebse, bei Karzinom des Corpus uteri kann sich im Cervix ein Karzinom vorfinden,

Karzinome der Vagina, der Labien, der Urethralmündung können nach Krebsentwickelung im Bereich der Gebärmutter auftreten etc. Diese Thatsachen sind von vielen Seiten für eine Implantation hinabgefallener bezw. weiter abwärts im Kanal verschleppter Krebskeime auf der Oberfläche der betreffenden Schleimhäute aufgefasst worden. Ähnlich würde man sich das Zustandekommen von krebsigen Infiltraten und Knoten der Lungen nach Krebs der Luftröhre, des Kehlkopfes oder der Rachenorgane, ferner nach in die Luftröhre perforiertem Speiseröhren- oder Schilddrüsenkrebs (Erbse, Moxon, Fütterer) durch Aspiration von Krebsmassen und Implantation auf die Bronchialschleimhaut bezw. auf die Alveolarwände erklären können (Pässler, Stilling). Jedoch sind gegen diese Auffassung mancherlei Gründe geltend gemacht worden (siehe S. 720). In vielen Fällen ist es eben schwer zu entscheiden, ob eine Implantation von Keimen von der Oberfläche her vorliegt oder nicht vielmehr eine diskontinuierliche (eventuell auch retrograde) Metastasenbildung auf dem Lymph- bezw. Blutweg oder gar eine primär multiple Karzinomentwickelung (s. d.).

Vielfach in Frage gestellt wird ferner die früher ziemlich allgemein acceptierte Überimpfung von Krebskeimen durch Kontakt von einer krebsig erkrankten Stelle auf eine andere gegenüberliegende (Abklatschkarzinome). So sieht man z. B. bei Krebsen der Unterlippe die direkt gegenüberliegende Stelle der Oberlippe krebsig entarten (Bergmann); eine ähnliche Kontaktwirkung ist bei Karzinom des Magens (Klebs), der Harnblase, der Vagina, der Schamlippen (Thorn, Walter) beobachtet worden, ferner bei den gegenüberliegenden Stimmbändern (Semon, Shattock), bei den vis-à-vis liegenden Flächen der Oberschenkel (Williams), bei der Zunge und der anliegenden Innenfläche der Wange (Lücke), bei angrenzenden Teilen der Portio und der Scheide (Sippel).

Hierher würden auch gehören die Beobachtungen der Chirurgen und Gynäkologen (Pfannenstiel), welche Krebsknoten in Laparatomienarben, Stichkanälen etc. auftreten sahen und diese Thatsache ebenfalls im Sinne einer Überimpfung von Krebskeimen bei der Operation deuten. Ferner wäre zu erwähnen die

gewiss sehr fraglichen Fälle von Impfung eines Karzinoms von der Hand auf die Conjunctiva durch Wischen und die Übertragung eines Krebses durch die Begattung (z. B. von der Portio auf den Penis).

Bucher meint, man könne sich eine solche Implantation schwer vorstellen: die Karzinome seien meist ulzeriert, die abgelösten Karzinomzellen also wohl in der Regel nicht mehr lebensfähig; ferner seien die betreffenden Körperhöhlen reich an bakteriellen und chemischen Schädlichkeiten (Magensaft z. B.), welche etwa lebensfähige Keime abtöten würden; bei der äusseren Haut käme die Berührung mit der Luft (Austrocknung) in Frage. Endlich könne man sich das Haftenbleiben der Keime auf normalen Haut- oder Schleimhautoberflächen schwer vorstellen. Auch v. Herff, Sänger, J. Veit, Kaufmann u. A. haben sich bezüglich der Frage der Implantation gegenüber den Angaben von E. Fischer, Kaltenbach u. A. skeptisch geäussert. Dagegen kann aber eingewendet werden, dass bei rasch wachsenden, ulzerierenden Karzinomen sicher auch lebensfähige Keime, ja ganze Fetzen noch lebenden Karzinomgewebes abgestossen werden, dass ferner die betreffenden Karzinomzellen als Abkömmlinge der ortsangehörigen Epithelien wahrscheinlich eine gewisse Widerstandskraft gegen die vorhandenen lokalen Schädlichkeiten besitzen, ferner dass zu einer erfolgreichen Impfung nur wenige lebenskräftige Zellindividuen genügen, die sich unter Milliarden von untergehenden gewiss finden werden, endlich dass besonders die Einrichtungen der Schleimhäute einem Haftenbleiben von Keimen grossen Vorschub leisten (Drüsen, Krypten etc.); hat doch z. B. Beck bei sekundärem Plattenepithelkrebs des Magens nach Krebs der Speiseröhre Plattenepithelzellen in Magendrüsen angetroffen. Ähnliches sah Fütterer und Verfasser. Fütterer fand nach Schilddrüsenkrebs, der in den Kehlkopf perforiert war, Lungenmetastasen und wies die kolloidbildenden Krebsepithelien in Alveolargängen und Alveolen nach. Bei der äusseren Haut handelt es sich gewöhnlich auch nicht um normales Epithel, auf welches geimpft wird, sondern um vorher geschädigtes, mazeriertes oder feine Risse und Spalten für die Aufnahme von Keimen darbietendes Epithel. Schliesslich darf man im allgemeinen angesichts der Beweglichkeit der Karzinomzellen an ein aktives Eindringen auch zwischen ganz normale Epithelien denken und in dieser Beziehung auf die Einbohrung des Eies in die normale Uterusschleimhaut als Analogie verweisen. Dass übrigens die von Bucher angeführten Schwierigkeiten bis zu einem gewissen Grade zu Recht bestehen, das zeigt die relative Seltenheit der fraglichen Impfkarzinome. Jedenfalls darf man eine Implantation nur dann mit Sicherheit annehmen, wenn eine Metastasenbildung auf anderem Wege ausgeschlossen ist. Das ist freilich nur durch mikroskopische Aufklärung der örtlichen Verhältnisse — und auch dann nicht immer mit aller Sicherheit — möglich.

Eine letzte Art der Verbreitung eines Karzinoms ist das direkte Übergreifen auf ein Nachbarorgan. Das ist z. B. bei weichen Magenkrebsen der Fall, welche nach Durchsetzung der Magenwände und vorhergegangener Verlöthung derselben mit der Leber (oder

der Milz) auf letztere Organe sich fortsetzen. Es bilden sich diffuse Krebsinfiltrate und Knoten innerhalb der Leber, welche von der Magenhöhle her wieder zerfallen und ulzerieren; während die krebsige Destruktion in der Leber immer weiter fortschreitet, entstehen schliesslich tiefe geschwürige Höhlen, welche von der Mageninnenfläche bis weit in die Lebersubstanz hineinführen. Ähnlich können Mammakrebse nicht nur auf die benachbarte Haut und Muskulatur, sondern auf die Rippen, die Pleura und Lunge in continuo übergreifen; ferner können Nieren- und Nebennierenkrebse auf die Leber, Gallenblasenkrebse auf die Leber oder das Duodenum, Rektumkrebse auf die Harnblase oder Scheide, Uteruskarzinome auf Scheide bezw. auf die Harnblase und das Rektum (sog. ulzeröse Kloake — Rokitansky), Prostatakrebse auf die Harnblase, Bronchialkrebse auf die Lunge, Ösophaguskrebse auf den Kehlkopf, die Trachea oder die Bronchen, Magenkrebse auf den Darm und umgekehrt sich in continuo fortsetzen. In manchen Fällen kann es infolge dieser Verhältnisse schwer werden, den ursprünglichen Ausgang der betreffenden Karzinome festzustellen.

Ist es nun auf diesem oder jenem Wege von einem Primärherd aus zur Verschleppung von Karzinomzellen gekommen, und sind die Bedingungen zu einer erneuten Ansiedelung und Vermehrung derselben gegeben, dann entwickelt sich eine neue Geschwulst (Tochtergeschwulst). Die äussere Form dieser Metastasen oder Sekundärgeschwülste ist wechselnd: Im Innern der Organe bilden sich in der Regel kugelige Knoten aus, welche sich durch vorwiegend expansives, an der Peripherie durch infiltratives Wachstum vergrössern; seltener kommen diffuse Infiltrationen vor. Metastasen, welche an der Oberfläche von Schleimhäuten oder serösen Häuten oder in der Haut entwickelt sind, treten als flache Anschwellungen und Verdickungen, als platte, eiförmige, rundliche Knoten und Knötchen, oder in polypöser, papillärer Form auf. Bei einigen Krebsformen, nämlich solchen, welche in der Primärgeschwulst bereits dendritisch gebaut sind, tritt auch bei sekundärer Ansiedelung auf Oberflächen ein exquisit dendritischer Charakter hervor, was auf einen besonderen formativen Reiz schliessen lässt, den die Epithelzellen auf das Bindegewebe auszuüben imstande sind.

Das Wachstum der Metastasen erfolgt aus eigenen Mitteln; niemals kommt es vor, dass am Ort der sekundären Ansiedelung die verschleppten Krebszellen, welche jeder Metastasenbildung zu Grunde liegen, die ortsangehörigen Zellen (Bindegewebszellen, Epithelien oder sonstige spezifische Zellen) infizierten und zu einem gleichartigen Wucherungsprozess anregten, wie Virchow u. A. das früher meinten. Das Wachstum der Metastasen erfolgt also lediglich durch ungemessene Vermehrung der eingeschleppten Zellen. Das gesunde Gewebe geht zu Grunde oder beteiligt sich an reaktiven Lebensäusserungen (Entzündung, Stromaentwickelung, Degeneration, hyperplastische Zustände). Das Stroma der Tochtergeschwülste geht also aus der Bindesubstanz des sekundär befallenen Ortes hervor, ebenso besorgt das präexistierende Gefässgewebe des letzteren die Etablierung eines mehr oder weniger genügenden oder reichlichen Blutgefässnetzes für die wachsende Geschwulst. Früher hat man wohl auch daran gedacht, dass mit den Karzinomzellen auch Stromaanteile (Bindegewebszellen) aus dem Primärherd an die Stätte der zweiten Ansiedelung mitverschleppt würden und dass aus diesen ein Stroma hervorgehen könne. Das hat sich aber als unrichtig herausgestellt.

Bezüglich des Verhältnisses der Metastasen zu den Muttergeschwülsten besteht in den gröberen äusseren Merkmalen (Konsistenz, Farbe, spezifische Eigentümlichkeiten, regressive Metamorphosen) gegenseitige, oft grosse Uebereinstimmung, andererseits kommen aber auch nicht selten wesentliche Abweichungen vor. Die Entwickelungsbedingungen für ein Karzinom sind eben in den verschiedenen Organen und Geweben höchst verschieden und deshalb wechseln die morphologischen und biologischen Charaktere zwischen Muttergeschwulst und Metastasen oft ausserordentlich. Etwaige Verschiedenheiten zwischen Primärgeschwulst und Tochterknoten treten natürlich auch im mikroskopischen Bau hervor. Sie beziehen sich teils auf die Beschaffenheit und besondere Entwickelung des Stromas, teils des Parenchyms.

Was das Stroma anlangt, so ist es, da Stroma und Blutgefässe in den Tochtergeschwülsten von den betreffenden be-

fallenen Organen geliefert werden, erklärlich, dass je nach dem Ort der Entwickelung die Ausbildung von Bindegewebe und Blutgefässen in einer Metastase grossem Wechsel unterworfen sein kann. Die physiologische Beschaffenheit des betreffenden Organs, in welchem die Metastase wächst, seine Reaktionsfähigkeit und anderes mehr sind in der angeregten Frage von grossem Einfluss. Ferner kommt auch in Betracht, ob die Wachstumsenergie der metastasierten Karzinomzellen eine grosse oder relativ geringe ist; in ersterem Falle bleibt oft keine Zeit zu einer nennenswerten Reaktion des präexistierenden Gewebes; es wird rapid durchwachsen und zu Grunde gerichtet. Es können daher nach dem Gesagten stromareiche Primärkrebse in den Metastasen medullären Charakter annehmen und umgekehrt. Was die Wachstumsschnelligkeit anlangt, so kann man nicht selten beobachten, dass die Tochtergeschwülste viel rapider wachsen und viel grösseren Umfang erreichen als der Haupttumor; z. B. kann eine Leber mit hunderten von kleinen und grossen, medullären, metastatischen Krebsknoten durchsetzt sein, während die Primärgeschwulst ein fast übersehbar kleines, flach ulzeriertes Rektalkarzinom darstellt. Andererseits ist aber interessant, wie sich in manchen Tochterknoten auch das Stroma ganz ähnlich verhält, wie in der Muttergeschwulst. Bei vielen Scirrhen haben die Metastasen durchweg scirrhösen Charakter; papilläre Krebse können wiederum papillär gebaute Sekundärgeschwülste setzen. Man muss also daran denken, dass von den Krebszellen auch ein spezifischer Reiz auf das Stroma ausgeübt werden kann, welcher zur Folge hat, dass die Entwickelung des Stromas eine besondere Richtung annimmt. Dass einige Krebsformen, in die Knochen metastasiert, diese zu weitgehender Neubildung anregen, wurde schon früher erwähnt.

Wichtiger sind die Abweichungen des Karzinomparenchyms in den Metastasen. Hier finden sich gegenüber der Primärgeschwulst nicht nur oft Differenzen der gröberen Strukturen, sondern auch Änderungen der Form und der besonderen biologischen Eigenschaften der Krebszellen in den Tochtergeschwülsten. So kann ein adenomatöser Cylinderzellenkrebs in den Metastasen den Typus des Carcinoma solidum mit polymorphen Zellen darbieten, ein typischer Plattenepithelkrebs in den Metastasen sich wie ein simples

Medullarkarzinom mit ganz indifferenten Zellformen verhalten. Primären Karzinomen welche Schleim, Kolloid, Hornsubstanz produzierten, kann diese Fähigkeit in den Metastasen verloren gehen. Hansemann hat auf diese Verhältnisse besonders aufmerksam gemacht und an zahlreichen Beispielen erläutert, wie die Abweichungen vom Typus der Muttergeschwulst in den Karzinomen oft gradatim stärker werden, je weiter sich die Geschwulst generalisiert; auch an mehrfachen Recidiven eines und desselben Karzinoms kann man hie und da eine immer mehr zunehmende Abweichung (Anaplasie) vom Typus der ursprünglichen Geschwulst konstatieren. Mit der Änderung in den Strukturen, in der morphologischen und funktionellen Differenzierung der Krebszellen ändern nach Hansemann auch oft die Mitosen in den sekundären, tertiären etc. Geschwülsten ihren Charakter.

Andererseits können aber die Metastasen dem Primärtumor gegenüber sehr gleichartig gebaut sein, ja, es gilt für nicht wenige Fälle der Satz, dass die ursprünglichen Strukturen der Muttergeschwulst, die sich bei deren lokalem Wachstum mehr und mehr verwischt haben, in den Tochtergeschwülsten wieder deutlicher und prägnanter zum Ausdruck kommen können. Als Beispiel führe ich an, dass die Charaktere eines verhornenden Plattenepithelkrebses hie und da in den Metastasen schärfer zum Vorschein kommen, als es in der Primärgeschwulst der Fall ist; ferner dass ein Carcinoma glandulare solidum mit nur stellenweise angedeuteter adenomatöser Struktur in den Metastasen sich durchaus als Carcinoma adenomatosum präsentieren kann. Eine fortschreitende Anaplasie ist also in den Tochtergeschwülsten nicht immer vorhanden, im Gegenteil, es giebt Fälle, in welchen die Metastasen (mit dem Muttergewebe verglichen) weniger „anaplastisch“ sind als die Muttergeschwulst.

Die Karzinome nehmen ihren Ausgang von vorher scheinbar völlig gesunden Epithelgeweben, oder sie entwickeln sich auf einem Mutterboden, der kürzer oder längere Zeit vorher der Schauplatz pathologischer Veränderungen war. Drittens können sich Karzinome aus allerlei Produkten der Entwickelungsstörung, aus embryonalen Verwerfungen, persistierenden embryonalen Geweben etc. entwickeln. Endlich kann man beobachten, dass gutartige

epitheliale (fibroepitheliale) Geschwülste (Fibroadenome der Mamma, Kystome der Ovarien, Adenome der Nieren, Papillome der Haut und der Harnblase, Polypen des Magens und Darmes, des Uterus etc.) nach einer verschieden langen Spanne Zeit ihres Bestandes die Qualität eines Karzinoms darbieten können. Als veranlassende Momente zu einer solchen Änderung des Wachstums werden Traumen, Entzündungen, Operationsversuche etc. angegeben, manchmal fehlt jede äussere Veranlassung.

Die zuletzt erwähnte Frage wurde gelegentlich der Besprechung der Papillome, Adenome und Cystadenome bereits eingehender behandelt (s. S. 521, 548 und 554) und muss daher auf die damalige Darstellung verwiesen werden. Die Autoren, welche von einer krebsigen Entartung von Papillomen und Adenomen sprechen (Thoma, Klebs, Ziegler, Ribbert, Babes, Hauser, Graupner, Rapock, Sudeck, u. A.) führen als Beweis für eine derartige Umwandlung an, dass man z. B. in einem Papillom sehe, wie das Epithel an einzelnen Stellen nicht nur die Oberfläche der Neubildung überziehe, sondern (vielleicht infolge einer Verminderung der Widerstände — Babes) aktiv in die Unterlage eindringe; oder wie bei einem Adenom in einzelnen Bezirken das Epithel der drüsigen Formationen stärkere Proliferationen zeige, mehrschichtig, polymorph werde und schliesslich bis zur Obliteration des Drüsenlumens sich anhäufe u. dgl. mehr. Kurz man hat typische und atypische Strukturen in einer und derselben Geschwulst nebeneinander angetroffen und sich berechtigt geglaubt, die verschiedenen Bilder nun auch folgerichtig auseinander heraus entwickeln zu dürfen. Hierzu ist zu bemerken, dass einerseits unter den Karzinomen Geschwülste vorkommen, die fast so typisch wie Adenome gebaut sind und nur da und dort unbedeutendere Abweichungen von diesem Verhalten zeigen (sog. maligne Adenome); das sind aber keine Adenome, die krebsig geworden sind, sondern von vornherein Tumoren von karzinösen Eigenschaften. Auch wechselt ja die histologische Struktur einer Geschwulst innerhalb weiter Grenzen je nach den Ernährungsverhältnissen, nach lokalen Einflüssen, Widerständen, denen das Wachstum begegnet etc. Man darf also eine Neubildung, die hier adenomatös, dort krebsig aussieht, nicht ohne weiteres für

eine solche halten, die einmal ein Adenom war und später ein Krebs geworden ist, sondern man kann nur sagen, dass ein Krebs vorliegt von stellenweise adenomartiger Struktur. Andererseits muss dasselbe Bild — nämlich typische und atypische Epithelformationen nebeneinander — entstehen, wenn in einer typischen fibroepithelialen Geschwulst selbständig ein Karzinom entsteht und wenn die karzinomatösen Parenchymkörper die adenomatösen oder papillären Strukturbilder umwachsen und durchwachsen. Ich hege die Vermutung, dass es sich in manchen Fällen von sogenannter krebsiger Entartung von typisch ausgereiften Tumoren darum handelt, dass innerhalb der typischen Geschwulst wucherungsfähige unentwickelte Epithelkeime eingeschlossen sind, die vielleicht schon zur Zeit der ersten Anlage der typischen Geschwulst entstanden oder bei dem Wachstum der letzteren erst gebildet wurden (unverbrauchtes Material!); solche Keime können aus den verschiedensten Ursachen zunächst eine Beschränkung oder Hemmung ihrer Proliferationsenergie erleben und erst später infolge Wegfalls dieser Hemmungen in eminentem Sinne aktiv werden. In solchen Fällen würde also eine karzinomatöse, atypische Neubildung mitten in einer typischen entstehen und letztere allmählig destruieren und substituieren. Dass derartiges überhaupt vorkommt, dass also ein Karzinom selbständig in einem Adenom entsteht und weiterwächst, habe ich selbst öfter zu beobachten Gelegenheit gehabt; auch eine Abbildung in Thomas Lehrbuch zeigt schön die Entstehung eines knotigen Karzinoms an einer umschriebenen Stelle eines Fibroadenoms der Mamma, obwohl Thoma dabei eine allmählige Umwandlung der drüsigen Teile eines Adenoms in Krebs anzunehmen geneigt ist. In einem Falle des Verfassers zeigte eine Mammageschwulst einerseits typisch adenomatöse Strukturen (Tubuli und Cysten mit einfachem kubischem Epithel und Membrana propria), andererseits die unregelmässigen Strukturen eines Carcinoma adenomatosum microcysticum (Schläuche ohne Membrana propria, mit atypischem, polymorphem, proliferierendem Epithel, Bildung von Epithelpapillen etc.) mit Übergängen zum Carcinoma solidum medullare. Die beiden Strukturtypen hatten nichts miteinander zu thun, man konnte sie überall voneinander trennen, und Bilder, welche als Übergang des einen Typus zu

den anderen hätten gedeutet werden können, waren nicht vorhanden. Es durchwuchsen sich also in dieser Geschwulst zwei selbständige Neubildungen, ein Adenom und ein Karzinom.

Bezüglich der krebsigen Umwandlung von Papillomen will ich noch folgende Gesichtspunkte anführen: es giebt, wie erwähnt, Karzinomformen, welche vorwiegend exstruktiv an der Oberfläche wachsen und dabei dendritische Vegetationen bilden, die morphologisch mit den gleichen Produkten der Papillome weitgehend übereinstimmen; die krebsigen Papillome unterscheiden sich aber von den einfachen papillären Gewächsen, dass bei den ersteren das Epithel sich nicht nur mit der Überkleidung der kompliziert ausgestalteten Oberfläche der Geschwulst begnügt, sondern in soliden Zapfen wurzelartig in die Basis, die Anheftungsstelle eingreift. Dieses Eintreten des Epithels in die Unterlage kann beschränkt sein oder keine Grenzen kennen, es kann bei der ersten Entstehung der ganzen Neubildung vorhanden sein oder sich erst allmählig ausbilden. Gewiss sind hierbei vor allem die wechselnden Widerstände in der Unterlage und sonstige Gelegenheitsmomente massgebend, während das Epithel die Fähigkeit zu der atypischen Proliferation von vornherein besitzt. Dann kann man aber auch nicht von einer krebsigen Entartung des Epithels in dem Sinne reden, dass letzteres aus unbekannten Ursachen plötzlich oder allmählig andere biologische Eigenschaften erwerbe. Auch bezüglich jener sog. gutartigen Warzen, Papillome, Hauthörner etc., die oft erst nach jahrzehntelangem Bestand in Krebs übergehen, darf man annehmen, dass das Epithel an solchen Stellen von vornherein von anderer biologischer Qualität ist als an normalen Stellen, und dies um so mehr, als es besonders auf angeborener Disposition entstandene Geschwülste sind, an denen sich später karzinomatöse Eigenschaften entpuppen (Systemerkrankung!). In letzterer Beziehung wären besonders die Karzinome zu erwähnen, die sich aus multiplen Polypen des Darmes (Bardenheuer, Hauser, Port) — und zwar oft in relativ frühem Lebensalter entwickeln; ferner die Karzinombildung im Gefolge von Zottengewächsen der ableitenden Harnwege (Schuchardt, Kürsteiner, Busse u. A.). Die primär abweichende Be-

schaffenheit des Epithels ist es, welche zuerst zur Entwickelung der scheinbar gutartigen Geschwulst Veranlassung gegeben hat, und später sind es Gelegenheitsursachen, welche das atypische, krebsige Epithelwachstum ermöglichen. Es liegt mir also hauptsächlich daran, darauf hinzuweisen, dass das Epithel wahrscheinlich primär, von Hause aus, ein anderes ist als normales Epithel, und dass es in den Papillomen und Adenomen nicht erst krebsige Eigenschaften acquiriert, „krebsig entartet". Ähnlicher Meinung scheint auch Lubarsch zu sein, wenn er sagt, dass uns ein Einblick fehle, wie lange ein Karzinom im adenomatösen Stadium verharren könne, ehe es die physiologischen Grenzen durchbricht. Im übrigen sind eindeutige Fälle, in welchen an sicher primär typisch gebauten fibroepithelialen Geschwülsten oder gar einfachen Hyperplasieen nach kürzerer oder längerer Zeit krebsige Eigenschaften hervortreten, lange nicht so häufig, wie man im allgemeinen anzunehmen geneigt ist; darauf wies auch Lubarsch im Hinbick auf Angaben von Pfannenstiel, B. Fraenkel, Thost, Simon hin; jedenfalls steht dies Vorkommnis in keinem entsprechenden Verhältnis zur Häufigkeit der betreffenden gutartigen Neubildungen überhaupt. Schliesslich kommt in der Frage des Übergangs gutartiger Hyperplasieen (Polypen, papilläre Wucherungen) noch ein Umstand in Betracht: Wie schon erwähnt, erzeugen die Karzinome nicht selten in ihrer nächsten Umgebung oder auch mehr generell in dem Organ, in dem sie wachsen (im Magen, Darm, Kehlkopf etc.) hyperplastische Zustände; es können also letztere auch die Folge der Karzinomentwickelung sein. Andererseits kann es sich auch gelegentlich um ein völlig zufälliges Zusammentreffen von solchen polypösen Hyperplasieen und Karzinom handeln. Das Nebeneinander von Polypen und Krebs erlaubt also nicht ohne Weiteres, den letzteren aus ersteren abzuleiten.

Ein Fall des Verfassers, der genau histologisch analysiert wurde, wird ein treffendes Beispiel für die beiden zuletzt betonten Möglichkeiten geben: Bei einer mit Nasenpolypen behafteten Frau entwickelte sich ein Oberkieferkrebs; die Polypen sassen dem nach der Nasenhöhle vordringenden Krebs direkt auf und maskierten für den Kliniker das Karzinom längere Zeit. Die zuerst excidierten Polypen waren ödematöse, drüsenreiche, gewöhnliche, polypöse Schleimhautwucherungen, später excidierte Polypen zeigten krebsigen Bau.

Die post mortem vorgenommene mikroskopische Untersuchung des Falles zeigt unter den Polypen teils die oben erwähnte gewöhnliche Form, teils waren die Polypen mehr oder weniger stark von ihrer Basis her von dem Oberkieferkrebs besetzt, teils waren sie ganz aus Krebsgewebe gebildet. Daneben stellte nun die mikroskopische Untersuchung fest, dass über dem vordringenden Krebs die Nasenschleimhaut da und dort in frischer entzündlicher Hyperplasie begriffen war (Wucherungen des Bindegewebes und der Drüsen). Es waren also bei diesem Oberkieferkrebs schon vorher als zufällige Komplikation Nasenpolypen da, andererseits hatte das Karzinom die entzündliche Hyperplasie der Nasenschleimhaut aufs neue angefacht oder zum mindesten in ein beschleunigteres Tempo gebracht, so dass ein Teil der Polypen als Folgeerscheinung des Oberkieferkrebses aufzufassen war.

Ribbert (Biedermann) denkt sich das Hervorgehen des Karzinoms aus gutartigen Epithelgeschwülsten auf verschiedene Weise möglich; entweder sorgten entzündliche Prozesse innerhalb der letzteren für Absprengungen einzelner Epithelien, die dadurch selbständig würden, oder es erfolge eine allmählige autonome Emancipation auf Grund der sich verschiebenden Ernährungsverhältnisse, oder infolge des Fehlens bezw. Zugrundegehens von Nerven; schliesslich giebt Ribbert auch die Möglichkeit zu, dass eine primäre Entwickelungsstörung in Frage käme, nähert sich also dadurch unseren Anschauungen.

v. Rindfleisch schildert die Entstehung von Krebsen aus Papillomen folgendermassen: zwischen den langen, verzweigten Papillen finden sich entsprechend tiefe, mit Epithel bekleidete Einsenkungen; je tiefer die letzteren sind, desto weniger ist eine Abstossung der oberflächlichen Epithelschichten derselben möglich; so werden die Interpapillarspalten mehr und mehr mit Zellen erfüllt. Durch seitlichen Druck kommt es zur Verwachsung von benachbarten Papillen und damit zum Verschluss der Interpapillarspalten von oben her; in den also nach aussen verschlossenen Räumen häufen sich die Epithelzellen an, und füllen sie völlig aus. Dann beginnt das Vorrücken der Zellen von den abgeschlossenen Epithelinseln aus gegen das Bindegewebe. Derartige Isolierungen von Epithelinseln durch Verwachsungsvorgänge zwischen Papillen konnte ich einmal in eklatanter Weise bei einem Hauthorn beobachten; trotzdem war die Neubildung rein exstruktiv, das Epithel drang nirgends in die Unterlage vor. Die Abschnürung allein führt also nicht zur Karzinombildung; vielleicht schafft sie aber günstige Bedingungen für die Auslösung einer bis dahin latenten abnormen Wachstumstendenz des Epithels.

Sehr selten sind die Fälle von Kombination eines Karzinoms mit irgend einer anderen autonomen Gewebsproliferation. Von den Fällen, in welchen sich ein Adenom und ein Karzinom als selbständige Geschwulstkomponenten zur Bildung eines gemeinsamen Neoplasmas zusammenfinden, war schon früher die Rede. Eine derartige echte Mischgeschwulst würde nach unseren früher dargelegten Prinzipien bezüglich der Nomenklatur den Namen eines Adeno-Carcinoma erhalten müssen, während man die adenomähnlich

gebauten Krebse dann als Carcinoma adenomatosum bezeichnen müsste. Häufiger als die Kombination von Adenom und Karzinom ist die Verbindung von Krebs und Sarkom: Karzino-Sarkom müsste eine solche echte Mischgeschwulst heissen. Vielfach wird auch der Name Carcinoma sarcomatodes angewendet, der aber folgerichtig eigentlich nur für sarkomartige Karzinome gelten sollte, also für solche mit undifferenzierten Zellen und diffusem Wachstum. Die Karzinosarkome sind Geschwülste, in welchen karzinomatöse (adenomatöse) und sarkomatöse Bezirke unregelmässig abwechseln und dabei gegenseitig ineinandergreifen, oder Tumoren, in welchen mehr generell ein sarkomartiges Stroma für die karzinomatösen Parenchymkörper vorhanden ist. Meist handelt es sich in diesen Fällen um in sehr frühem Alter auftretende Mischtumoren, die auf gröberen embryonalen Entwickelungsstörungen beruhen und denen wir bei Besprechung der embryonalen Mischgeschwülste begegnen werden. Ein weiteres Kontingent zur Gruppe der Karzinosarkome der Autoren bezw. zum Carcinoma sarcomatodes stellen die endothelialen Geschwülste (s. früher S. 353). In sehr seltenen Fällen kommen Karzinosarkome vor, die nicht unter die eben genannten Kategorien gehören und bei welchen wirklich ein Krebs und ein Sarkom nebeneinander sich entwickeln und bei ihrem weiteren Wachstum aneinander geraten. Ich beobachtete eine solche Kombination von Sarkom und Karzinom bei einem Tumor in der Nasenhöhle: es handelte sich um ein gefässreiches Sarkom (sog. Angiosarkom), das in allen Gesichtshöhlen wucherte, während von der Nasenschleimhaut aus, deren Schleimhaut eine epidermoidale Metaplasie zeigte, ein Plattenepithelkrebs ausgegangen war.

Sehr selten ist auch die Kombination zweier verschiedener Krebse und ihre Vereinigung zu einer einzigen Geschwulstmasse: Verfasser hat einen solchen Fall beobachtet (Pankreas- und Magenkrebs) und Deetz sah einen Plattenepithelkrebs der Gallenblase und einen Cylinderzellenkrebs des Ductus choledochus kombiniert.

Von den Kombinationen eines Karzinoms mit einer typischen Bindesubstanzgeschwulst erwähne ich hier nur das Zusammentreffen von Myomen des Uterus und Krebs. Da manche Uterusmyome drüsige Einschlüsse aufweisen (Adenomyome s. S. 213—220), wäre das Hervorgehen eines Karzinoms aus derartigen epithelialen Beisätzen denkbar (Babes, Rolly, Mundt); sicher bewiesen

ist es aber bis jetzt noch nicht. Meist handelt es sich in den Fällen um Übergreifen eines in der Schleimhaut entstandenen Krebses auf das Myom (Hofmeier). Endlich ist zu erwähnen, dass in seltenen Fällen eine Kombination von Krebs mit einer anderen Geschwulst dadurch entstehen kann, dass ein bestehendes Karzinom in letztere hinein metastasiert — z. B. in ein Uterusfibrom, in ein Ovarialkystom (Hanau).

In der Mehrzahl der Fälle treten die Karzinome primär solitär auf. Viel seltener ist ein primär multiples Auftreten (Winiwarter, Kaufmann, Bard, Bucher, Michelsohn, Schimmelbusch, Erbse, Cordes u. A.). Da doppelte und mehrfache Karzinome durch irgend eine der früher besprochenen Formen von Metastasenbildung, ferner auf dem Wege der Aussaat in einer Höhle bezw. in einem Kanalsystem, endlich auf dem Wege der Implantation entstehen können, muss man die Bedingungen für die Anerkennung einer primären Multiplizität sehr scharf stellen. Freilich sind die von Billroth vorgeschriebenen Bedingungen fast zu strenge: darnach müssen die verschiedenen Tumoren ganz verschiedene Struktur haben, ferner muss jeder der beiden Tumoren histogenetisch vom Mutterboden abzuleiten sein, schliesslich muss jeder seine eigenen Metastasen machen. Hierzu ist folgendes zu bemerken: Der erste Punkt braucht absolut nicht erfüllt zu sein bei multiplen Karzinomen im Bereich eines Systems (der Haut, des Magendarmkanals z. B.), die sich strukturell völlig gleichen können. Für den zweiten Punkt dürfte überhaupt in vielen Fällen die Möglichkeit einer sicheren Beweisführung fehlen; Schimmelbusch u. A. behaupten zwar, dass man primär und sekundär multiple Karzinombildung dadurch voneinander unterscheiden könne, dass bei ersterer „Übergänge" zwischen dem Gewebe des Mutterbodens und dem Krebsgewebe vorhanden seien, bei letzterer (z. B. bei Implantation) nicht; bei der mangelnden Beweiskraft der Übergangsbilder wird man den Wert dieser Unterscheidung nicht zu hoch anschlagen. Was den dritten Punkt betrifft, so können die Metastasen beim Karzinom gelegentlich so mannigfaltig und die Wege der Metastasen so verschlungen sein, dass in manchen Fällen eine strikte Entwirrung derselben für zwei oder mehr Karzinome nicht möglich ist — auch nicht durch mikroskopische Untersuchung der Metastasen, wenn die Primärtumoren ähnliche Struktur haben, oder wenn die ver-

schiedenen Metastasen infolge starker Anaplasie einander histologisch sehr gleich kommen, z. B. alle Medullärkrebse sind. Theoretisch ist also denkbar, dass (aus dem gleichen Muttergewebe) zwei Karzinome entstehen, welche gleiche Struktur haben und welche (jede für sich) Metastasen setzen, die in ihrer Lokalisation und auch in ihrer histologischen Beschaffenheit einander ähnlich sind — und doch können die zwei Karzinome von vornherein durchaus unabhängig von einander sein. Die Billrothschen Forderungen werden daher zwar in vielen, aber nicht in allen Fällen von wirklicher primärer Multiplizität erfüllt sein.

Multiple primäre Krebse entstehen erstens häufig im Bereich eines und desselben Organes oder Organsystems, z. B. in der äusseren Haut, im Digestionstraktus, im Bereich der harnleitenden Wege, innerhalb des Genitalschlauches, in drüsigen Organen u. s. w. Hierbei kann man zunächst an eine mehrfache, vielleicht kongenitale Anlage zur Krebsbildung innerhalb des betreffenden Systems bezw. Organs denken — Systemerkrankung! (Multiplizität von Geschwulstanlagen — Hauser). Andererseits wurde aber auch auf eine Multiplizität von Reizwirkungen als Grundlage dieser multiplen Krebse hingewiesen (Hauser).

Unter den multiplen Hautkrebsen sind die, auf Grund gewisser äusserer, andauernd und an vielen Stellen zugleich einwirkender Schädlichkeiten sich manifestierenden Karzinome unter einem besonderen Gesichtspunkt aufzufassen: nämlich die sogenannten Russ-Theer-Paraffinkrebse (Michelsohn, Liebe, Volkmann, Schimmelbusch, Kaufmann, Winiwarter, Tillmanns, Schuchardt, englische Autoren); ferner die Karzinome bei seniler Seborrhoe (Busch, Bucher, Volkmann, Schuchardt), die multiplen Arsenikkrebse (Hutchison), die Lupuskarzinome (Volkmann, Bucher-Hanau, Winternitz-Richter), die mehrfachen Karzinome im Gefolge von Unterschenkelgeschwüren (Mandry); Bucher vergleicht diese multiplen Karzinome mit dem Thierschschen regionären Recidiv bezw. hält letzteres nur für einen besonderen Fall innerhalb jener grossen Gruppe von Karzinomen, welche an Stellen entstehen, die schon lange vorher auf Grund chronisch wirkender Reize verändert waren. Die auf dem Boden multipler Warzen, Papillome, Hauthörner sich entwickelnden primär multiplen Karzinome können den schon mehrfach erwähnten Fällen von multipler Krebsentwickelung bei Polyposis der Schleimhäute an die Seite gestellt werden (s. S. 554); für diese multiple Warzen- und Polypenbildung darf, ebenso wie für die daraus entstehenden Karzinome ein kongenitaler Fehler in der Entwickelung des Systems, der sich an vielen Stellen desselben äussert, angenommen werden. Unter ähnlichem Gesichtspunkte sind auch die bei

Xeroderma pigmentosum (Kaposi) auftretenden multiplen Hautkrebse zu betrachten.

Bei den multiplen Schleimhautkarzinomen ist es oft schwer, ja fast unmöglich, primär multiple Karzinombildung von sekundärer Multiplizität zu unterscheiden. Im Ösophagus kommen z. B. nicht selten doppelte und mehrfache Karzinome vor (Carmalt, Beck, Walter u. A.); es verbreitet sich aber in der Speiseröhre ein vorhandenes Karzinom mit Vorliebe in deren Wandungen, entlang der Lymphgefässe, auch retrograd, so dass man von einem Primärtumor nicht selten nach oben und nach unten dicke, variköse, krebsig erfüllte Lymphstränge wegziehen sieht, welche dann an entfernteren Stellen in sekundäre Knotenbildung übergehen; Vogel hat dabei eine förmliche Injektion der Lymphgefässe des Ösophagus gesehen. Sind nun die Lymphstränge nicht erkrankt, sondern haben sie nur als Strasse für die Weiterverbreitung des Krebses gedient, so kommen mehr oder weniger weit entfernt und scheinbar unabhängig vom Haupttumor Knoten zur Entwickelung, die ulzerieren können und wie ein neues Primärkarzinom imponieren. Auch kann eine von einem primären Ösophaguskrebs aus infizierte krebsige Lymphdrüse sekundär in die Speiseröhre einbrechen (Hanau, Bucher, Verfasser), so dass auch dadurch ein zweites Ösophaguskarzinom vorgetäuscht werden kann.

Ist bei Speiseröhrenkrebs, bei Karzinom der Zunge, der Mund- oder Rachenhöhle oder bei Karzinomen anderer Organe, welche in den oberen Abschnitt des Digestionsschlauches eingebrochen sind, Karzinom des Magens vorhanden, was nicht selten vorkommt – (Caostro fand unter 25 Fällen von sekundärem Magenkrebs in 50% primären Speiseröhrenkrebs) — so liegt zunächst die Möglichkeit einer Implantation vor (Beck, Klebs, Fütterer, Verfasser). Die Gründe, welche gegen eine Implantation geltend gemacht wurden, habe ich früher angeführt (s. S. 720). Verfasser sah bei Ösophaguskrebs eine nur in der Schleimhaut des Magens gelegene Metastase; die Form der Krebskörper erinnerte an die Form der Magendrüsen, in welch letzteren auch wirklich Krebszellen angetroffen wurden; der Magenkrebs war ein Plattenepithelkrebs — dieser Fall spricht also direkt für eine Implantationsmetastase. Bucher macht aufmerksam, dass bei kombiniertem Speiseröhren- und Magenkrebs (besonders wenn der erstere tief sitzt), eine retrograde Lymphgefässmetastase vorliegen kann; dabei brauchen auch sogar nicht alle Lymphdrüsen der ganzen Etappenlinie entlang der Speiseröhre bis hinunter in den Magen kontinuierlich erkrankt zu sein, indem einige Drüsen (bronchiale, thorakale), die verödet sind (z. B. infolge von Anthrakose) übersprungen werden können; Bucher führt einen Fall von Speiseröhrenkrebs mit Metastasen in Duodenallymphdrüsen an; alle anderen Drüsen (auch die in retrograder Richtung) waren anthrakotisch verödet; ferner fand er ein doppeltes Ösophaguskarzinom, eines nahe der Cardia, das andere höher oben, dazwischen lagen aber Lymphgefässmetastasen; in demselben Fall sass im Magen nahe der Cardia ebenfalls ein Karzinom; dieses erklärt Bucher durch retrograde Lymphgefässmetastase von dem tiefsitzenden Ösophaguskrebs aus entstanden; für die beiden Ösophaguskrebse war ebenfalls die Möglichkeit einer Metastasenbildung nicht auszuschliessen. Ist bei

kombiniertem Ösophagus- und Magenkrebs der erstere ein Plattenepithelkarzinom, der letztere ein Cylinderepithelkrebs (Walter, Lubarsch), dann dürfte wohl sicher eine primäre Multiplizität vorliegen.

Weiters kommen Fälle von multiplen Karzinomen im Magen selbst vor. Dabei ist freilich meist eine Metastasenbildung von einem einzigen primären Magenkrebs aus, innerhalb der Lymphbahnen der Magenwände (Mukosa und Submukosa), zu Grunde liegend; jedoch kommen gewiss auch multiple Implantationen von Krebskeimen auf die Magenschleimhaut vor; Verfasser hat in einem solchen Fall die Krebszellen wirklich in den Magendrüsen vorgefunden. Ausgeschlossen muss ferner sein, dass multiple Metastasenbildung im Magen vorliegt nach Krebs anderer Organe; bei primärem Ösophaguskrebs sind Metastasen im Magen nicht so selten, wie vorhin bemerkt wurde; sehr selten ist allerdings metastatischer Magenkrebs im Gefolge von Karzinomen anderer Organe (z. B. der Mamma, der Hoden — Förster, Cohnheim, Grawitz). Von mehrfachen, wahrscheinlich selbständigen, unabhängig von einander entwickelten Karzinomen hat Hauser Fälle mitgeteilt; die verschiedenen Karzinome hatten teils ähnlichen oder gleichen Bau, teils waren sie strukturell different. In einem Falle waren sogar vier Krebse in einem und demselben Magen entwickelt. Man muss sich aber eingestehen, dass in diesen Fällen die Entscheidung, ob wirklich mehrfache primäre Krebse vorliegen oder nicht doch schliesslich Metastasenbildungen von einem einzigen als primär anzusehenden Krebs, kaum jemals mit aller Sicherheit wird getroffen werden können. Die verschiedene Struktur ist nicht durchschlagend massgebend; denn die Strukturen der Karzinome sind bekanntlich sehr abhängig von der Art der Ansiedelung der Krebszellen (ob Implantation von aussen her, ob Verschleppung durch Lymph- oder Blutbahn etc.), von der Beschaffenheit des Bodens, auf dem die Zellen wachsen, von der Reaktionsfähigkeit der besetzten Gewebe, von den Ernährungsverhältnissen, Widerständen, welchen die sich ansiedelnden und wachsenden Zellen begegnen. Ich habe zwei einschlägige Fälle beobachtet: einmal fand sich ein Scirrhus pylori neben einem fungösen Cylinderzellenkrebs des Fundus; das waren höchst wahrscheinlich zwei primäre Krebse. Ein andermal war am Pylorus ein altes Karzinomgeschwür, dessen Grund und Rand derb infiltriert waren und mikroskopisch das Bild eines soliden Medullarkrebses zeigten; inmitten des Grundes des grossen Geschwürs, etwa 2 cm überall vom Rande entfernt, sass ein kleines zottiges, gallertiges Geschwülstchen auf, welches das Bild eines oberflächlich wuchernden, papillösen, muciparen Adenokarzinoms zeigte; an der kleinen Kurvatur durch normale Schleimhaut von dem Pyloruskarzinom getrennt, traf man auf einen grösseren, exstruktiven, zottigen, gallertigen Tumor, der wiederum ein nur in die Submukosa eingreifendes Adenocarcinoma muciparum war. Der Fall ist gewiss schwer deutbar. Entweder waren zwei selbständige Krebse (ein Medullarkrebs und ein Adenokarzinom) vorhanden und letzteres hatte auf dem Geschwürsboden des ersteren eine Metastase (durch Implantation) erzeugt, oder war das Adenokarzinom neben dem ulzerierten, offenbar älteren Medullarkrebs als Metastase des letzteren zu erklären und die abweichende Struktur der Metastase lediglich infolge ihres durchaus oberflächlichen Wachstums entstanden. Vielleicht war dann das ebenfalls adenomatös gebaute Geschwülstchen auf dem Geschwürsgrund des

Medullarkrebses ebenfalls aus einer sekundären oberflächlichen Ansiedelung von Krebszellen hervorgegangen.

Multiple Darmkrebse finden sich hie und da als Metastasen (auch per implantationem) bei Karzinomen des Magens (Israel) und anderer Organe; ferner wird bei Polyposis intestinalis eine primär multiple Krebsentwickelung aus Polypen beobachtet (Hauser, Lubarsch, Bardenheuer); auch im Magen soll eine Polyposis die Grundlage für eine primär mehrfache Krebsentwickelung abgeben können (Klebs). Da der Polyposis intestinalis wahrscheinlich eine Entwickelungsanomalie zu Grunde liegt (siehe früher S. 554), so dürfen auch die daraus entstehenden Karzinome unter diesem Gesichtspunkt betrachtet werden. Wirklich primärer Darmkrebs bei gleichzeitig bestehendem primären Magenkrebs kommt selten, jedoch sicher vor (Hauser); Bucher hat einen Fall von Karzinom des Colon descendens und des Magens mitgeteilt; da er glaubt, die beiden Krebse histogenetisch aus den Muttergeweben abgeleitet zu haben (ersteren aus den Dickdarmkrypten, letzteren aus den Magendrüsen), sieht er beide Karzinome als unabhängig von einander an. Lannois et Courmont sahen zwei Krebse von ganz verschiedener histologischer Struktur im Magen und im Duodenum an der Papilla Vateri. Walter, v. Notthafft sahen mehrfache Krebse im Dünndarm; letzterer bemühte sich, bei drei „beginnenden" Krebsen des Dünndarms deren gegenseitige Unabhängigkeit dadurch darzuthun, dass er versuchte, sie jedesmal histogenetisch von den Drüsen des Standortes abzuleiten.

Mehrfache Karzinome im Bereiche der ableitenden Harnwege (z. B. in der Harnblase und im Nierenbecken — Simon) sind wohl als primär multiple Neubildungen anzusprechen und ebenso also Entwickelungsanomalien anzusprechen, wie die hier vorkommenden multiplen Papillome. In der Harnblase selbst können multiple Karzinome als Implantationsmetastasen vorkommen (siehe früher S. 719). Auch für den Uterus sind multiple Karzinome beschrieben, die wohl zum grössten Teil auf lokale Metastasenbildung oder Implantation zu beziehen, zum Teil aber wirklich primär mehrfache Geschwülste sind. Eckardt sah einen Plattenepithelkrebs und ein Adenokarzinom gemischt im Fundus uteri, ferner ein solides Adenokarzinom im Fundus mit cystischem malignem Adenom in der Cervix. Gellhorn teilte einen Hornkrebs des Corpus uteri vergesellschaftet mit einem Drüsenkarzinom der Cervix mit.

Die Ovarien können sekundär nach Uteruskrebs erkranken (Borrmann, Löhlein) und umgekehrt der Uterus nach Ovarialkrebs; in solchem Falle ist auch die Möglichkeit einer Wanderung der Krebszellen durch die Tuben nach dem Uterus erwogen worden (Landerer). Wenn neben Tubenkarzinom ein Karzinom des Uterus (der Cervix, Portio) gefunden wird, so ist auch hierbei zuerst die Möglichkeit einer sekundären Multiplizität auszuschliessen (Lymphgefässmetastase oder Implantation); auch umgekehrt wird bei Uteruskrebs Tuben- und (selten) Eierstockskrebs beobachtet (Zweifel). Hofbaur fand einen papillären Cylinderzellenkrebs der Tube und ein Plattenepithelkarzinom der Cervix — das dürften wohl zwei primäre Neubildungen gewesen sein.

Zweitens kommen multiple Karzinome in symmetrischen Organen vor (z. B. Mamma, Niere, Ovarien); hier ist es, falls

nicht Metastasenbildung vorliegt, sehr plausibel, an das zu Grunde liegen von Entwickelungsstörungen zu denken. Es ist übrigens bemerkenswert, dass eine Metastasenbildung gerne in das symmetrische Organ erfolgt; man darf daran denken, dass die verschleppten Krebszellen dort bessere Existenzbedingungen finden. Ob eine ähnliche Relation zwischen Ovarien und Mamma besteht, da man merkwürdigerweise hie und da nach Krebs des einen Organs das andere metastatisch erkranken sieht (Sturzenegger), ist nicht sicher.

Auch bei doppelseitigem Brustkrebs (Sturzenegger) darf man zunächst an Metastasenbildung denken.

Die häufigen doppelten Ovarialkrebse (Pfannenstiel, Ohlshausen, v. Kahlden) sind vielfach mit Sicherheit auf Metastasenbildung (Infektion vom Peritoneum aus) zurückgeführt worden (Bucher, Lubarsch, Krönlein). Dass eine solche Infektion möglich ist, zeigt ein Fall von Borrmann; ferner einer von Lubarsch, der nach Magenkrebs metastatische Erkrankung nur eines Ovariums sah, während das andere, in Verwachsungen eingebettet, ausgespart blieb. Die doppelten Tubenkarzinome (Eberth-Kaltenbach) entstehen wohl auch meist durch Verbreitung auf dem Lymphweg oder durch Infektion vom Peritoneum her.

Drittens, und das sind die meist klaren Fälle, können sich mehrfache Karzinome in ganz verschiedenen Organen und Organsystemen entwickeln; für diese Formen von Multiplizität treffen die Billrothschen Forderungen mehr weniger völlig zu.

Wenn z. B. ein Cylinderepithelkrebs des Magens mit Metastasen im Magen, in der Niere, in der Wirbelsäule, im Netz, Peritoneum und retroperitonealen Lymphdrüsen neben einem Pflasterepithelkrebs der äusseren Haut, der nur Metastasen in den regionären Lymphdrüsen gemacht hat (Fall von Cordes), besteht, so liegt ein offenbarer und ganz sicherer Fall von primärer Multiplizität vor. Ähnliche sichere Fälle haben Deetz, Bard, Lubarsch, Abesser u. A. veröffentlicht.

Bisweilen werden schliesslich viertens auch die Fälle zu den Beobachtungen über multiple Karzinombildung gerechnet, in welchen ein Karzinom viele Jahre lang nach Exstirpation eines anderen Krebses auftritt (Cordes); auch hier muss natürlich jede Möglichkeit einer späten Metastasenentwickelung ausgeschlossen sein.

Walter sah z. B. einen Krebs des Uterus und der Mamma sieben Jahre nach Entfernung eines Ovarialkarzinoms auftreten. Bucher beobachtete ein Karzinom der Brustdrüse sechs Jahre nach Exstirpation der anderen Mamma wegen Krebs und erklärt das für einen Fall von doppeltem autochthonen

Krebs; man könnte solche Fälle auch einreihen in die Kategorie der Karzinome in symmetrischen Organen. Solche doppelte Mammakarzinome können aber nach Bucher auch auf Metastase beruhen: entweder direkt durch die Lymphgefässe von einer nach der andern Seite oder indirekt von den Achseldrüsen der gesunden Seite her.

Die Erkrankung an Karzinom fällt in der Regel in das höhere Alter, nämlich zwischen 40. und 70. Lebensjahr; das Maximum der Mortalität betrifft das 5.—6. Dezennium (Beneke). Bei 563 Karzinomen von Lubarsch waren die Träger in 13,1 % im Alter zwischen 1 und 40 Jahren, in 31,64 % zwischen 1 und 50 Jahren, in 48,6 % zwischen 46 und 65 Jahren, in 55,6 % zwischen 40—70 Jahren, endlich in 72,6 % zwischen 40—80 Jahren. Manche Organe erkranken häufiger zwischen 40 und 50 bezw. 60 Jahren (z. B. Mamma, Uterus); Krebse des Digestionstraktus kommen am häufigsten zwischen 50 und 60 Jahren vor; Hautkarzinome treten am häufigsten zwischen dem 40. und 60. Jahre auf, kommen jedoch auch später, nicht selten sogar noch nach dem 70. Lebensjahr vor. Winiwarter giebt aus einer Statistik von 548 Krebsen Folgendes an: Hautkarzinome nehmen zu bis zum Alter von 46—50 Jahren, dann folgt Abnahme und wieder Steigerung zwischen dem 56. und 60. Jahre; es folgt dann wieder bedeutende Abnahme; die spätesten Fälle treten zwischen 80 und 85 Jahren auf. Mammakrebse trifft man nach Winiwarter am häufigsten zwischen 41 und 43 (nach Billroth zwischen 41 und 50) Jahren, Schleimhautkrebse zwischen 56 und 60 Jahren. Das deckt sich ungefähr mit meinen obigen Angaben. In neuerer Zeit werden nicht wenig Fälle bekannt, welche zeigen, dass ausnahmsweise auch jüngere Individuen im 3. und 2. Dezennium oder noch früher an Krebs erkranken können; auch angeborene Fälle von Karzinomen sind beobachtet worden. Zum grossen Teil sind dies keine reinen Karzinome, sondern Mischgeschwülste, in welchen ausser dem Epithel auch die verschiedenen Formen der Bindesubstanz in wesentlicher Weise an dem Geschwulstprozess beteiligt sind (embryonale Mischgeschwülste s. d.). Andererseits sind gut beglaubigte Fälle von reinem Krebs auch bei Kindern (und Neugeborenen) beschrieben.

Karzinome bei jugendlichen Individuen teilen mit: Glasser, der unter 527 Krebsfällen (Sektionsmaterial) 1 Fall im zweiten Lebensdezennium, 16 im dritten, 47 im vierten, 105 im fünften, 143 im sechsten, 149 im siebenten, 58 im achten und 8 im

neunten Dezennium fand; der höchste Prozentsatz (28,3%) betraf das siebente Dezennium. De la Camp fand unter 9906 Karzinomfällen 19 Fälle unter 20 Jahren (Zusammenrechnung von verschiedenen Statistiken). Bürger fand unter 15134 Sektionen 39 Fälle von Karzinom bei Individuen zwischen 15 und 30 Jahren, keinen Fall unter 15 Jahren. Lubarsch sah unter 563 Karzinomen 212 Fälle unter, 351 Fälle über 50 Jahren; dabei waren zwischen 14 und 19 Jahren 4, zwischen 20 und 25 Jahren 5, zwischen 26 und 29 Jahren 3, zwischen 30 und 35 Jahren 15, zwischen 36 und 39 Jahren 9 Fälle. Die übrigen Angaben Lubarschs lauten: 40—45 Jahre 32; 46—49 Jahre 20; 50—55 Jahre 62; 56—59 Jahre 30; 60—65 Jahre 42; 66—69 Jahre 15; 70—75 Jahre 25; 76—79 Jahre 12; 80 Jahre 1 Fall. Unter 325 von dem Verfasser sezierten Karzinomfällen waren die Träger im Alter von 1 bis 10 Jahren 0, von 11 bis 20 —1, von 21 bis 30 —2, von 31 bis 40 —21, von 41 bis 50 —49, von 51 bis 60 —76, von 61 bis 70 —77, von 71 bis 80 —33, von 81 bis 90 —10, von 91 bis 100 Jahren —2mal (in 54 Fällen fehlte die Altersangabe).

Von Karzinomen der einzelnen Organe, die häufiger bei jugendlichen Individuen auftreten, führe ich an: das Karzinom des Mastdarms, welches bei Individuen mit 13—25 Jahren und noch früher auftreten kann (Billroth, Gurlt, Schöning, Port, Glasser, de la Camp, Czerny, Bürger). Karzinome des Magens sind selten vor dem 30. Lebensjahre beobachtet (Lebert); bei 14, 16, 20 bis 30 Jährigen wurde Magenkrebs gefunden von Dock, de la Camp, Hofmann, v. Muth, Verfasser u. A. De la Camp sah Magenkrebs bei einem 16 Jährigen im Anschluss an Ulcus chronicum simplex. Dasselbe kann ich berichten: bei einem 16jährigen Knaben mit sehr grossem chronischen Ulcus entstand in der nächsten Umgebung des Geschwürs ein knolliges Karzinom, das weitgehende Metastasen setzte (Diss. Schminke). Ein Karzinom des Pankreas bei einem 5/4 Jahre alten Kinde fand Kühne. Ritter teilte gar einen Fall von angeborenem krebsigen Nasenpolypen mit Metastasen mit (Selberg). Karzinome des Ovariums bei Kindern und Individuen von 17, 19 bis 30 Jahren beobachteten de la Camp, Leopold, Malibert, Bürger. Uteruskrebse kommen nicht so selten zwischen 20—30 Jahren vor; Fälle, in welchen die Träger 17, 19, 27—30 Jahre alt waren, berichten Bürger, Eckardt, Glasser und Beigel; Ganghofer teilte ein Uteruskarzinom bei einem 8jährigen Kind mit. Ebenso sind Karzinome der Scheide bei relativ jugendlichen Personen konstatiert worden, bei 15, 20—30 Jährigen (Brückner, Küstner), sogar bei Kindern. Unter diesen kindlichen und jugendlichen Uterus- und Scheidenkrebsen mögen wohl manche sarkomatöse Mischgeschwülste (s. später) gehen. Auch die als Nieren- und Hodenkrebse für das Kindesalter beschriebenen Fälle (Leibert, Trélat, Lacher, Manasse, Weigert, Schütz) sind wohl grossenteils Mischtumoren (s. d.) gewesen.

Was die Karzinome der Haut anlangt, so fand Selberg eines bei einem sechs Monate alten Kinde; er führt Fälle von Braun und Williams, Blech, Hebra-Kaposi, Lesser an, die bei 10—14 Jährigen Hautkarzinome sahen, ferner von Esmarch, der zwei Fälle von Xeroderma pigmentosum mit Krebs bei 11—12jährigen Kindern beobachtete und von Rüder und Lukasiewicz, die Hautkrebs bei Xeroderma ebenfalls bei Kindern sahen. Auch bei Seborrhoe kommen Karzinome in relativ jugendlichem Alter (23, 27, 38 Jahre) vor (Pierre

Audouard, Schuchardt). Bei einem Teil aller dieser Fälle ist jedoch zwischen Sarkom bezw. Endotheliom der Haut und Karzinom noch nicht genau unterschieden. Darauf weist auch Selberg hin, indem er betont, dass einmal in den Statistiken, welche Fälle aus früherer Zeit aufnehmen, häufig der Begriff „Krebs" sehr weit gefasst wird und viele Sarkome als Krebse gelten, dass ferner viele Fälle nur klinisch untersucht, andererseits wieder Fälle, die zur Sektion kamen, der mikroskopischen Prüfung nicht unterzogen wurden.

Die Disposition des höheren Alters suchte Thiersch dadurch zu erklären, dass er auf die senilen Rückbildungsvorgänge im Bindegewebe (Sklerosierung, Ektasie der Lymphräume etc.) aufmerksam machte, welche zu einer Zeit erfolgten, zu welcher das Epithel (Haargebilde, Drüsen) noch sehr lebensfähig sei, ja sogar zu Wucherungen neige. Diese ungleiche Rückbildung führe zu einer Störung des statischen Gleichgewichtes der Gewebe, in welchem seit der vollendeten Entwickelung die anatomischen Gegensätze des Epithels und des Bindegewebes verharrten; die Folge sei, dass das Epithel das Übergewicht über das Bindegewebe erlange und in letzteres einwachse. So geistreich diese Hypothese ist, so kann sie doch keine allgemeine Anwendung finden; sie giebt höchstens eines der vielen Momente an, welche bei einer schon primär vorhandenen Disposition zu Karzinombildung der Entfaltung dieser Disposition günstig sind. Hauser bemerkt, dass die Schwächung des Bindegewebes die gesteigerte Proliferationskraft des Epithels nicht erkläre. Auch müssten, wenn Thierschs Theorie zuträfe, im Alter weit mehr Krebse hervortreten, als das thatsächlich der Fall ist.

Die Angaben über die Häufigkeit des Karzinoms überhaupt sind sehr wechselnd je nach dem Material (ob klinisches oder Sektionsmaterial), welches zur Aufstellung der Statistiken benutzt wurde. Nach einer von mir vorgenommenen Zusammenstellung, die sich mit denen einiger Autoren (Glasser, Bürger) bezüglich des Resultates deckt, findet man in rund 8% aller obduzierten Fälle Karzinome vor. Nach einigen Angaben soll, wie eben erwähnt, eine allmählige Zunahme der Karzinomerkrankung überhaupt festgestellt werden können (Williams und Churchill, Lyon, Favre, Finkelnburg); Jesset zählte 1872 431 Krebsfälle pro Million, 1882 520 pro Million. Jedoch konnte von anderen Seiten eine derartige Zunahme nicht anerkannt werden, bezw. wurde das vorhandene Plus auf die stetig in grösserer Zahl vorgenommenen Obduktionen und die moderne exaktere Diagnosenstellung bezogen.

Die Verteilung der Karzinomerkrankung auf die beiden Geschlechter fällt zu Ungunsten des weiblichen Geschlechtes aus.

Das liegt daran, dass die weiblichen Genitalien (einschliesslich der Mamma) eine Hauptentwickelungsstätte für Karzinom sind; bis zur Pubertät ist das Verhältnis der Krebserkrankung bei Knaben und Mädchen gleich, erst dann verschiebt sich dies Verhältnis zu Ungunsten des weiblichen Geschlechtes. Ich berechnete, dass bei je 100 Karzinomfällen 40 das männliche und 60 das weibliche Geschlecht betreffen. Bei Männern sind häufig: Krebse der Haut, der Lippe, der Zunge, des Magendarmkanals, des Kehlkopfs. Weibliche Individuen erkranken viel häufiger als Männer an Krebs der Gallenblase und Leber. Karzinom der Brustdrüse ist bei Männern sehr selten (Eliascheff, Dittrich, Schulthess, Unger).

Für die relative Häufigkeit der Krebserkrankung in den einzelnen Organen giebt Birch-Hirschfeld folgende Skala an: 1. Uterus (Portio); 2. äussere Haut (Unterlippe, Ohrmuschel, Augenlider, Wange, Extremitäten); 3. Mamma; 4. Magen (Pylorusgegend, Cardia, Fundus): 5. Rektum; 6. Speiseröhre; 7. Ovarien; 8. äussere Genitalien (Glans penis, Clitoris, Schamlippen, Scheide); 9. Prostata, Harnblase, Hoden und Nebenhoden; 10. Pankreas (Kopf); 11. Dünndarm; 12. Gallenblase (und Gallengänge); 13. Leber; 14. Schilddrüse; 15. Nieren; 16. Bronchen; 17. Lungen; 18. Tuben; 19. Peritoneum; 20. Harnröhre; 21. Samenblase: 22. Hirnventrikel; 23. Dermoidcysten, branchiogene Residuen, heterotope Krebse. Nach meinen eigenen Aufzeichnungen ergiebt sich folgende Reihe: Haut, Magen, Darm (Rektum), Uterus, Mamma, Speiseröhre, Ovarium, Gallenblase, Pankreas, Lunge, Harnblase, Kehlkopf, Leber, Schilddrüse, Zunge, Niere, Prostata.

Von Metastasen werden, wie Virchow zuerst betont hat, gerade diejenigen Organe heimgesucht, welche eine geringere Neigung zur Primärerkrankung an Krebs zeigen. Lymphdrüsen, Leber, seröse Häute, Lungen, Knochen, Milz, Nieren, Haut, Gehirn, Herzwand zeigen nur selten und meist bei weitgehender allgemeiner Generalisation eines Karzinoms Tochterknoten. Hie und da kann eine Krebsmetastase in eine schon bestehende Geschwulst hinein erfolgen, z. B. in ein Uterusmyom (Schaper), in ein Ovarialkystom (Hanau).

Der sekundäre Herzkrebs ist ganz besonders selten (Stoianoff hat 127 Fälle aus der gesamten Literatur sammeln können); die Metastasierung in die Herzwand erfolgt gewöhnlich auf dem Blutweg: entweder rückläufig vom rechten Herzen in die Koronarvenen hinein, oder bei Anwesenheit von Keimen im linken Herzen durch die Koronararterien.

Der klinische Verlauf der Karzinome wechselt innerhalb gewisser Grenzen. Wenn es sich auch bei allen Karzinomen um Prozesse handelt, welche zu örtlicher Destruktion, zu mehr oder weniger ausgiebiger Geschwürsbildung und deren Konsequenzen (s. d.), zur Metastasenbildung führen, um Prozesse, denen selten durch ein operatives Eingreifen definitiv Einhalt zu thun ist, da sich gewöhnlich Recidive bilden, so ist doch der Verlauf der einzelnen Karzinome verschieden und ihre Bedeutung in örtlicher Beziehung, sowie in allgemeiner Hinsicht Schwankungen unterworfen. Relativ günstig verlaufen einige Formen von Hautkrebsen, welche langsam entstehen, langsam wachsen, geringe Neigung zu tiefer greifender Ulzeration haben und welche die regionären Lymphdrüsen erst relativ spät befallen. Fälle von sog. Ulcus rodens z. B. können ein Jahrzehnt und darüber bestehen. Auch unter den Karzinomen der Schleimhäute (Magen, Darm) giebt es Formen, welche sich durch langsames Wachstum und geringe Neigung zu Metastasenbildung und Ulzeration auszeichnen: hierher gehören Scirrhen des Magens; ferner Scirrhen der Flexura sigmoidea, die selbst in Stadien, wo sie schon bedeutende Stenosen des Darms verursacht haben, noch relativ günstige Chancen für eine definitive Heilung durch Totalexstirpation geben. Scirrhöse Mammakrebse sollen ebenfalls gelegentlich Jahrzehnte lang ertragen werden können.

Andererseits treffen wir unter den Karzinomen ausserordentlich rasch wachsende, tief greifende Zerstörungen in relativ kurzer Zeit bewirkende Tumoren, die lokale und regionäre Metastasen sehr frühzeitig setzen, Karzinome, welche in dieser Beziehung den bösartigsten, rasch wachsenden Sarkomen in nichts nachgeben. Solche Geschwülste sind auch durch noch so frühzeitige Operation nicht auszurotten und machen rasch wiederkehrende Recidive. Ein solch wechselnder Verlauf liegt teils in inneren Ursachen begründet (Vegetationstüchtigkeit der Karzinomzellen), teils wirken äussere örtliche oder allgemeine Faktoren mit. In letzterer Hinsicht möchte ich glauben, dass individuelle Momente wohl mehr

in Betracht kommen, als im allgemeinen angenommen wird; die einzelnen Individuen vermögen wahrscheinlich einem sich entwickelnden Karzinom sehr verschiedene Schutzmittel entgegenzusetzen.

Wie dem auch sein mag, das Karzinom ist im allgemeinen ein maligner Prozess, der selten länger als einige Jahre, häufig aber viel kürzer verläuft. Besondere Komplikationen, wie starke Blutungen durch Arrosion von Gefässen, Perforation etc. können allerdings einen ganz rapiden Ausgang bei Karzinom bedingen.

Eine Heilung des Karzinoms kann nur durch möglichst frühzeitige radikale Exstirpation erfolgen; wohl können einzelne Teile eines Krebses verfetten, erweichen, eitrig einschmelzen und kann das so resorptionsfähig gewordene Krebsparenchym wirklich auch in die Lymphgefässe aufgenommen und weggeschafft werden, wonach das Stroma auf einen kleineren Raum zusammenrückt und Vernarbung eintritt; andererseits kann durch starke Bindegewebswucherung einer oder der andere Bezirk einer Krebsgeschwulst an Parenchym gänzlich veröden und in eine einfache Schwiele verwandelt werden. Interessant sind in dieser Beziehung die histologischen Beobachtungen von Becher, der in Kankroiden unter Riesenzellenbeteiligung Auflösung und Resorption der Epithelzapfen (Hornperlen) und Substitution derselben durch einwachsendes Granulationsgewebe mit folgender Umwandlung in Bindegewebe konstatierte. Das sah ich auch (s. Fig. XLVII). In allen diesen Fällen handelt es sich aber immer nur um einen teilweisen Rückgang des karzinomatösen Prozesses; an anderen Stellen schreitet das krebshafte Wachstum unbeeinflusst fort.

Die Angaben über Spontanheilung des Karzinoms haben sich als stichhaltig nicht bewährt. Auch die von Hasse empfohlenen Alkoholinjektionen, welche in die Umgebung der Karzinome zur Erzeugung von Granulations- und Narbengewebe gemacht wurden, sind bezüglich ihrer Erfolge weit überschätzt worden. Ebensowenig hat die Behandlung der Karzinome durch Einreiben von Erysipelkulturen nach Skarifikationen das Wachstum dieser Geschwülste zu beeinflussen vermocht. Auch Emmerich, der Karzinome mit Serum von Schafen, die er vorher gegen Erysipelkokken immunisiert hatte, behandelte, hat damit keine Heilung erzielt.

Eine besondere Besprechung erheischt noch die Recidivbildung.

Im allgemeinen Teil wurden bereits die verschiedenen Theorien über die Recidivbildung angeführt. Es ist daher auf die damalige Darstellung zu verweisen.

Für die Karzinome im besonderen sei nur angeführt, dass sich auch bei diesen Geschwülsten die Recidive in der Regel aus zurückgebliebenen Geschwulstkeimen entwickeln (Cohnheim, Zahn, Lücke, Borrmann, Lubarsch). Gerade bei den durch infiltratives Wachstum ausgezeichneten Karzinomen werden frühzeitig Keime weit in die Peripherie der Geschwulst zerstreut, gelegentlich auch diskontinuierlich, wie schon erwähnt wurde. So kann makroskopisch die Geschwulst scharf abgesetzt sein, während mikroskopisch in die Umgebung bereits Krebszellen in geschlossenen Zapfen oder einzeln vorgedrungen sind. Aus solchen zurückgebliebenen Keimen entstehen in der Regel sowohl die lokalen als die regionären Recidive beim Krebs. Man kann in älteren Operationsnarben oft schmale Zeilen und kleine Nester von Krebszellen innerhalb der schwieligen Narbenzüge nachweisen; vielfach kann man dabei allerdings sehen, dass die Narbenbildung die Entwickelung dieser Keime stellenweise hindert, oder gar aufhebt, indem man ganz atrophischen, regressiv veränderten Krebsnestern, sogar verkalkten, völlig toten Krebsinseln innerhalb der Narben begegnet. Andererseits habe ich aber auch durch Serienschnitte einer solchen (atrophierende und verkalkte Krebskeime enthaltenden) Narbe, an deren Grenze gegen weiches, lockeres Binde-Fettgewebe, die Entstehung neuer medullärer Krebsinfiltrate festgestellt, welche mit den in der Narbe eingeschlossenen Krebsnestern zusammenhingen (bei einem Recidiv eines Unterlippenkrebses nach 12 Jahren). Man darf also annehmen, dass solche in Narben eingeschlossene Keime lange Jahre „ruhen" können (König), bei einer neuerlichen Gelegenheitsursache (Entzündung, Trauma) aber wieder mobil werden (s. Fig. XCIV).

Bei einem 8 Jahre nach der Operation recidivierten Mammakrebs (Marggraff — v. Rindfleisch) zeigte sich mikroskopisch einerseits ein deutlich ausgeprägtes hartes Mammakarzinom, andererseits eine überaus derbe und dichte Bindegewebsmasse mit nur spärlichen, zelligen Einlagerungen. Der Hauptanteil an der ganzen Geschwulst kam dem voll entwickelten Scirrhus zu; er repräsentierte das eigentliche Recidiv. Dennoch war der geringere schwielige Anteil von grösserer

Wichtigkeit für die Beantwortung der Frage, inwiefern etwa das späte Recidivieren der Geschwulst aus der Beschaffenheit der Narbe erklärlich gemacht werden konnte. Dafür dass die Narbe als der Mutterboden der neuen Geschwulst angesehen werden musste, sprachen die histologischen Bilder, welche man an der Grenze des narbigen Gewebes und der neuen Krebsgeschwulst antraf. Man sah hier, wie das Bindegewebe durch Wucherung seiner Zellen gelockert war, und wie in diesem Gebiete ein reichliches Auftreten von Epithelzellennestern hervortrat. Diese Zone ging dann nach aussen in die gewohnte Krebsstruktur über, während sie nach der Narbe, also nach innen zu, zunächst in eine Schicht epithellosen Bindegewebsparenchyms und dann in die Narbe selbst überging, innerhalb deren nur zerstreute, ganz kleine Epithelnester gefunden wurden, die in endothelbekleideten Lymphgefässen lagen. Man kam dadurch zu der Anschauung, dass durch eine stärkere Reizung in der Narbe sich zunächst ein inflammatorischer Zustand an deren Oberfläche entwickelt habe und dass dann (durch die bessere Ernährung) zerstreute Keime, die in der Narbe zurückgeblieben waren, zu einem regeren Wachstum bestimmt worden waren, während sie wahrscheinlich bis dahin sich in einer vita minor befanden, die durch die schlechten Ernährungsverhältnisse innerhalb des Narbengewebes erklärbar ist.

Gerade für das Karzinom ist nun die ältere Anschauung (Thiersch) auch neuerdings mit besonderem Nachdruck vertheidigt worden (Hauser, Bucher, Karg), dass die Recidive auch durch Neuerkrankung vorher gesunden Epithels in der Umgebung der exstirpierten Geschwulst entstehen könnten. Dabei sollten sich nach dieser Anschauung genau dieselben Veränderungen am Epithel abspielen, wie sie bei der primären Krebsgenese und in Rändern schon bestehender Krebsgeschwüre zu beobachten seien (Hauser). Hauser, der auf dem Standpunkt von Thiersch steht, hat z. B. bei Recidiven von Plattenepithelkarzinomen Wucherung der Epithelleisten beobachtet; unter Verlustgehen der normalen Anordnung des Epithels, Entwickelung vergrösserter, hyperchromatischer Kerne, asymmetrischen und multipolaren Mitosen bildeten sich aus den Epithelleisten solide, in die Tiefe vordringende Krebszapfen; auch die Haarbälge zeigten (oft ganz umschriebene) ähnliche Veränderungen. Die Neuerkrankung kann nach der Ansicht der Autoren einerseits durch „regionäre Ausbreitung der anatomischen Disposition", andererseits auf Grund des Fortbestehens der gleichen ursächlichen Schädlichkeiten, welche die erste Geschwulst hervorriefen, geschehen. Einige Autoren lassen nur die lokalen und kontinuierlichen, d. h. direkt im Anschluss an die Operation und innerhalb des Operationsgebietes entstehenden

Recidive aus zurückgebliebenen Keimen hervorgehen, die regionären sollten auf Neuerkrankung beruhen.

Ich möchte bemerken, dass nach den von uns alsbald zu entwickelnden Anschauungen über die dem Karzinom zu Grunde liegenden ursächlichen Momente eine Recidivbildung durch Neuerkrankung nicht ausgeschlossen zu werden braucht. Denn wenn wir für das Karzinom eine örtliche Disposition annehmen müssen, entweder in dem Sinne, dass eine gröbere Form der Entwickelungsstörung Platz gegriffen hat, oder in den feineren Differenzierungsverhältnissen der Zellen und Gewebe Abweichungen vom Normalen vorhanden sind, welche eine besondere Art der Reaktion auf die verschiedensten Einwirkungen hin nach sich ziehen, dann können wir uns vorstellen, dass diese Disposition gelegentlich auch auf viel grössere Bezirke hin ausgebreitet sein kann, als es durch eine einmal entstandene Geschwulst deutlich wird. Es ist ja nicht nötig, anzunehmen, dass immer gleich die ganze primär disponierte Gewebspartie erkrankt, sondern, da zur Manifestation der latenten Disposition noch ein Irritament irgend welcher Art hinzukommen muss, so kann man sich wohl denken, dass dies zunächst nur an einem Teil des disponierten Bezirkes einsetzt und erst später nach einer eventuellen Exstirpation der schon entstandenen Geschwulst an den zurückgebliebenen Teilen. So möchte ich also auf Grund dieser Überlegungen nicht ganz ausschliessen, dass nicht auch Recidive durch Neuerkrankung vorher scheinbar gesunden Gewebes vorkommen, obwohl ich der Meinung bin, dass auch beim Krebs die Recidive in der Regel von zurückgebliebenen Krebszellen ihren Ausgang nehmen.

Kurze Erwähnung verdient hier noch das sog. Impfrecidiv (Infektions- oder Transplantationsrecidiv), welches von Operateuren nach Exstirpation krebsiger Geschwülste in Wundflächen und Narben, die bei der Exstirpation der Geschwulst mit letzterer in Kontakt kamen, beobachtet wird (z. B. in Laparatomienarben nach Exstirpation eines Ovarialkrebses, ferner in Stichkanälen, endlich auf dem Peritoneum durch Verschleppung von Keimen bei Operation von Karzinomen der Abdominalhöhle etc. — Winter, Pfannenstiel, Weil, Tross). Wir haben diese Vorkommnisse bereits bei der Besprechung der Metastasen erwähnt.

Die Zeit, welche verstreicht, bis nach Exstirpation eines Karzinoms ein Recidiv auftritt, ist sehr verschieden; manchmal schiessen Geschwülstchen schon in verheilenden Wunden, auf Granulationsflächen oder im Bereich eben verheilter Narben auf (sog. kontinuierliche Recidive); häufiger dauert es Monate und Jahre, bis an der operierten Stelle oder in deren nächster Umgebung eine neue Geschwulst auftritt. Es wechselt das je nach dem Charakter der betreffenden exstirpierten Geschwulst, der Art ihres Wachstums, und nach besonderen lokalen und allgemeinen Verhältnissen; wichtig ist natürlich vor allem, inwieweit es gelang, bei der Operation der Neubildung völlig Herr zu werden. Zellreiche, rasch und weithin infiltrierende Karzinome (Medullarkrebse) recidivieren gewöhnlich auch rasch. Es kommt aber vor, dass ein Karzinom in seinen Recidiven mehr und mehr den Charakter ändert und dabei sowohl in seinen Strukturen wie in seinen biologischen Eigenschaften eine grössere Atypie erlangt (stärker „anaplastisch" wird). Im allgemeinen wird angegeben, dass nach Verlauf von drei Jahren im Durchschnitt die Gefahr der Recidivbildung vorüber sei (Thiersch, Winiwarter, König, Oldekopp). Jedoch sind in selteneren Fällen Recidive nach drei bis zehn Jahren und darüber beobachtet worden (F. Lange, K. Koch, König). Ich sah ein lokales Recidiv eines Unterlippenkrebses 12 Jahre nach der Operation. Freilich ist ganz besonders in solchen Fällen von Spätrecidiven die Frage aufzuwerfen, ob nicht ein ganz neues, völlig unabhängig vom alten entstandenes Karzinom vorliegt (s. a. u. multiple Karzinome).

Der lokale Schaden, den ein entwickeltes Karzinom anrichtet, liegt in dessen Destruktivität begründet, in der Eigenschaft dieser Geschwülste, in das gesunde Gewebe einzuwachsen, letzteres mehr und mehr zu zerstören und sich an die Stelle des zu Grunde gerichteten zu setzen. Die allgemeine Bedeutung dieser lokalen Zerstörung für den Träger der Geschwulst richtet sich begreiflicherweise nach der Dignität des befallenen Organs, nach den mehr oder minder lebenswichtigen Funktionen, die dasselbe zu verrichten hat und deren teilweisen oder völligen Ausfall das Karzinom verursacht. So sind in dieser Hinsicht Karzinome der äusseren Haut weniger gefahrdrohend, als Karzinome der Schleimhäute (z. B. des

Magens), und diese wieder unter Umständen von geringerer Bedeutung als Karzinome drüsiger Organe (z. B. der Leber, Niere); freilich kann bei paarigen Organen das gesunde einen Teil der gestörten Funktion des anderen mitübernehmen. Wichtig ist auch die besondere Form der lokalen Destruktion: herrscht mehr die Neigung zur Bildung von Knoten vor, die nach ihrem Entstehen vorzugsweise zentral wachsen, das umgebende Gewebe komprimieren, aber doch relativ grosse Bezirke des Organs unverändert lassen, so wird dadurch das betreffende befallene Organ in funktioneller Beziehung weniger beeinträchtigt, als wenn nach allen Dimensionen des Raumes hin ausgedehnte diffuse Infiltrate entstehen. Dass in Organen mit sogenannter innerer Sekretion diese Funktion auch bei nahezu völliger Krebserkrankung noch bis zu einem gewissen Grad ausgeübt und dadurch verderblichere allgemeine Folgen längere Zeit verhütet werden können, wurde schon früher erwähnt. Bezüglich der Folgen einer Krebsentwickelung sind noch wichtig: Verengerungen oder Verlegungen wichtiger Kanäle, welche durch im Bereich derselben wuchernde Karzinomgeschwülste bedingt werden können: z. B. Stenosen des Ösophagus, des Magens, des Darmkanals durch infiltrierende, ringförmige, schrumpfende Krebse, Schrumpfungen des ganzen Magens bei flächenhaft in seinen Wandungen ausgebreiteten Scirrhen, Vorgänge, durch welche nicht selten die Nahrungsaufnahme fast völlig unmöglich gemacht wird; ferner Verlegungen der Gallengänge durch Duodenalkrebse oder Karzinome der Gallenwege selbst mit den allgemeinen Folgen einer schwersten Gallenstauung; Kompressionen der Bronchen und Trachea bei Krebsen der Speiseröhre, der Schilddrüse, der Lunge etc.; Kompressionen und Verlegungen der Uretheren durch Karzinome der inneren Genitalien u. s. w.

Ferner erwähne ich noch Perforationen von Karzinomen in präformierte Höhlen und Hohlgänge, welche oft einen plötzlichen Tod herbeiführen: z. B. Perforation von Magen- und Darmkrebsen in die Bauchhöhle mit tödlicher Peritonitis, Perforation von Speiseröhrenkrebsen in die Trachea mit plötzlicher Erstickung oder Entwickelung von schluckpneumonischen, gangränösen Prozessen; Perforation von Speiseröhrenkrebsen in die Aorta oder in den linken Herzvorhof (Rebitzer, Kraushaar), von Lungenkrebsen,

Magenkrebsen etc. in grössere Gefässe der betreffenden Organe. Damit kommen wir auf die (übrigens schon früher erwähnten) oft tötlichen Blutungen zu sprechen, die sich im Verlauf der Ulzeration eines Karzinoms durch Arrosion von Gefässen, oder durch plötzliche Entlastung der Gefässwände infolge ausgedehnter Einschmelzungen des Geschwulstparenchyms entwickeln können: Blutungen aus Magen- und Darmkrebsen, schwere Nierenblutungen und Blasenblutungen bei Krebsen dieser Organe, tödliche Lungenblutungen bei Lungenkarzinomen etc.

Auf die schädlichen Einflüsse und Gefahren, welche tiefgreifende Ulzerationen an sich mit sich bringen, wurde ebenfalls früher hingewiesen: nicht nur die chronische Eiterung an Stelle solcher Geschwüre schwächt den allgemeinen Zustand der Kranken, sondern von den Geschwürsflächen werden auch fortwährend schädliche Zersetzungsprodukte etc. in den Kreislauf resorbiert (Autointoxikation), ferner geben die Geschwüre zu septischen und pyämischen Allgemeininfektionen Veranlassung.

Was bezüglich der lokalen Schädigungen und allgemeinen Rückwirkungen für die primäre Krebsgeschwulst gilt, das kann alles in konformer Weise auch auf die Metastasen angewendet werden.

Eine für die Karzinome fast charakteristische Rückwirkung auf den Allgemeinzustand, welche sich in starker Anämie, hochgradiger allgemeiner Abmagerung und Atrophie (Schwund der Fettdepots, Atrophie der Muskeln und Knochen, braune Atrophie von Herz und Leber etc.), allgemeiner Prostration der Kräfte u. s. w. kund giebt, wird die Krebskachexie genannt. Als Ursachen für diese Kachexie sind mannigfaltige Momente angeschuldigt worden. Zunächst wurde darauf hingewiesen, dass die Summe von Nährmaterial, welche eine wachsende Krebsgeschwulst für sich beanspruche, dem übrigen Körper verloren gehe, ihm gewissermassen von der Geschwulst entzogen werde; wäre das zutreffend, dann müssten sehr rasch wachsende, umfangreiche Krebse besonders starke Kachexie hervorrufen, was durchaus nicht der Fall ist. Im Gegenteil giebt es weit vorgeschrittene und durch bereits ausgedehnte Lymphdrüsenmetastasen ausgezeichnete Karzinome,

bei welchen die Träger des Leidens sich noch in relativ günstigem Ernährungszustand befinden. Viel wichtiger scheint bezüglich des Zustandekommens einer Kachexie die funktionelle Schädigung, welche die betreffenden Organe durch ein bestehendes Karzinom erleiden: ein für die allgemeine Ernährung wichtiges Organ wird, von Krebs befallen und zerstört, auch schwere Ausfallserscheinungen machen. Insbesondere sind von hochgradiger allgemeiner Abmagerung und mit rapidem Kräfteverfall Karzinome begleitet, welche die Aufnahme und physiologische Verwertung der Nahrung beeinträchtigen oder fast völlig unmöglich machen: schrumpfende, stenosierende Krebse der Speiseröhre und des Magens, ausgedehnte Karzinome des Magens, welche mit chronisch entzündlichen, zur parenchymatösen Atrophie führenden Veränderungen der gesamten Magenschleimhaut verbunden sind. Auf letzteren Punkt ist besonders hinzuweisen: Bei bestehenden Magenkarzinomen findet sich nach meiner Beobachtung sehr häufig ein weitgehender Schwund der Magendrüsen (Anadenie) mit genereller Atrophie der Schleimhaut. Endlich — und das ist wohl das Wichtigste — werden bei der Krebserkrankung nicht nur von seiten etwa vorhandener Geschwüre schädigende Stoffe ins Blut aufgenommen, sondern das Krebsparenchym selbst bildet Stoffe, welche fermentartig oder in irgend einer anderen Weise schädigend auf die Säfte einwirken. Aus den bisherigen Betrachtungen geht hervor, dass das Karzinom eine mit Vorliebe in den Lymphbahnen sich verbreitende Gewebswucherung ist; da diese Wucherung von Epithelien ausgeht, welche Zellen physiologischer Weise mit der Lieferung gewisser Sekrete betraut sind, und da die krebsig wuchernden Epithelien diese Funktionen häufig in geringerem oder höherem Grade beibehalten, so leuchtet ein, dass die gelieferten Sekrete im Karzinom anstatt an die Oberflächen in die Binnenräume des Körpers abgesondert werden müssen, von welchen aus sie dann in die allgemeine Säftemasse und ins Blut gelangen. Hiezu erinnere man sich der vielfältigen und ausgedehnten regressiven Metamorphosen, denen die Karzinome unterworfen sind und welche, wie früher ausgeführt wurde, vielfach zu den physiologischen sekretorischen und regressiven Vorgängen der Epithelien innere Beziehungen haben: die Aufnahme solcher spezifi-

scher Zerfallsprodukte der Krebszellen können ebenfalls zu einer schweren Diathese der Säfte führen. Gerade die letztgenannten Momente: die Aufnahme von spezifischen Sekreten der Krebszellen oder von eigenartigen Produkten der regressiven Metamorphose des Krebsparenchyms in die Lymphe und das Blut scheinen die wichtigste Ursache für das Zustandekommen einer Krebskachexie zu sein; sie erklären uns die merkwürdige Thatsache, dass oft kleine, wenig ulzerierte Karzinome von schwerer Kachexie begleitet sind, andererseits relativ grosse Karzinome ohne nennenswerte Kachexie verlaufen; sie erklären uns ferner die Thatsache, dass Krebskranke mehr Stickstoff ausscheiden, als sie aufnehmen: die von den Karzinomepithelien gelieferten Stoffe wirken wahrscheinlich spaltend, fermentartig auf die höheren Eiweissverbindungen und verhindern andererseits den Ersatz der letzteren; es resultiert starker Zerfall von Eiweiss.

Von v. Rindfleisch wurde die Bösartigkeit der Karzinome als eine Folge ihrer örtlichen Destruktivität dargestellt. Ausgehend von den Normen des nutritiven Exstruktionsprinzips stellt v. Rindfleisch als einfachste Ernährungsvorrichtung einen Cylinder dar, in dessen Achse ein Kapillargefäss verläuft und dessen Mantel die zu ernährende Substanz repräsentiert; die Beziehung der Blutzirkulation auf das Herz bedingt für jede einzelne Kapillare einen bogenförmigen Verlauf, die sogenannte Schlinge: demgemäss muss auch das zugehörige Ernährungsterritorium als ein gebogener oder geknickter Cylinder erscheinen, und diese Gestaltung einer einfachsten Ernährungseinrichtung hat eine wesentliche Modifikation der absondernden Oberfläche des Cylinders zur Folge, indem wir eine innere (nach dem Herzen gerichtete) und eine äussere Oberfläche zu unterscheiden haben. Es wird nun in der zitierten Arbeit der stereometrische Aufbau einer komplizierteren Gefässeinrichtung dargestellt, die durch Verschmelzung mehrerer Ernährungsterritorien, bezw. durch die Herstellung neuer Gefässverbindungen zwischen den bestehenden Kapillarschlingen entsteht. Schliesslich wird erörtert, wie sich an der Oberfläche einer Haut oder Schleimhaut durch Verwachsungen der einzelnen Ernährungsterritorien eine kontinuierliche äussere Absonderungsfläche, gebildet durch die oberflächlichen Gefässterritorien des Ernährungsapparates, entwickelt, — und eine tiefere Schicht welche ein Kanalnetz enthält, das sich aus den inneren Absonderungsflächen der Gefässterritorien zusammensetzt. Denkt man sich die äussere Absonderungsfläche mit einer dichten epithelialen Zelldecke, die inneren Absonderungsflächen mit Endothel ausgekleidet, nennen wir jene die freie Oberfläche, diese ein Lymphgefässnetz, so haben wir das Bild einer Schleimhaut bezw. der äusseren Haut vor uns. Bei einer grossen Reihe entzündlicher und nicht entzündlicher Neubildungen in den oberflächlichen Schichten der äusseren Haut und der Schleimhäute kommt es nun zu Hyperämien, zu Verlängerungen der hyperämischen Gefässe und der dazu gehörigen Ernährungsterritorien, und schliesslich zu ein-

seitigen Wachstumsvorgängen des Blutgefässbindegewebsapparates an der Oberfläche, zu Wachstumsvorgängen, welche nach der gegebenen Darstellung notwendig dahin führen müssen, dass der Zusammenhalt benachbarter Ernährungsterritorien in jenen Verschmelzungspunkten aufgehoben wird, in welchen die definitive Trennung der äusseren und inneren Ernährungsoberflächen erfolgt ist: diese verschmolzenen Verbindungsporen öffnen sich dadurch wieder, und damit ist die Kommunikation zwischen äusserer und innerer Oberfläche wiederhergestellt: So geschieht es auch beim Karzinom der Haut und der Schleimhäute, und bei diesem breitet sich nun das Oberflächenepithel (in ganz ähnlicher Weise, wie sich Epitheldefekte vom Rande her überhäuten) über einen möglichst grossen Teil der blossliegenden Fläche des Nährbodens und gerät auf diesen, durch das nutritive Exstruktionsprinzip prästabilierten Bahnen immer tiefer und tiefer in das Lymphspaltensystem der Haut hinein In die Lymphbahnen, und damit schliesslich auch in das Blut, gelangen auf diese Weise nicht nur die Zerfallprodukte der Epithelzellen, sondern auch die Lebensprodukte derselben (chemische, fermentativ wirkende, dem normalen Stoffwechsel jedenfalls völlig fremde Stoffe), wobei je nach Massgabe der Reichlichkeit und der Qualität der fremdartigen Beimischung die Eiweissverbindungen des Blutes um so rascher alteriert werden und Kachexie und Marasmus herbeigeführt wird.

Diese auf entzündlichen Wucherungen des Blutgefässbindegewebsapparates beruhende Wiedereröffnung der Binnenräume der Gewebe nach der Oberfläche und das sekundäre Hinüberwachsen des Epithels auf die eröffneten und entblössten Flächen der Binnenräume kann gelegentlich auch an mikroskopischen Bildern deutlich demonstriert werden. Niemals sah ich jedoch diese Verhältnisse eklatanter als in einem Fall von Karzinom der kleinen Labie: in einem trichterförmigen Geschwür, das bis ins Zentrum einer welschnussgrossen karzinomatösen Infiltration reichte, mündeten im mikroskopischen Bilde lauter weitklaffende Lymphspalten, zwischen welchen die gröberen und stärkeren Bälkchen (Ernährungsterritorien) des Gewebes der Schamlippe frei und isoliert hervorragten; man stellt sich die ganze Erscheinung auf dem Durchschnitt am besten so vor, dass man sich von einem Grundriss eines etwa kreisförmigen Labyrinthes einen kleinen Sektor ausgeschnitten denkt; an der Stelle des ausgeschnittenen Sektors befindet sich das Geschwür, die Linien des Labyrinthgrundrisses stellen die dehiscenten Ernährungsterritorien vor, und die Räume zwischen den Linien entsprechen den erweiterten, an der Geschwürsstelle offen nach aussen mündenden Binnenräumen. (Ich will noch bemerken, dass in diesem Fall von etwaiger papillärer Exkrescenz des Bindegewebes nicht die Rede war). Das Oberflächenepithel hatte sich nun unter Ausbildung einer deutlichen Reteschicht und Verhornungszone über die Wandungen der eröffneten Binnenräume hinübergeschoben und bekleidete sie mit einem epidermoidalen Überzug; die wenigsten der erweiterten Binnenräume waren ganz erfüllt von Epithelmassen, in der Regel bestand ein oft noch recht beträchtliches Lumen, wodurch der Eindruck, dass es sich lediglich um die Tendenz des Epihels, die blossliegenden Balken einfach zu überhäuten, handelte, in ganz unabweisbarer Deutlichkeit hervortrat.

Die Blutbefunde bei Krebskachexie sind durchaus nicht einheitlich: Abnahme des Hämoglobingehaltes, Verminderung, Zer-

fall der roten Blutkörperchen etc. sind oft vorhanden; andererseits wurde auch Leukocytose beobachtet, Vermehrung der polynukleären Leukocyten, der eosinophilen Zellen, Abnahme der Lymphocyten.

Epstein fand in einem Fall von perniciöser Anämie mit teilweise leukämischem Blutbefund bei Brustkrebs (Verminderung der Erythrocyten, zahlreiche Normo- und Megaloblasten, Vermehrung der weissen Blutkörperchen, besonders der neutrophilen Markzellen). Metastasen im Knochenmark.

Bei den beobachteten Fällen von schwerer, fortschreitender (perniciöser) Anämie im Gefolge eines Karzinoms empfiehlt es sich, das Knochenmark zu untersuchen; selbst wenn makroskopisch keine sichtbaren Knoten oder Infiltrate zu finden sind, oder überhaupt nichts Charakteristisches, findet man bei mikroskopischer Untersuchung metastatische Eruptionen vor, wie mich Fälle von Magenkrebs mit perniciöser Anämie lehrten, bei welchem an der Peripherie des Markes der Röhrenknochen unbedeutende rötliche Fleckung des Fettmarkes sich fand, während mikroskopisch kapilläre Embolieen, Thromben mit reichlicher Neubildung von Cylinderzellenschläuchen etc., verbunden mit lymphoider Umwandlung des Markes, nachgewiesen wurden (s. Fig. LXXXI).

Stoffwechselversuche an Krebskranken sind noch wenig gemacht: die Ergebnisse sind zu vielseitig, als dass man sie jetzt schon für allgemeine Fragen verwerten könnte (Gaudier, van Noorden, v. Moraczewski, Hartung) (s. übrigens S. 750).

Bemerken will ich schliesslich noch, dass bei Karzinom auch Veränderungen an den peripheren Nerven und im Rückenmark (Degeneration der Hinterstränge) beobachtet wurde (Lubarsch).

Bezüglich der Ätiologie der Karzinome ist die Zahl der Theorieen und Hypothesen, die auf Grund eines vielfältigen und vielseitigen Thatsachenmaterials aufgestellt wurden, so gross, dass unmöglich alles Einschlägige hier aufgeführt werden kann. Nur die wichtigeren ätiologischen Gesichtspunkte seien hier erwähnt.

I. Virchow und Andere haben den irritativen Ursprung der Krebse betont. Durch langandauernde oder immer wiederkehrende Reize, auf dem Boden von chronisch entzündlichen Veränderungen, im Zusammenhang mit Geschwüren, im Verlauf von Narbenbildung aller Art soll es zu jener Wachstumsdegeneration des Epithels kommen, welche das Karzinom charakterisiert.

Viel seltener wird ein Karzinom auf ein einmaliges Trauma zurückgeführt. Ziegler konnte bei 328 Karzinomen 35 mal ein einfaches Trauma, dagegen 92 mal chronische Reizzustände anamnestisch nachweisen.

Als Beleg für diese Ansicht wurde eine grosse Reihe von Thatsachen angeführt, welche zeigen, dass wirklich auf dem Boden solcher irritativer Zustände sich Karzinome entwickeln können. Zu diesen Thatsachen gehört:

1. Das häufige Auftreten von Karzinomen in solchen Organen, welche schon physiologischer Weise periodischen Reizzuständen (Wechsel in der Ernährung, in der formativen Thätigkeit, in der Funktion) ausgesetzt sind (z. B. Magen, Ovarien, Uterus, Mamma).

2. Die Entwickelung von Karzinomen an Stellen, die allerlei äusseren Einwirkungen, vor allem mechanischen Reizen ganz besonders ausgesetzt sind; hierher gehören die Karzinome der Ostien: Karzinome der Lippen, der Nasenflügel, des Augenlides, Kehlkopfeingangs, der Kardia, des Pylorus, des Anus, der Portio cervicalis, des Praeputiums und der Glans penis; ferner Karzinome des Ösophagus an den engsten Stellen (hinter dem Ringknorpel, an der Kreuzungsstelle mit dem Bronchus, im Bereich der Durchtrittsstelle durch das Zwerchfell); Karzinome des Dickdarms an den 3 Flexuren (Kotstauungen!); Pyloruskarzinome des Magens. In diesen Fällen sind überall neben mechanischen Reizen auch chemische denkbar. Hierher gehören ferner die Karzinome, welche im retinierten Hoden (Virchow), in Wandernieren entstehen, oder in Ovarien bezw. Darmteilen auftreten, die in Hernien liegen (Lücke, Pässler). Ferner seien erwähnt die primären Leberkrebse, für die man abnorm starken Druck seitens des Rippenbogens (Frerichs, Zahn) verantwortlich machte; endlich die Karzinome der Zunge, die im Bereich irritierender kariöser Zähne entstehen; es sind Fälle bekannt, in welchen vom ganzen Gebiss nur ein einziger Zahn vorhanden war, und gerade in dessen Bereich entstand ein Zungenkrebs. Besonderes Interesse verdienen:

a) Die Karzinome der Unterlippe bei Pfeifenrauchern, welche an den Stellen zu sitzen pflegen, an welchen die Pfeife drückt.

Weiber erkranken ausserordentlich selten an Lippenkrebs, so dass, wenn man die Lippenkarzinome ausschliesst, Weiber und Männer ungefähr gleich häufig

an Karzinomen des Gesichts erkranken, während sonst der Prozentsatz sich für die Männer sehr erhöht (Stöckle). Für die Mitwirkung des irritativen Momentes bei Entstehung der Lippenkrebse bei Pfeifenrauchern wurde die Beobachtung angeführt, dass Leute, die auf der einen Seite wegen Lippenkrebs operiert und nun gezwungen waren, die Pfeife auf der anderen Seite im Munde zu tragen, nun auch auf dieser ein Karzinom acquirierten (Hutchison).

b) Die Karzinome der Gallenblase im Anschluss an Steinbildung.

Hier sind die Meinungen allerdings noch geteilt: für die ätiologische Bedeutung der Steine wurde angeführt, dass Frauen viel häufiger von Gallenblasenkrebs befallen sind als Männer. Nach Bollinger ist das Verhältnis wie 80:20. Siegert hat unter 99 Fällen von primärem Gallenblasenkrebs 83 Weiber, 14 Männer erkrankt gefunden (2mal fehlte die Angabe). Tiedemann fand 88,7% bei Weibern, 11,3% bei Männern. Frauen leiden aber auch viel häufiger an Gallensteinen (wegen des Schnürens) als Männer: das Verhältnis der Gallensteine bei Männern und Frauen ist wie 2:3 (Schüppel) oder gar wie 2:5 (Bollinger); Gallensteine werden mit Schnürleber in 33,3% bis 40% der Fälle vergesellschaftet gefunden (Bollinger). Die Steine als das Primäre und als die Ursache des Karzinoms sehen an: Siegert, Janowski, Klebs, Marchand, Zenker, Zinsser, Bollinger, Shibayama, Musser, Fütterer. In Fällen von Schubert, Quetsch, Heitler, Zenker, Siegert u. A. sollen die Steine schon vor der Karzinombildung klinisch nachweisbar gewesen sein. Siegert sah schon bei ganz kleinen Gallenblasenkrebsen Steine; er beobachtete selbst 7 Fälle (1 Mann, 6 Frauen), bei welchen jedesmal Steine gefunden wurden. Tiedemann fand bei 74 Gallenblasenkrebsen in 79,7% Steine; Janowski in allen 40 Fällen von primärem Gallenblasenkrebs. Siegert stellte 99 Fälle zusammen: Gallensteine fehlten nur 3mal (2mal war ihre Anwesenheit nicht sicher zu stellen); Treutlein sammelte 108 Fälle und fand Gallensteine in 91,7%. Scott (bei Deetz) in 90%. Fütterer sammelte 268 Fälle aus der Literatur (52 Männer, 204 Weiber, 12mal fehlte die Angabe); Gallensteine waren in 209 Fällen da (78%). Die Steine erklärte als Folge des Karzinoms und der durch das Karzinom herbeigeführten chronisch-katarrhalischen Prozesse und Stauungszustände zuerst Frerichs; dagegen machte Siegert geltend, dass bei sekundärem Gallenblasenkrebs, bei Übergreifen von Karzinomen anderer Organe (Leber, Magen etc.) auf die Gallenblase, selten Steinbildung auftrete; Siegert fand in 13 solchen Fällen (10 Männer, 3 Weiber) nur 2mal Steinbildung, 11mal fehlten Steine. Verfasser hat im Gegensatz hierzu unter drei Fällen von sekundärem Gallenblasenkrebs jedesmal Steine (Cholestearinsteine) gefunden. Zenker hat Narben der Gallenblase bei Steinbildung untersucht und Wucherungen der Schleimdrüsen in diesen Narben gefunden; Siegert meint, diese Wucherungen könnten den Ausgang von Karzinomen bilden. Auch für die Nieren- bezw. Nierenbeckenkrebse (und die Krebse der Harnblase) ist eine „Pyelitis calculosa" als ätiologisch wichtig hingestellt worden (Stoerk). Küster hält hier die Steinbildung für die Folge der Krebsentwickelung.

c) Schliesslich will ich anführen, dass man behauptet hat, dass häufige

Kohabitationen zur Karzinombildung im Uterus disponieren; jedoch steht in schroffem Gegensatz hiezu, dass Prostituierte relativ selten vom Karzinom des Uterus befallen sind. Auch häufige Geburten (v. Preuschen) geben keine Prädisposition für Krebs des Uterus oder der Scheide; Uteruskrebs findet sich sogar relativ oft bei Nulliparen (Hofmeier). Hegar hat den Druck von Pessaren für die Entstehung von Karzinomen der Scheide verantwortlich zu machen versucht. Peniskrebs soll durch Phimose und deren Folgen hervorgerufen werden können etc.

3. Ferner sind zu erwähnen Karzinome, welche sich an Stellen fortwährender chemischer Reizung (bezw. aus dadurch hervorgerufenen chronisch-entzündlichen Zuständen heraus) entwickeln.

Hierher gehören: Karzinome der Haut bei gewissen beruflichen Schädigungen: die sogenannten Paraffinkrebse (Tillmanns, Volkmann, Schuchardt, Ribbert), die bei Arbeitern in den Paraffinfabriken an den Extremitäten und am Skrotum auftreten, nachdem vorher lange Zeit eine chronische Hautaffektion (sog. Paraffinkrätze) bestanden hat; die Haut-Karzinome der Arbeiter in Steinkohlentheerfabriken (Michelsohn, Geissler, Voigt, englische Autoren); die Skrotalkrebse der Schornsteinfeger (sogenannte Schornsteinfegerkrebse, Pott, Volkmann, Fütterer), welche auf den chronischen Reiz des Russes und der Brenzprodukte zurückgeführt werden.

Es sind diese Berufskarzinome der Haut meist besondere Formen des Karzinoms, welche sich auf dem Boden chronischer Ekzeme entwickeln, aus Affektionen, welche mit starker Wucherung des Papillarkörpers, unter Bildung von Hyperkeratosen, Warzen, Geschwüren etc. einhergehen; die hieraus entstehenden sogenannten Karzinome zeigen Neigung zur Ausdehnung in die Fläche, weniger in die Tiefe, haben sehr langsamen Verlauf, setzen in der Regel auch keine Metastasen in den regionären Lymphdrüsen u. s. w. (Liebe).

Zu den Berufskarzinomen gehören auch Fälle von Lungenkrebs bei Metalldrehern (Metallstaub), Cigarrenarbeiter u. s. w. (Rottmann).

Unter den Karzinomen, die auf immer wiederkehrende chemische Irritationen zurückgeführt wurden, sind die bei andauerndem, übermässigem Arsenikgebrauch entstehenden, ebenfalls aus Hyperkeratosen (Psoriasis, Hornwarzen) hervorgehenden Karzi-

nome der Haut zu erwähnen, welche besonders an der Innenfläche der Hand und an der Fusssohle sich entwickeln (Arsenikcancer Hutchinson, Bucher). Nach andauernden medikamentösen Reizungen der Haut sahen Geissler und Voigt Krebsentwickelung.

4. Weiters werden unter die Karzinome irritativen Ursprungs gerechnet: Haut-, Schleimhaut- und Drüsenkarzinome im Gefolge chronisch entzündlicher bezw. geschwüriger Zustände:

a) Karzinomentwickelung in langsam heilenden Wunden (Becher), besonders Brandwunden (Braun, Durand), aus lange bestehenden Fisteln (Becher, Bartens, Winiwarter, Friedländer, Borchers, Clément) oder sogenannten Fontanellen; ferner aus chronischen Geschwüren, z. B. chronischen Unterschenkelgeschwüren (Druckenmüller, Riedinger, Küster, Schüller), aus perforierenden Fussgeschwüren (Zahn, Schoemaker), aus Zungengeschwüren infolge kariöser Zähne (Thoma). Ferner: Hervorgehen von Krebs der Haut aus chronischen Ekzemen (Fischer), Pachydermieen (Küttner, Klebs), bei welchen an und für sich schon Verlängerung und Wucherung der Epithelzapfen und Veränderungen im Papillarkörper sich finden. Klebs meint, die Pachydermie könne ganz allmählig in Karzinom übergehen durch Einwucherung der Epithelzapfen in die Lymphgefässe. Hierher gehören auch die Karzinome nach Psoriasis linguae (Leucoplacia buccalis), von denen Bucher 7 Fälle zusammenstellte. Ähnliche Plaques kommen im Ösophagus vor; Zenker leugnete allerdings eine innigere Beziehung derselben zum Karzinom der Speiseröhre. Schuchardt leitete Karzinome des Penis von Dermatosen an der Innenfläche des Präputiums, Sänger Karzinome der Vulva von chronischen Ekzemen derselben ab.

Hier wären noch weiter anzuführen die Hautkarzinome bei Seborrhoea senilis; gelegentlich wurden auch bei jugendlichen Individuen seborrhoische Karzinome beobachtet (Bucher); ferner die Karzinome bei Xeroderma pigmentosum (Kaposi), welche ebenfalls auch bei jugendlichen Personen auftreten können (Graf).

b) Ferner erwähne ich die Angaben über Karzinombildung in Uterus und Tuben auf dem Boden chronischer Endometritis bezw. Salpingitis, die Karzinome des Magens im Gefolge von chronischem Magenkatarrh, die Karzinome des Mastdarms infolge von chronischen Obstipationen (v. Volkmann), bei Hämorrhoiden; Heuk, Lohnsohn, Winiwarter fanden unter 43, 27, 23 Fällen von Mastdarmkrebs 6, 7 bezw. 2mal Hämorrhoiden vor. Ferner Karzinome bei chronischen, mit hyperplastischen Wucherungen einhergehenden Darmkatarrhen; Karzinombildung aus gewöhnlichen Polypen des Magens und Darmes; Karzinomentwickelung bei der Polyposis intestinalis adenomatosa (Hauser). Hauser sah bei 24 Darmkrebsen 5mal Polypen und 4mal war das Karzinom aus Polypen entstanden; ferner beobachtete er primär multiple Krebsentwickelung aus multiplen Polypen des Darms.

Angesichts mancher Fälle von Kombination eines Karzinoms mit Polypenbildung muss man sich fragen, ob ersteres nicht das Primäre war und die Polypen erst sekundär entstanden. Voltini meint, dass das vorkommen könne; bei einer gewissen Anlage zur Polypenbildung entstünden diese, wo und wie die Schleimhaut nur immer dauernd gereizt würde; ob dieser Reiz durch einen malignen Tumor oder auf andere Weise ausgeübt werde, sei gleichgültig. In einem von mir beobachteten Fall war ein Karzinom der Oberkieferhöhle vorhanden, im Verlauf dessen Polypen im mittleren Nasengang zur Entwickelung kamen; die Polypen waren teils einfache, sogenannte ödematöse, schleimdrüsenhaltige, weiche Fibroide, teils solche, die eben im Beginn vom Karzinom besetzt wurden und daher mit frischen, entzündlichen Infiltraten versehen waren, teils handelte es sich um polypoide Vorwölbungen der Nasenschleimhaut, die ganz und gar durch Karzinominfiltration bedingt waren. An den vom Karzinom besetzten Polypen trat eine Metaplasie des Oberflächenflimmerepithels in geschichtetes Plattenepithel (unter Ausbildung von Riffzellen) hervor. Einige Polypen zeigten deutlich, dass unter dem Einfluss der Karzinominvasion eine erneut gesteigerte entzündliche Hyperplasie entstand (Wucherung des Bindegewebes und frische Proliferationszustände an den Schleimdrüsen). In diesem Falle kann das Auftreten der polypösen Wucherungen auf doppelte Weise erklärt werden: einmal können präexistente, zwischen den Muscheln versteckte Polypen durch das gegen die Schleimhaut vorrückende Oberkieferkarzinom vorgedrängt und dem Beobachter erst sichtbar geworden sein; zweitens ist es aber denkbar, dass durch das vorwuchernde Karzinom die Schleimhaut zur polypoiden entzündlichen Hyperplasie veranlasst wurde; dass entzündliche Wucherungen des Bindegewebes und der Drüsen in den Polypen als Gefolge der Karzinominvasion wirklich nachzuweisen waren, spricht für die letztgenannte Möglichkeit.

Besonders erwähnenswert sind die Fälle von Karzinombildung

in Schleimhäuten, in welchen bereits auf Grund chronischer Entzündungszustände eine Metaplasie des Epithels eingetreten war, an Stellen also, an welchen das Epithel bereits einen anderen Charakter erlangt hatte: z. B. Hornkrebse bezw. Plattenepithelkrebse des Uterus, der Nasenschleimhaut (bei Ozaena), der Gallenblase (bei Cholelithiasis), des Mastdarms etc. (s. früher S. 665).

c) Schliesslich erinnere ich an die Fälle von sogenannter Cirrhosis carcinomatosa (Thorel), bei welchen eine karzinomartige, atypische Wucherung in drüsigen Organen (Leber, Niere) im Gefolge einer chronisch interstitiellen Entzündung auftritt (s. früher unter Leberadenom).

Während bei sekundärem (metastatischem) Leberkrebs nur selten Cirrhose gefunden wird und dies dann etwas rein Zufälliges ist, deutet das häufige Zusammentreffen von primärem Leberkarzinom und Cirrhose auf einen engeren Zusammenhang hin. Die meisten Beobachter sind geneigt, die Cirrhose als das primäre Ereignis anzusehen (Fraser) und die Karzinombildung als eine weitere Steigerung und Entartung der bei Cirrhose bekanntlich häufig beobachteten hypertrophischen und hyperplastischen Prozesse des Parenchyms (hypertrophische Cirrhose, multiple knotige Hyperplasie, Adenombildung) zu betrachten. Man spricht dabei von fliessenden Übergängen zwischen Hyperplasie, Adenom und Krebs und findet zwischen diesen produktiven Prozessen des Leberparenchyms nur einen graduellen Unterschied. Andere Autoren wollen der Trennung der Leberzellenkomplexe durch das bei der Cirrhose neugebildete Bindegewebe (Loslösung aus dem organischen Verband — Ribbert) eine grössere Bedeutung für die Karzinomentartung zuerkennen (Perls, Rohwedder, v. Rindfleisch). Nölker, Fetzer u. A. sehen die Cirrhose gar nicht als primär an, sondern möchten sie als Folge des Karzinoms hinstellen; darin dürften ihnen aber wenige folgen. Ich habe früher eingehend die an Cirrhose der Leber sich anschliessenden Wucherungen des Parenchyms dargestellt und bin auf die Beziehungen der Cirrhose zum Krebs der Leber eingegangen. Einen „fliessenden Übergang" von Hyperplasie zum Karzinom kann ich von prinzipiellem Standpunkte aus nicht anerkennen; die karzinomatöse Entartung der Epithelzelle ist so etwas Eigenartiges und das karzinomatöse Epithelwachstum in seinem innersten Wesen so grundverschieden von allen sonst bekannten (entzündlichen, regenerativen etc.) Wachstumsäusserungen des Epithels, dass mir der Sprung von den letzteren zum ersteren bis auf Weiteres zu gewagt erscheint. Man muss die Wachstumsäusserungen eines Gewebes unter pathologischen Verhältnissen auch relativ beurteilen, nach der jeweils wechselnden Reproduktionsenergie, die den betreffenden Geweben überhaupt von hause aus zu Gebote steht. Und da hat es sich gezeigt, dass das Lebergewebe eine ganz ungewöhnliche Regenerationsfähigkeit besitzt; bei Cirrhose können durch intensiv gesteigerte regenerative Anstrengungen des Parenchyms ungeordnete Wucherungen entstehen, die morphologisch ganz an

Karzinome erinnern, biologisch aber noch lange nicht Karzinome zu sein brauchen; solche Fälle konnte ich mehrfach beobachten, und zwar nicht nur an der Leber, sondern auch am Pankreas (hier ebenfalls bei kolossaler Cirrhose). Man muss also versuchen, karzinomähnliche, ungeordnete, hyperplastische (regenerative) Wucherungen von echtem Karzinom zu trennen. Andererseits ist es sehr wohl denkbar, dass eine Cirrhose der Leber ein echtes Karzinom zur Entwickelung bringt; wahrscheinlich geht aber in solchen Fällen die hyperplastische Wucherung nicht in Bausch und Bogen überall gleichmässig in Karzinom über, sondern an einer oder mehreren Stellen des Organes sind primär die Bedingungen zu einer Wachstumsdegeneration latent vorhanden (lokale Entwickelungsstörung, Differenzierungsfehler etc.); die Cirrhose ist dann nur als Gelegenheitsmoment aufzufassen, welches die bis dahin in Schranken gehaltene autonome Proliferationsfähigkeit entfesselt. Lösungen der organischen Bande können dabei wohl eine Rolle spielen. Wenn man die ganz verschwindend kleine Anzahl von Leberkarzinomen bei Cirrhose einerseits, die kolossale Häufigkeit der Cirrhose andererseits berücksichtigt, so erhellt, dass der Cirrhose eine direkte ätiologische Bedeutung für den Leberkrebs nicht zukommen kann.

Unter den Karzinomen, welche einem chronisch entzündeten bezw. geschwürigen Boden entwachsen, verdienen noch besondere Besprechung:

d) die Karzinome im Gefolge des einfachen chronischen Magengeschwürs (Hauser, K. Zenker, Köster, Friedländer, Wortmann, Bade, Hughes, Lebert, Buttenberg, Maillefert, Stempfle, Scholz, Rosenheim, Nothmann, Schade, Schminke, Fütterer, Verfasser).

Die Häufigkeit des Zusammentreffens von Karzinom des Magens und Ulcus simplex wird vielfach überschätzt. Die positiven Angaben in dieser Beziehung sind zum Teil nur auf klinische Beobachtungen gestützt; andererseits lag das bei der Sektion gefundene Magenkarzinom oft ausser Zusammenhang mit dem zugleich vorhandenen Ulcus oder einer Narbe. Daher hielten manche Autoren — allerdings mit Unrecht — das Zusammentreffen von Karzinom und Ulcus für ein zufälliges (Dittrich). Dittrich beobachtete bei 160 Fällen von Magenkrebs nur acht Fälle im Anschluss an Ulcus oder Narben; dabei war aber das Karzinom nur 2mal im Geschwürsrand und 6mal neben dem Geschwür bezw. den Narben aufgetreten. Häberlin fand Karzinome nach Ulcus in mehr als 8,7% seiner (138) Fälle; Sönnichsen beobachtete in 14% (156 Fälle) im Rande von Geschwüren oder in Narben Karzinomentwickelung; Reimers sah Karzinome nach Ulcus in 22% mit Sicherheit und in 18% mit Wahrscheinlichkeit auftreten (50 Fälle). Fütterer stellte 52 brauchbare positive Fälle aus der Literatur zusammen. Meine eigenen Beobachtungen führen nicht zu solch hohen Prozentsätzen: ich fand bei sorgfältiger Prüfung der Fälle unter 159 zur Sektion gekommenen Magenkarzinomen 9mal das Karzinom im Bereiche eines chronischen Geschwürs, also in 5,66%. In Fällen von Bade war das Magengeschwür 3–12 Jahre vor dem Krebs klinisch diagnostiziert; Ähnliches berichtet Mail-

lefert; letzterer sah zwei Magengeschwüre und aus jedem derselben entstand ein Karzinom.

Nach Hauser sind es besonders die chronischen, nicht mehr völlig heilenden Geschwüre (die grossen sog. „ohrförmigen" Geschwüre), welche zur Krebsentwickelung disponieren. Hauser hat in den Narben chronischer Magengeschwüre bezw. in den Rändern noch nicht vernarbter Geschwüre reichliche Sprossenbildung und Teilung (Verzweigung) der Drüsenschläuche gesehen; von solchen atypischen Drüsenwucherungen solle die Krebserkrankung ausgehen. Zwischen der atypischen Drüsenwucherung und der krebsigen sei nur ein gradueller Unterschied: beidemale sei die Wucherung bedingt einerseits durch die gesteigerte Proliferationsfähigkeit der Epithelzellen, andererseits durch Herabsetzung der physiologischen Widerstände im anstossenden Gewebe (Bindegewebe); der atypischen Drüsenwucherung werde oft durch die Vernarbung des Bindegewebes Einhalt getan; bleibe aber das Bindegewebe dauernd widerstandsunfähig, dann komme es zur Karzinombildung. Fütterer fand die krebsige Entartung der chronischen Magengeschwüre an den Stellen des Geschwürsrandes einsetzen, die den stärksten mechanischen Insulten ausgesetzt sind; als solche bezeichnet er die dem Pylorus zugewendete Seite des Geschwürsrandes. Ich fand erst vor kurzem ein typisches Magengeschwür, bei welchem gerade an der entgegengesetzten Seite der Krebs aufgetreten war. Hauser und Fütterer machen auf die charakteristischen Eigentümlichkeiten der chronischen Magengeschwüre aufmerksam, mit Hilfe deren es gelingt, ein solches Geschwür auch bei Kombination mit Karzinom von einem gewöhnlichen Karzinomgeschwür zu unterscheiden. Hauser legt in dieser Hinsicht auf das Verhalten der Muskularis grossen Wert, welche sich am Rand des Geschwürs scharf vom Geschwürsboden absetzt und an dieser Grenze sich nach aufwärts krümmt. Fütterer weist auf die „Fischhakenform" eines senkrechten Durchschnitts durch das Magengeschwür hin; diese ergiebt sich aus dem schrägen Verlauf des Geschwürs durch die Magenwände; der Haken entspricht der unterminierten Partie des Geschwürs am Pylorus.

e) Karzinome der Brustdrüse nach Mastitis.

Hierbei kann man zwei Reihen von Fällen unterscheiden: einmal entsteht ein Karzinom direkt im Anschluss an eine akute Entzündung (Mastitis carcinomatosa — Volkmann), oder zweitens es liegt eine verschieden grosse Spanne Zeit zwischen dem Bestehen einer Mastitis und der Krebsentwickelung, bezw. es handelt sich um chronische Mastitis oder es ist die Mastitis schon abgelaufen, hat keine greifbaren Spuren, oder doch Narben und Verhärtungen (indolente Knoten) zurückgelassen, und es entsteht später ein Karzinom; oft ist angegeben, dass Jahre lang ein solcher Knoten bestand und gelegentlich eines Traumas sich zu einem Krebs entwickelte. Für die erste Reihe von Fällen haben Volkmann, Klotz, Winiwarter Beobachtungen mitgeteilt, in welcher sich im direkten Anschluss an Mastitis, im Zusammenhang mit Gravidität, Wochenbett, Laktation ein gewöhnlich sehr rasch wachsendes Karzinom einstellte. Meist handelte es sich um junge Frauen im Alter von 26—42 Jahren. Zu dieser Reihe sind unberechtigterweise auch Fälle gerechnet worden, bei welchen während der Schwangerschaft, des Wochenbetts, der Laktation ein Karzinom unter entzündlichen klini-

schen Symptomen hervortrat. Die zweite Reihe von Fällen zeigt die Entwickelung eines Karzinoms oft Jahre, ja Jahrzehnte (3—36 Jahre! — Winiwarter, Billroth, Oldekopp, B. Schmidt, Eichel) nach einer voraufgegangenen Entzündung; manchmal entwickelte sich der Krebs gar nicht in der früher entzündeten Brust, sondern auf der anderen gesunden Seite (B. Schmidt, Oldekopp); und trotzdem wurden solche Fälle in die Statistiken der Mastitis und ihrer Beziehungen zur Krebsentwickelung aufgenommen. Die meisten Mitteilungen betreffen klinische Beobachtungen; das mikroskopische Verhältnis zwischen Karzinom und Entzündung wurde nur sehr wenig geprüft. Zu der zweiten Reihe gehören Beobachtungen von Billroth, der in 49 Fällen 6 mal, also in 12,24%, von Seidler, der in 14% (35 Fälle) und von Eichel, der in rund 23% von vorausgegangenen mastitischen Prozessen Karzinome fand (114 Fälle, 84 fruchtbare Frauen); in einem Falle bestand doppelseitige Mastitis und beide Brüste erkrankten später gleichzeitig an Krebs. Hildebrand fand unter 182 an Mammakrebs erkrankten Frauen 19 mal mastitische Zustände vorausgegangen, also in 10,4%; Rapock bei 86 Frauen mit Brustkrebs 7 mal vorher Entzündung, also in 8,14%; Fischer fand 38,8% (36 Frauen, welche geboren hatten); Oldekopp 34,9% (250 Fälle, 103 Kranke, welche geboren hatten; bei drei Fällen wurde die nicht entzündete Brust vom Krebs befallen); Schulthes giebt 16,9%, Sprengel 30% an (4 mal doppelseitig); B. Schmidt fand unter 109 Frauen, welche geboren hatten, 24 mit vorausgegangener Mastitis, davon war allerdings 3 mal die Mastitis auf der nicht von Karzinom ergriffenen Seite, 17 mal auf der ergriffenen, 4 mal war sie beiderseits. Für die Bedeutung der Mastitis wird auch noch angeführt, dass Karzinome der Brustdrüse, ebenso wie die Mastitis, häufiger rechts als links auftreten: Török und Wittelshöfer fanden in 351 Fällen von Brustkrebs 161 mal die rechte, 144 mal die linke Seite erkrankt und Oldekopp giebt an, dass bezüglich der Mastitis ein Verhältnis zwischen rechts und links von 24 : 12, und bezüglich des Karzinoms von 6 : 5 bestehe; andere Angaben zeigen jedoch keine so auffällige Bevorzugung der rechten Seite (nach Scheuerer). Auch wurde bemerkt, dass das Karzinom im oberen äusseren Quadranten, die Mastitis dagegen im unteren äusseren besonders häufig aufzutreten pflegten.

Den Fällen, in welchen sich im Anschluss an Mastitis Karzinom entwickelte, sind die Fälle beizurechnen, wo nach Trauma, Stoss, Schlag (Kocher, Winiwarter) oder im Anschluss an wiederkehrende Erysipele der Brust (Meckel) Karzinom entstand; auch wurde in einigen Fällen bemerkt, dass Jahre lang nach der Exstirpation einer gutartigen Brustgeschwulst an der operierten Stelle (in der Narbe) ein Karzinom sich bildete (Seidler).

Die Angaben zeigen zum mindesten, dass in nicht wenigen Fällen ein Zusammenhang zwischen der Entzündung und dem Karzinom der Brustdrüse besteht. Wie man sich diesen Zusammenhang denken muss, bleibt gleichwohl fraglich: die meisten Autoren stellen sich vor, dass durch die Mastitis neben erhöhter Blut- und Säftezufuhr ein formativer Reiz auf die Epithelien ausgeübt werde, der zu atypischen Wucherungen und schliesslich zu krebsiger Entartung führe; und dies um so leichter, als es sich häufig um laktierende Mammen handle, in welchen das Epithel ohnehin in Proliferation begriffen sei. Kocher spricht von Übergang eines entzündlichen epithelialen Katarrhs in einen karzinomatösen. Mit dieser Ansicht steht nicht ganz im Einklang der klinische und

pathologisch anatomische Befund, der bei Karzinom nach Mastitis nicht immer eine diffuse krebsige Entartung der entzündeten Brustdrüse, sondern häufig die Entwickelung eines mehr weniger deutlich umschriebenen Knotens zeigt. Mikroskopisch findet man krebsiges Gewebe neben erhaltenen, nur entzündeten Drüsenläppchen. Man müsste also annehmen, dass die „krebsige Entartung" der entzündeten Brust nur an einigen wenigen Drüsenläppchen einsetze, an den anderen nicht. Andere Autoren denken an passive Dehnung der Drüsengänge durch Narbenzug; die Dehnung soll atypisches Wachstum auslösen. Ferner soll durch die entzündlichen Prozesse und die Narbenbildung eine fortwährende Verschiebung der Gewebswiderstände, zugleich mit einer verminderten Resistenzfähigkeit (Auflockerung) des Bindegewebes bedingt sein, während das Epithel in seiner Proliferationsfähigkeit erhöht sei: so komme es dann zum Einwachsen des Epithels in das Bindegewebe (Hauser). Ich fand bei chronischen Mastitiden nicht nur Wucherung an den vorhandenen Drüsen, sondern auch gelegentlich nicht unbeträchtliche Neubildung von Tubulis, ohne dass diese Neubildung irgendwo krebsigen Charakter angenommen hätte; es muss also noch etwas Unbekanntes hinzukommen, damit eine solche atypische Epithelproliferation karzinomatös wird (s. a. S. 571 ff.). Billróth dachte sich, dass bei der Mastitis einzelne Drüsenläppchen von ihren Ausführungsgängen durch Narbengewebe abgetrennt würden und bei einer folgenden Reizung selbständig, i. e. krebsig, wucherten; ähnlich stellt sich Winiwarter den Zusammenhang vor. Diese letzten Anschauungen führen zu den bekannten Ribbertschen Anschauungen über die Bedeutung der Lösung organisch verbundener Epithelien seitens entzündlich neugebildeten Bindegewebes für die Krebsgenese.

f) Karzinomentwickelung im Zusammenhang mit spezifischen Entzündungen, insbesondere der Tuberkulose (und der Syphilis).

Das Zusammentreffen von Krebs und Tuberkulose ist im Gegensatz zu den Angaben von Rokitansky, der ein gegenseitiges Ausschlussverhältnis der beiden Krankheiten konstatiert wissen wollte, neuerdings öfters beobachtet worden (Virchow, E. Wagner, Friedländer, O. Weber, K. Zenker, Köster, Lubarsch, Rapock, Cordua, Loeb, Ribbert, Cahen, Metterhausen, Borrmann, Verfasser u. A.). Lubarsch behauptet, dass die Kombination dieser beiden Krankheiten durchaus in einem dem Vorkommen derselben entsprechenden Verhältnis stehe; er fand in ungefähr $^1/_5$ aller sezierten Fälle von Krebs zugleich tuberkulöse Veränderungen. Lubarsch fand Krebs und Tuberkulose ziemlich gleich häufig bei Uterus-, Magen-, Rektum-, Ösophagus-, Mammakarzinomen; eine auffallende Bevorzugung einzelner Organe findet sich also nicht. Unter den Kombinationen von Krebs und Tuberkulose erwähne ich noch: Karzinomentwickelung aus frischen

und alten lupösen Veränderungen der Haut und Schleimhäute (Lupuskarzinom, Lupusnarbenkarzinom — Neelsen, K. Zenker, Bidault, Karpinski, Beneke, Steinhauser, Lang), ferner aus tuberkulösen Verschwärungen der Schleimhäute, endlich Karzinome der Lunge bei Phthisis pulmonum (Lubarsch), welche gelegentlich in der Wand tuberkulöser Lungenkavernen (Friedländer, Wolf, Schwalbe) auftreten. Friedländer und Wolf sahen dabei Plattenepithelkrebse, Schwalbe einen Cylinderzellenkrebs.

Es ist kein Zweifel, dass Tuberkelknötchen im Krebsstroma entstehen können bei tuberkulöser Infektion des letzteren, andererseits kann das Karzinom in bereits tuberkulöses Gewebe einwachsen. Ich sah bei metastatischen Karzinomknoten in einer tuberkulösen Lunge die Karzinomkörper in das tuberkulöse Gewebe vorrücken, auch in die Peripherie verkäster Tuberkelknoten sah ich sie vordringen; an der Grenze der Verkäsung machten sie jedoch Halt (Fig. XCIII). Nehrkorn sah einen metastasierenden Hornkrebs in einer tuberkulösen Lymphdrüse; das Karzinom drang gegen die Tuberkelknötchen vor; die Riesenzellen hielten sich am längsten und waren oft ganz umschlossen von Karzinomzellen. Schwalbe sah innige Vermischung von Tuberkelbazillen, Riesenzellen, Tuberkelzellen und Krebszellen. Baumgarten sah Tuberkelknötchen mitten in einem Kehlkopfkrebs. Naegeli fand in einem Krebs des Ileum massenhaft bacillenhaltige Tuberkelknötchen.

Ob ein engerer ätiologischer Zusammenhang zwischen beiden Krankheiten besteht, ist verschieden beantwortet worden. Ich bin der Meinung, dass man für die überaus spärlichen Fälle von Lungenkrebs bei Tuberkulose der Lungen nicht an einen engeren Zusammenhang der beiden Erkrankungen denken darf: bei der Häufigkeit der Lungentuberkulose dürfte es sich um ein zufälliges Zusammentreffen handeln, wie auch Schwalbe meint. Um ein solches handelt es sich wahrscheinlich auch in den Fällen von Karzinom und Tuberkulose der Lymphdrüsen, wie sie Clement (Metterhausen) bekannt gab (Unterkieferkrebs mit Tuberkulose der Halsdrüsen, Mammakrebs mit Tuberkulose der regionären Axillardrüsen, Magenkarzinom mit knotiger Tuberkulose der Leber und Tuberkulose der portalen und axillaren Lymphdrüsen; ferner in den Fällen von Darmkrebs bei Darmtuberkulose (Nägeli, Metterhausen). Einmal sah ich bei einem Phtisiker eine ganze Reihe von tuberkulösen Geschwüren im Magen und dabei ein Karzinom, dessen Stroma auch Tuberkel enthielt; bei der grossen Seltenheit tuberkulöser Magengeschwüre bin ich in diesem Falle geneigt, anzunehmen, dass das Karzinom die Grundlage für das Auftreten der Tuberkulose im Magen geschaffen hat. Eine sekundäre Implantation von Tuberkelbacillen nehmen auch Borrmann, Zenker und Weyeneth für ihre Fälle von Magen- bezw. Ösophaguskrebs an. Auch Clement weist darauf hin, wie durch ein Karzinom Tuberkulose an Stellen hervorgerufen werden kann, die sonst nur ganz selten von dem Tuberkelbacillus heimgesucht werden. Borrmann meint, dass die Bacillen sich nicht auf dem Karzinom, sondern auf krebsfreien Teilen

der Schleimhaut ansiedeln; ich sehe jedoch keinen Grund, weshalb sie nicht auch auf dem freiliegenden Krebsgewebe haften sollten. Dass durch Tuberkulose der regionären Lymphdrüsen bei Krebs im klinischen Bild eine Metastasenbildung vorgetäuscht werden kann (Clement), liegt auf der Hand.

Den Zusammenhang zwischen Lupus der Haut und Karzinom hat neuerdings Ribbert wieder ausdrücklich betont; er fand zellige Knötchen mit Riesenzellen (aber keine Bazillen!) im subepithelialen Granulationsgewebe bei einer Reihe von Hautkrebsen, und glaubt aus diesem Befund schliessen zu dürfen, dass nicht selten die Tuberkulose jenes Granulationsgewebe erzeuge, welchem er bei der Histogenese des Karzinoms so grosse Bedeutung (s. früher) einräumt. Hier muss man sich jedoch erinnern, dass beim Hautkarzinom auch Fremdkörperriesenzellen vorkommen (Krückmann).

Lubarsch hat vier verschiedene Möglichkeiten der Kombination von Krebs und Tuberkulose betont:

1. Krebs tritt zu einer alten, in Heilung begriffenen Tuberkulose hinzu; keine gegenseitige Beeinflussung. Um ein derartiges Verhältnis handelt es sich in der Hälfte aller Fälle.

2. Krebs findet sich in voller Ausbreitung (Metastasen!) neben alter und frischer Tuberkulose; hier liegt die Wahrscheinlichkeit vor, dass das Karzinom die alte Tuberkulose wieder zu neuer Eruption gebracht hat (Lubarsch bringt 9 solche Fälle, Metterhausen 2).

3. Zu einem in voller Blüte befindlichen Krebs tritt frische Tuberkulose hinzu (5 Fälle); hier scheint das Karzinom die Tuberkulose überhaupt erst zum Ausbruch zu bringen, das Karzinom (Kachexie!) schafft die Disposition zur Tuberkulose. Clement spricht von allgemeiner und lokaler Wirkung des Karzinoms, durch welche eine latente Tuberkulose manifest werden könne. Diese seltenen Fälle wurden früher als das häufigste Vorkommnis erklärt (Lebert, Dittrich). Metterhausen fasst einen seiner Fälle in diesem Sinne auf.

4. Während einer chronischen, fortschreitenden Tuberkulose entsteht ein Karzinom (3 Fälle von Lubarsch); hierbei kann das Verhältnis ein zufälliges sein oder die Tuberkulose schafft eine lokale Disposition für den Krebs. Lubarsch ist der letzteren Ansicht.

Auch die Syphilis wurde als ein allgemein oder lokal prädisponierendes Moment für die Karzinombildung angesehen (Esmarch). Esmarch fand in gewissen Gegenden, in welchen hereditäre Lues krassierte, auffallend häufig zugleich bösartige Neubildungen bei den Trägern der luetischen Erkrankung bezw. deren Nachkommen. Kombinationen von Karzinomen und luetischen Prozessen teilten mit Langenbeck, Wittrock, Hutchinson, Lang, Franke (Hervorgehen von Krebsen aus Gummen und gummösen Geschwüren, luetischen Narben der Zunge und des Rachens), ferner Esmarch, Overbeck, Doutrelepont, Lang, Bahre (Krebsentwickelung aus Gummen und syphilitischen Verschwärungen der äusseren Haut — nach Bahre).

Esmarch ist sogar der Meinung, dass in manchen Fällen von sogenanntem Ulcus rodens (s. d. früher) eine besondere Form von veralteter Lues vorliege; dafür spreche auch der von ihm öfter beobachtete günstige Erfolg spezifischer Kuren. Das zeigt nur wieder, dass das sog. Ulcus rodens keine anatomisch einheitliche Erkrankung ist.

Allen den genannten Prozessen ist gemeinsam ein chronischer Reizzustand der Gewebe, im Verlauf dessen wir nicht nur produktive Vorgänge seitens der Bindesubstanzen, sondern auch epitheliale Wucherungen auftreten sehen. Diese Epithelwucherungen können bei den genannten Prozessen oft atypischen Charakter haben. Es handelt sich um entzündliche, hyperplastische oder gestörte regenerative Wucherungsvorgänge. Auch Brosch hat bei seinen Experimenten nichts anderes erzeugt. Man nimmt nun an, dass dergleichen atypische Wucherungen des Epithels gelegentlich in Karzinom ausarten können, zumal die entzündlichen Vorgänge und Vernarbungsprozesse eine Störung des Gleichgewichtes der Gewebe erzeugten; vor allem sei das Bindegewebe, wenn auch in Wucherung befindlich, so doch in seiner Widerstandsfähigkeit geschwächt. Tritt nun keine definitive und genügende Vernarbung ein, so dass der epithelialen Proliferation kein Einhalt gethan wird, sondern werden durch den chronischen Entzündungsprozess immer wieder die Blut- und Säftezufuhr gesteigert und die proliferativen Vorgänge dadurch weiter und weiter unterhalten, oder machen sich in einer schon fertigen Narbe aufs neue wieder entzündliche Reize, traumatische Einflüsse geltend, welche die (bereits in abnormen gegenseitigen Lageverhältnissen) zur Ruhe gekommenen Gewebe von neuem zur Wucherung bringen — dann sei es denkbar, dass die fortgesetzten Irritationen das Proliferationsvermögen der Epithelien derart steigerten, dass schliesslich die karzinomatöse Wachstumsentartung erreicht werde. Fütterer glaubt, dass durch anhaltende Hyperämie (Zirkulationsstörungen, Ödem) die Epithelzellen allmählig sich sowohl morphologisch als funktionell veränderten, auch die regenerativen Vorgänge veränderten ihren Charakter und spielten sich beschleunigter ab. Weiterhin ändere sich die normale Gruppierung der Elemente und schliesslich komme es zu einem Eindringen der Epithelien (in Gemeinschaft mit neugebildeten Blutgefässen) in das ödematöse und entzündlich infiltrierte Bindegewebe der Nachbarschaft.

Nach diesen Anschauungen besteht zwischen den atypischen Epithelwucherungen und den krebsigen nur ein gradueller, kein das innere Wesen betreffender Unterschied — und gerade darin liegt meiner Meinung nach ein Irrtum. Denn es ist doch unstreitig überaus rätselhaft, dass die nämlichen ursächlichen äusseren Schädlichkeiten, welche chronische Entzündungen und atypische Epithelwucherungen erzeugen, weitaus in der Mehrzahl der Fälle nicht zur Karzinombildung führen.

Ribbert und Andere weisen darauf hin, dass bei Entzündung, Geschwürsbildung, Vernarbung überaus häufig Abschnürungen epithelialer Zellen durch Bindegewebe vorkommen; der Zusammenhang zwischen Entzündung und Krebsentwickelung beruhe darauf, dass an den aus dem organischen Verband gelösten Sprengstücken die autonome Proliferation hervortrete. Jedoch lässt sich durch mikroskopische Untersuchung erweisen, dass derartige Verlagerungen von Epithel häufig zu regressiven Veränderungen der Sprengstücke führen, so dass also auch in der Abschnürung und Verlagerung von Zellen keine direkte Ursache der Karzinomentwickelung zu erblicken ist. Warum bei Entzündungen und deren Konsequenzen so häufig kein Krebs entsteht, darauf antwortet Ribbert: dass einmal Lösungen aus dem organischen Verband nicht bei jeder Entzündung einträten; zweitens, dass die Lösung oft zu rasch einträte, so dass die Epithelien durch Ernährungsstörungen zu Grunde gingen, bevor sie sich an die veränderten Bedingungen anpassen könnten; es komme also auf die sehr allmählig in Scene gesetzte Lösung aus dem organischen Verband, mithin auf die Dauer des Entzündungsprozesses an; drittens wirkten die entzündungserregenden Schädlichkeiten vielfach auch schädigend auf die Epithelien.

v. Rindfleisch sieht den Zusammenhang zwischen Entzündung und Karzinomentwickelung unter Anderem in folgenden Vorgängen: durch proliferative Entzündungen (Granulation) entständen einseitige Wachstumsvorgänge (Verlängerungen etc.) der Gefässterritorien (s. früher S. 750); schliesslich isolierten sich die einzelnen Gefässterritorien bei ihrem Wachstum mehr oder weniger, indem sie auseinanderrückten; dadurch kämen Dehiscenzen zustande, welche an Oberflächen einer Eröffnung der Binnenräume

des Bindegewebes nach aussen gleichkämen. In diese nach aussen eröffneten Lymphräume schiebe sich das Oberflächenepithel, seiner Tendenz, blossliegende Bindegewebsflächen zu überkleiden, folgend, hinein und überziehe sie mit Epithel: so sei das abnorme Tiefenwachstum des Epithels zu erklären; oft könne man zur Evidenz nachweisen, dass es sich um nichts anderes handle, als um eine regelrechte epitheliale Auskleidung der Lymphbahnen von der Oberfläche her. Ich habe selbst Fälle von Karzinom der Haut gesehen, die de facto nichts anderes darstellten, als eine Epidermiosierung der erweiterten Binnenräume. Da sich aber andererseits nicht bei jeder Eröffnung der Binnenräume ein Krebs entwickelt, so folgt daraus, dass es eben nur das bereits karzinomatöse Epithel ist, welches derart in die Tiefe wächst.

Demnach kommen wir zu der Überzeugung, dass wir ohne die Annahme einer örtlichen, auf tiefer liegenden, inneren Ursachen beruhenden Disposition zur Krebsentwickelung nicht auskommen; dass die angeführten äusseren Umstände als Gelegenheitsursachen bei einer schon vorhandenen Disposition grössere Bedeutung beanspruchen, das kann nicht geleugnet werden. Im Übrigen entstehen ja auch viele Krebse ohne Mitwirkung irritativer Momente.

II. Thiersch hat für die Entstehung der Karzinome, wie schon an anderer Stelle erwähnt, Vorgänge im Bindegewebe verantwortlich gemacht, durch welche dieses dem Epithel gegenüber weniger widerstandsfähig würde. Dies sei besonders im Alter infolge der senilen Involution des Bindegewebes der Fall; letztere erfolge zu einer Zeit, in der das Epithel noch sehr wucherungsfähig sei. Veränderungen im Bindegewebe könnten aber auch durch allerlei andere Vorgänge herbeigeführt werden, durch Narben, Geschwüre etc. So ansprechend diese Hypothese formuliert ist, so sehr bedarf es dazu noch einer besonderen Aufklärung, weshalb in den meisten Fällen von seniler Involution oder andersartiger Veränderung des Bindegewebes kein aktives Einwachsen des Epithels in das letztere stattfindet. Die erwähnten Vorgänge mögen besonders günstig für das Einwachsen des Epithels sein; die eigentliche Ursache dieses Vordringens des Epithels bleibt gleichwohl unaufgeklärt.

III. Die Cohnheimsche Geschwulsttheorie, von welcher an anderen Stellen bereits mehrfach die Rede war, und welche die Geschwülste auf verlagerte embryonale Keime beziehen will, deren Wachstumsenergie durch alle denkbaren Gelegenheitsursachen entfacht werden könne, führt zu ihrer Stütze für die Karzinome die Entstehung von Karzinomen an Stellen an, an welchen im Verlauf der Entwickelungsgeschichte besondere Komplikationen eintreten: z. B. Karzinome der Orificien (Lippe, Portio vaginalis, Anus, Cardia), wo verschiedene Epithelsorten aneinander stossen, bezw. Einstülpungen eines Keimblattes und Verschmelzungen mit einem anderen stattfinden. Hierher gehören auch die Karzinome der Speiseröhre und der Trachea, welche an den Stellen der ehemaligen embryonalen Verbindung dieser beiden Röhren sitzen, wobei, wie erwähnt, in der Trachea verhornende Plattenepithelkrebse (Siegert, Pässler, Ernst, Reiche), in der Speiseröhre Cylinderzellenkarzinome entstehen können. Ferner wäre an dieser Stelle zu erwähnen das Hervorgehen von Karzinomen aus sicheren embryonalen Gewebsverlagerungen: aus Dermoidcysten, Teratomen (Thiersch, Waldeyer, Tauffer, Yamagiva, Kruckenberg u. A.); ferner die Karzinomentwickelung aus persistierenden embryonalen Gebilden, aus branchiogenen Resten (Cysten), aus Residuen des Wolffschen Körpers. Auch in versprengten Brustdrüsenkeimen wurde Karzinomentwickelung beobachtet (Blome — Verfasser).

Die Verhältnisse bei der krebsigen Entartung von Dermoidcysten werden meist so dargestellt, dass sich aus dem epidermoidalen Belag der Dermoidcyste durch atypisches Tiefenwachstum das Karzinom gerade so entwickle, wie für den Hautkrebs überhaupt von den meisten Autoren angenommen wird; für diese Art der Entstehung fehlen noch absolut einwandsfreie Angaben.

Karzinome des Eierstocks, der Niere, des Uterus wurden auf Teile des Wolffschen Körpers bezw. Ganges zurückgeführt. Neuerdings hat z. B. v. Herff oberhalb des Scheidengewölbes dicht an der Cervix mitten im Zellgewebe ohne jeden Zusammenhang mit präformiertem Epithel ein Karzinom gefunden, das er von Resten des Wolff-Gartnerschen Ganges ableitet.

A. Thierfelder erwägt die Möglichkeit, dass sich aus aberrierten Pankreasläppchen Magenkrebse entwickeln. Lubarsch bemerkt, dass tiefsitzende Darmkrebse auf aberrierte Lieberkühnsche Drüsen bezogen werden können.

Die Anhänger der Cohnheimschen Theorie machen weiterhin zu Gunsten ihrer Meinung die Angaben über hereditäre Disposition zur Karzinombildung geltend; dabei wird behauptet,

dass in einzelnen Familien eine gewisse Anlage zur Bildung überschüssiger Keime, sowie zur embryonalen Gewebsverlagerung bestehe. Die Angaben über Heredität bei Karzinom haben jedoch bisher nicht zu überzeugen vermocht. Ein höherer Grad von erblicher Disposition besteht beim Karzinom sicher nicht. Wollte man überhaupt lediglich die Fälle berücksichtigen, bei welchen ein und dasselbe Organ bei Ascendenten und Descendenten von Krebs befallen ist, dann würde der Prozentsatz der Karzinome bei Verwandten ein verschwindend kleiner werden. Nimmt man jedoch die Erkrankung an Krebs überhaupt als leitendes Prinzip bei einer statistischen Aufstellung über hereditäre Disposition, dann steigt der Prozentsatz bedeutend, ohne indessen das Maass dessen, was man bei der Häufigkeit der Karzinomkrankheit erwarten sollte, wesentlich zu übersteigen.

Als interessantes Beispiel wird stets die Familie Napoleons I. angeführt, in welcher der Magenkrebs zu Hause war (Vierordt). Rubinstein brachte eine über zwei Generationen und eine Seitenlinie sich erstreckende Familiengeschichte. Broca konnte eine familiäre Disposition zu Krebs durch vier Generationen verfolgen: Butlin hat unter 210 Fällen 68mal Krebs in der Familie der betr. Patienten nachgewiesen; die 68 Patienten hatten 99 krebskranke Verwandte. Paget will in $^1/_3$ der Fälle Erblichkeit nachgewiesen haben. Shattock und Ballance berichten von einer Mutter, deren fünf Töchter an Brustkrebs erkrankten (nach Lubarsch). Weitere Beiträge zu dem Kapitel Heredität des Karzinoms brachten Klebs, v. Esmarch, Paget, Rohrer, Backer, Rapock. Nach Backer ist die Wahrscheinlichkeit, dass Krebskranke wieder an Karzinom Erkrankende zur Welt bringen wie 1:24,8, nach Cripp wie 1:28,0 (Denner). Rapock wies Erblichkeit unter 399 Fällen in 5% nach.

Über hereditäre Disposition bei Krebs bestimmter Organe (Mamma, Magen, Leber) berichteten Frick, Dittrich, Schulthess, Häberlin, Siegrist, Leichtenstern, Winiwarter (nach Lubarsch). Lubarsch tadelt an den Statistiken über Heredität beim Karzinom mit Recht, dass häufig zwischen Sarkom und Krebs nicht genügend unterschieden worden sei, zumal die anamnestischen Angaben einerseits oft von Laien herrührten, andererseits die Diagnose auf Krebs in vielen Fällen nur klinisch gestellt wäre. Ferner will Lubarsch die Krebse, die auf Grund äusserer (beruflicher) Schädlichkeiten entstehen, von den Statistiken über Heredität ausgeschlossen wissen; endlich müsse man das Verhältnis der Familienkrebse zu der Krebsmorbidität der Gesamtbevölkerung in Betracht ziehen: es wäre also zu erweisen, ob in Familien Krebs häufiger vorkommt, als nach der Kopfzahl der Familie und nach dem Verhältnis der Erkrankung an Karzinom in der Gesamtbevölkerung erwartet werden darf (Lubarsch).

Nach dieser Abschweifung auf das Gebiet der Erblichkeit

beim Krebs wieder zu der Cohnheimschen Theorie zurückkehrend, muss man sagen, dass das Studium der Histogenese der Karzinome zu der Überzeugung geführt hat, dass sich das Karzinom häufig aus vorher anscheinend normalen, präexistierenden Epithellagern, durchaus in der Kontinuität mit solchen, entwickelt, so dass gerade für die Karzinome eine Verlagerung von Keimen nicht wahrscheinlich ist (wenigstens nicht für das Gros der Fälle). Wir werden jedoch später sehen, dass der Cohnheimsche Gedanke in einer anderen, erweiterten Form grössere Geltung für die Frage der Ätiologie der Karzinome besitzt, soferne man ganz allgemein Störungen der embryonalen Entwickelungs- und Differenzierungsvorgänge als Grundlage annimmt.

IV. Ribbert legte, wie früher ausführlich auseinandergesetzt, den Hauptnachdruck auf das Hervorgehen der Karzinome aus Epithelien, welche sich ausserhalb der organischen Zellverbände befinden. Dies kann dadurch zu stande kommen, dass Keime von vorneherein nicht in reguläre organische Verbände aufgenommen worden sind (durch embryonale Versprengung im Sinne Cohnheims, durch überschüssige Bildung), oder es kann durch sekundäre Vorgänge ein schon richtig bestehener organischer Verband (während des intra- und extrauterinen Daseins) wieder gelöst werden. Dies ist nach Ribbert vor allem durch Abschnürung von Epithelzellen durch gewuchertes Bindegewebe möglich. Wenn man aber bedenkt, wie viele solche Abschnürungen von Epithelzellen, solche plötzlich in Scene gesetzten oder allmählig eintretenden Lösungen der organischen Bande bei Traumen, Entzündungen aller Art etc. vorkommen, ohne dass ein Karzinom entsteht, so muss auch dieser Theorie gegenüber wieder bemerkt werden, dass sie das eigentliche Wesen der krebsigen Wachstumsdegeneration nicht aufklärt (s. S. 766).

Ribbert behauptet, dass Epithel gutartiger Geschwülste, bei Operation verlagert, krebsig werden könne, z. B. seien nach Operation einer Urachuscyste Epithelkeime in der Narbe zurückgeblieben, aus denen später ein Karzinom entstand; ähnliche Verlagerungen von Epithel ins Peritoneum, in Laparatomiewunden sollen bei Operation von gutartigen Ovarialkystomen vorkommen und zur Karzinomentwickelung führen (Pfannenstiel, Ohlshausen). Carola Maier glaubte einen Plattenepithelkrebs der Ulna auf traumatische Verlagerung von Plattenepithel beziehen zu dürfen (?). Für gewöhnlich entwickelt sich aber

aus traumatisch verlagerten Epidermiszellen entweder nichts oder eine kleine epidermoidale Cyste (sog. traumatische Epithelcyste Garré, Reverdin, Franke, Schweninger, Kaufmann, Blumberg). Sehr der Nachprüfung bedürftig erscheint mir die Angabe von Lambert Lack, der Geschwulstsaft der Ovarien bei Tieren auf das Bauchfell ausstrich und die Entwickelung zahlreicher Geschwülste vom Charakter der Cylinderepithelkrebse beobachtet haben will.

V. Am wenigsten ansprechend, weil das innere Wesen der Geschwulstbildung und der Karzinomentwickelung im besonderen durchaus verkennend (s. allg. Teil), sind die Mitteilungen über eine parasitäre Ätiologie der Karzinome.

Für eine infektiöse Grundlage des Karzinoms wurde unter Anderem die Thatsache der gelegentlichen Übertragung von Krebs durch Kontakt geltend gemacht; ferner wurden die allerdings selten gelungenen experimentellen Überimpfungen angeführt. Dem ist entgegenzuhalten, dass bei diesen Vorkommnissen lebende Geschwulstzellen übertragen werden, die am Ort der Einimpfung günstige Ernährungsbedingungen finden und durch ihr eigenes Wachstum die neue Geschwulst bilden. Wären Parasiten übertragen worden, so müssten sie nach allem, was wir über die Wirkung dieser Organismen wissen, die Gewebe am Ort der Überimpfung selbst zur Wucherung bringen und müsste aus diesen die Geschwulst heranwachsen. Es besteht also ein wesentlicher und prinzipieller Unterschied in den histologischen Vorgängen bei Verimpfung von Parasiten einerseits, von Geschwulstzellen andererseits. Im Übrigen spricht das früher eingehend behandelte Wachstum der Karzinome direkt gegen die Mitwirkung von Parasiten: nicht einmal, wenn z. B. ein Epidermiskrebs mit normaler Epidermis zusammentrifft, wird in letzterer eine karzinomatöse Wucherung erregt. Ob die neuerdings gepflogenen Untersuchungen über Endemieen bei Krebs („Krebshäuser" — L. Pfeifer, M. d'Arcy Power, Guelliot) zu einem für die infektiöse Natur des Karzinoms verwendbaren Resultat führen werden, muss noch abgewartet werden.

Die bakterielle Periode in der Krebsforschung, welche Spaltpilze als ursächlich wichtig anschuldigte (Nédopils, Scheuerlens sporenbildender Krebsbacillus etc.), scheint zur Zeit überwunden zu sein, während die neuen ätiologischen Forschungen sich auf dem Gebiete der engeren Parasitologie bewegen. Voraus-

geschickt mag werden, dass es bis jetzt nur selten gelungen ist, Parasiten aus Karzinomen zu züchten; jedenfalls sind aber durch Impfversuche mit echten oder sogenannten Parasitenkulturen (Sanfelice, Jürgens, Leopold, Wlaeff, Sjöbring, Schüller) noch keine Karzinome (und überhaupt noch keine echten Geschwülste) erzeugt worden, sondern nur entzündliche Gewebswucherungen, sog. „Granulationsgeschwülste". Solange diese Forderung nicht erfüllt ist, wird man allen Mitteilungen über parasitäre Ursachen des Karzinoms äusserst skeptisch gegenüberstehen müssen, um so mehr, als bei der Deutung der von den Autoren als Parasiten angesprochenen Gebilde nicht mit der notwendigen Objektivität verfahren worden ist. Zu allermeist sind es willkürliche und sehr phantastische Auslegungen gehärteter und gefärbter mikroskopischer Präparate, Beschreibungen intranukleärer oder im Zellprotoplasma gelegener „Einschlüsse" oder zwischen den Zellen gelegener Körperchen, welche den Mitteilungen über Parasiten in Karzinomen zu Grunde liegen. Diese Zelleinschlüsse fielen den Beobachtern umsomehr auf, als sie Farbstoffen gegenüber häufig eigenartige Reaktionen zeigen (Metachromasie). Der grösste Auswuchs dieser Phantasieen ist jedenfalls der, dass man die Krebszellen selbst für Parasiten ansah (L. Pfeiffer, Adamkiewicz). Andererseits hat es sich gezeigt, dass da, wo wirklich Parasiten vorgefunden wurden, diese sekundär (meist von aussen) in die Geschwulst kamen und jedenfalls mit deren Entstehen und Wachstum in gar keinem ursächlichen Zusammenhang standen. Auf alle Fälle ist es zur Zeit gänzlich unberechtigt, die Karzinome wegen der zweifelhaften Parasitenfunde den infektiösen Granulomen ohne weiteres angliedern zu wollen.

Impfungen mit Kulturen von Parasiten hat Sjöbring angestellt; er hat Teilung, Vermehrung, Wanderungsphänomene an den Parasiten in den Kulturen gesehen und giebt an, bei weissen Mäusen durch Impfung epitheliale Geschwülste (Adenome, Kystome, Karzinome) erzeugt zu haben. Jedoch ist die Geschwulstnatur der erzeugten Neubildungen in Zweifel gezogen worden, zumal genauere Schilderungen über die histologische Beschaffenheit derselben von Sjöbring nicht geliefert wurden. Leopold will gar ein Riesen-

zellensarkom (wahrscheinlich ein riesenzellenhaltiges Granulom!) durch Verimpfung von Sprosspilzen aus einem Ovarialkrebs erzeugt haben. Schüller behauptet, mit seinen aus Krebsen und Sarkomen gezüchteten Parasiten sowohl Karzinome, als sarkomatöse Wucherungen hervorgerufen zu haben. Hauser, dem die betreffenden Präparate vorgelegen haben, erklärte, dass keine Spur von Karzinom oder Sarkom vorhanden war, sondern nur entzündliche Neubildungsprozesse. Die Schüllerschen Parasiten erklärte Hauser für Stein- bezw. Korkzellen (!).

Neben der Verimpfung von Parasitenkulturen wurden mit frischem Krebsgewebe Impfversuche von Mensch auf Tier, und von Tier auf Tier angestellt; die Resultate waren zum grössten Teil negative oder zweifelhafte (Köster, Klebs, Billroth, Schottelius, Fischl, Duplay und Cazin, Tillmanns, Doutrelepont, Shattok und Ballance, Israel). Geissler, Kinscherf und Bartsch heilten Krebsgewebe (Mammakarzinomgewebe) unter die Dura mater bezw. in die Bauchhöhle sogar reaktionslos ein; eine Wucherung des verimpften Stückes trat nicht ein. Positives Ergebnis bei Überimpfungen von Krebszellen hatten J. Langenbeck, Wehr, Novinski, Hanau, Hahne, v. Bergmann, Cornil, Moran; stets handelte es sich dabei um Tiere der gleichen Species. Übertragungen beim Menschen selbst machten mit Erfolg Hahne und Senn (nach Fütterer). Tillmanns führt an, dass die Übertragung von Krebsgewebe bei Krebskranken leichter als bei Anderen gelingt, was für die Mitwirkung einer besonderen Disposition spricht. Jenny sah an Krebsgewebe, welches in die Abdominalhöhle von Ratten eingebracht war, dass die Parenchymzellen des verimpften Karzinoms sogar in die Tiefe einwuchsen.

Bei der gelungenen Übertragung von Krebsgewebe von einem Tier auf ein anderes derselben Gattung hat man es mit Transplantationen eines bereits krebsig entarteten Gewebes zu thun, eines Gewebes, welches von grösserer selbständiger Existenzfähigkeit ist, als andere Gewebe und welches in dem anderen Körper die nötigen Bedingungen zu seiner Weiterentwickelung gefunden hat, somit also mit einer Art experimentell erzeugter Metastasenbildung; daher beweisen diese Versuche nichts für einen bakteri-

ellen oder parasitären Ursprung der Karzinome (Hanau). Im Gegenteil! — man müsste bei Anwesenheit von Parasiten erwarten, dass das verimpfte Krebsgewebe die vorher normalen Gewebe zur geschwulstmässigen Wucherung anregen würde; dies ist aber durchaus nicht der Fall; in den Fällen gelungener Transplantation wächst lediglich das verimpfte Material zur Geschwulst heran.

Was nun die Qualität der Parasiten anlangt, deren ätiologische Bedeutung für das Karzinom gepriesen wurde, so handelt es sich teils um Protozoen, welche als Amoeben, als Sporozoen, Coccidien, Gregarinen, Rhizopoden beschrieben und gedeutet worden sind, teils um Sprosspilze (Hefezellen, Blastomyceten), teils um Schimmelpilze.

Am häufigsten noch werden sporozoenartige Gebilde beschrieben. Die Entwickelung dieser Sporozoen geschieht in den Zellen derart, dass gewöhnlich in einer Vakuole des Zellprotoplasmas (viel seltener im Kern selbst gelegen) ein protoplasmatischer, körniger, mit einem Kern versehener Körper auftritt (Plasmodium, Sarkode). Darauf folgt unter Verdichtung der peripheren Abschnitte des protoplasmatischen Körpers eine Art Kapselbildung, während durch Vermehrung der Kernmasse verschieden gestaltete Körperchen entstehen, welche nun als Dauerformen, Sporen, angesehen werden. Das ganze Gebilde heisst dann Sporocyste. Die einzelnen Sporenkeime haben rundliche, ovale, sichelförmige Gestalt. Dass nun in der That solche Sporozoen intrazellulär zur Entwickelung kommen, das beweisen Befunde, die an Tieren gemacht wurden. Gewisse Erkrankungen der Muskeln von Schweinen, Pferden, Schafen, Fischen sind auf sog. Sarko- bezw. Myxosporidien bezogen worden (L. Pfeiffer). Birch-Hirschfeld hat in der Niere der Gartenschnecke (Clossia) solche Sporocysten gesehen. Ferner finden sich den Sporozoen ähnliche Gebilde (Coccidien) in der Kaninchenleber, wo sie papilläre Wucherungen nebst cystischen Ektasieen der Gallengänge hervorrufen. Auch beim Menschen sind sie, allerdings nicht mit wünschenswerter Sicherheit, nachgewiesen worden (Gubler, Dressler, Leuckart). Die angeblichen Coccidien beim Molluscum contagiosum (s. d. S. 534 ff.) sind als Degenerationsprodukte der gewucherten

Epithelzellen gedeutet worden. Ähnliche Parasiten wollten Paget und Darier bei zwei verschiedenen, nach diesen Autoren benannten Krankheiten gefunden haben. Die Dariersche Krankheit, bei welcher Darier rundliche Körperchen in den Epithelzellen sah, die er als Psorospermien deutete, ist jedoch nicht allgemein als Karzinom anerkannt, sondern wird vielfach für eine chronische Hauterkrankung mit Bildung multipler Hyperkeratosen gehalten (Birch-Hirschfeld). Bei der Pagetschen Krankheit handelt es sich um eine chronische, ekzematöse, oft Jahre lang dauernde Erkrankung in der Umgebung der Brustwarze; später soll ein wirkliches Karzinom daraus sich entwickeln, welches langsam exzentrisch vorschreitet; es bilden sich oberflächliche Infiltrate und mit Borken bedeckte nässende, flache Geschwüre (Erosionen); die älteren affizierten Stellen können sich wieder mit frischem Epithel bedecken. Die Lymphdrüsen werden hart, geschwellt gefunden. Auch bei dieser Krankheit, deren Übergang in ein echtes Karzinom übrigens mannigfach angezweifelt wurde, wurden rundliche, doppelt konturierte Körper in den Epithelzellen gefunden und von Darier und Anderen als Sporozoen gedeutet; Karg, Török, Lindt wiesen nach, dass es sich um Vakuolenbildungen bezw. degenerative Zustände in den Zellen handelt.

In Karzinomen wurden sogenannte Zelleinschlüsse vom Charakter der Protozoen (Amoeben, Sporozoen und Coccidien etc.) schon von Virchow gesehen, dann von Thoma und Malassez; als Parasiten wurden sie mit Bestimmtheit gedeutet von Nepveu, Sjöbring, Soudakewitsch, Metschnikoff, Wlaeff, Korinski, Podwyssozki und Sawtschenko, Foà, Jürgens, E. Burchardt, Clarke, Korotneff, Ruffer und Walker, Plimmer, Gaylord. Blastomyceten fanden Leopold, Maffucci, Kahane, Sanfelice und Roncali u.A. Angaben über Schimmelpilze machten: Braithwaite, Kremer, Kahane.

Thoma fand in Karzinomen des Rektums, Magens, der Mamma rundliche, ovale, wetzsteinförmige, schiffähnliche, einzellige Gebilde aus Kern und Protoplasma, die er für eingekapselte Coccidien zu halten geneigt war.

Podwyssozki und Sawtschenko berichten von kleinen im Zellprotoplasma gelegenen, aus Protoplasma und Kern bestehenden Parasiten, an welchen sie Sporulation bemerkten. Soudakewitsch fand extra- und intra-

zellulär gelegene Vakuolen mit metachromatischen, rundlichen, auch sichelförmigen Körperchen (Sporocysten). Foà sah Gebilde, die im Zentrum ein kleines färbbares Körperchen enthielten, von welchem aus der zugehörige protoplasmatische Anteil radienartig segmentiert war; aus den zentralen Körperchen gingen Sporen hervor; das ganze Gebilde war eingekapselt, die Kapsel fein gestreift. Sjöbring fand Lebewesen, welche er zwischen Rhizopoden und Sporidien klassifiziert: es handelt sich um Zellen mit einem oder mehreren stark färbbaren Kernen; aus diesen entstehen entweder plasmodiale Gebilde (Pseudoplasmodien) durch Teilung und Vereinigtbleiben der Tochterzellen; einige von den Zellen der Plasmodien entwickeln sich zu Formen, welche den beschalten Rhizopoden gleichen; eine andere Entwickelungsrichtung geht dahin, dass der Kern aus der Zelle austritt und sich in eine dünnwandige Blase umwandelt, diese wandelt sich wieder in Schläuche und kontraktile Fäden um; durch Zerschnürung der Fäden entstehen Bläschen und punktförmige Sporen.

Korotneff hat einen amöbenartigen Körper beschrieben (als Keulenkopf, Rhopalocephalus).

E. Burchardt will im Schleimkrebs des Menschen ein Coccidium und dessen Dauersporencyste gefunden haben. Durch die Anwesenheit von Sporozoen wurden die Zellen grösser, auch mehrkernig; immer trat die Anwesenheit von Sporozoen bezw. Sporocysten in den Zellen gruppenweise auf; im Kern wurden niemals Cysten gefunden. Die Dauersporencyste zeigte folgendes Bild: im Protoplasma einer grossen Zelle, deren Kern seitlich abgerückt, komprimiert erschien, fand sich eine Cyste mit deutlich konturierter Wand; in dieser lag ein sehr dünnwandiges Bläschen (Spore); in dieser Spore nun war wiederum ein dickwandiges Bläschen mit fünf rundlichen Körpern eingeschlossen (Keimkapsel mit Keimen).

Jürgens fand sarkosporidienartige (den Sporozoen zugehörige) Gebilde, die den sog. Mieserschen Schläuchen (s. allg. Teil) ähnlich waren, im Bronchialsekret bei Lungenkrebs vor; es handelte sich um in homogener Substanz eingebettete, kleinere und grössere Zellen; ferner fanden sich glänzende homogene Körperchen und grössere Gebilde aus homogenem Protoplasma mit glänzenden Körperchen; die kleinen Formen von Parasiten traf Jürgens auch im Krebsgewebe selbst an.

Kahane, der in frischem Krebsgewebe innerhalb und ausserhalb von Zellen parasitäre Gebilde mit Bewegungs-, Ernährungs- und Fortpflanzungsphänomen direkt beobachtet haben will, glaubte Parasiten auch im Blute Krebskranker gefunden zu haben, kleinste (den Malariaplasmodien ähnliche) Körnchen, unter deren Einwirkung es zum Zerfall von roten und weissen Blutkörperchen kommen sollte. Diese Körnchen wurden von Anderen (Lubarsch) wieder als gewöhnliche körnige Zerfallsprodukte von roten und weissen Blutkörperchen (Blutplättchen, Hämoglobintropfen etc.) erklärt.

Schüller fand in Krebs und Sarkom gelbliche Körperchen mit deutlicher, auch radiär gestreifter Kapsel. Hauser hat, wie erwähnt, nachgewiesen, dass die Schüllerschen Parasiten Korkzellen waren.

Gegen diese mehr oder weniger phantastischen Deutungen von mikroskopischen Bildern wurde nun, nachdem schon Virchow

zur Vorsicht gemahnt hatte, Einspruch erhoben von Marchand, Ziegler, Stroebe, V. Müller, Schwarz, Hansemann, Klebs, Tillmanns, Claessen, Neisser, Hauser, Karg, Török, Petersen, Borrel, Ribbert, Sternberg, Unna, Cazin, Cornil, Morpurgo, Ciechanowski, Renaut, Pianese, Exner, Vornhecke und Anderen. Es hat sich dabei auf Grund sorgfältiger Untersuchungen feststellen lassen, dass die im Karzinom (und anderen Geschwülsten) thatsächlich vorhandenen höchst verschiedenartigen Körper innerhalb der Epithelzellen und ausserhalb derselben mit Parasiten nichts zu thun haben, sondern auf die verschiedensten zellulären Vorgänge, zumeist regressiver Natur, bezogen werden müssen (Fig. XXI—XLII). Hierher gehören: partielle Degenerationen des Zellprotoplasmas; Abscheidung schleimiger, hyaliner, kolloider, keratohyaliner Körperchen und Kugeln (Russellsche Körperchen!) im Zellprotoplasma, die nicht selten einzeln oder zu mehreren in Vakuolen der Zellen liegen; ferner die Vakuolenbildung im Protoplasma überhaupt; weiters die Aufnahme von zelligen Elementen oder deren Derivaten (Zerfallsprodukten) in die protoplasmatischen Leiber der Karzinomzellen (Aufnahme von Leukocyten, roten Blutkörperchen, von Zerfallsprodukten beliebiger Zellen, von Kernen und Kernprodukten (Chromatinklümpchen, Chromosomen zerstörter Mitosen etc.); ferner gehört hierher die Einschachtelung (Invagination) von Geschwulstzellen in andere Geschwulstzellen. Diesen Veränderungen am Zellprotoplasma stehen folgende, als Parasiten gedeutete Veränderungen am Kern gegenüber: Vakuolisierung, Quellung, Homogenisierung der Kerne der Karzinomzellen, Vakuolenbildung um die degenerierten Kerne, Quellung der Kernmembran, Auflösung der Kerne (Karyorhexis, Chromatolyse); ferner gestörte, abortive Mitosen mit unregelmässiger Versprengung oder Verklumpung der chromatischen Substanz (besonders bei zwei- und mehrkernigen Zellen wichtig, wenn ein Teil der Kerne normal und in Ruhe bleibt, während die anderen in Mitose eingehen und dann degenerieren). Gerade durch Zerfall von Chromatinschleifen entstehen die vielfach beobachteten sichelförmigen, als Sporen gedeuteten Körper. Durch direkte und indirekte Fragmentierung der Kerne, vielleicht auch durch endogene Zellbildung entstehen ebenfalls Bilder, welche

an Parasiten erinnern. Ferner sind Vorgänge an den Kernkörperchen wichtig: Hypertrophie, Homogenisierung, Vakuolisierung, schliesslich Degeneration und Auflösung von Kernkörperchen. Hier ist auch wiederum auf gewisse Karzinomformen mit riesengrossen, vielgestaltigen Kernen und Riesenkernkörperchen hinzuweisen (Beume, Bohe — Verfasser), in welchen die angegebenen degenerativen Vorgänge ganz besonders abenteuerliche Bilder geben. Diese verschiedenen Degenerationen fallen in gefärbten Präparaten oft um so mehr auf, als die degenerativen Teile sich eigenartig färben: die Zerfallsprodukte zeigen, weil eben chemische Veränderungen vorgegangen sind, zu den Farbstoffen andere Beziehungen.

Parasitenartige Zelleinschlüsse entstehen auch auf Grund einer eigentümlichen Scheidung zwischen Kern und Protoplasma bezw. zwischen lebensfähigen und toten Teilen des Protoplasmas. Besonders v. Rindfleisch zeigte, wie bei verhornenden Krebsen — bei denen ja die vermeintlichen Parasiten am häufigsten beschrieben worden sind — eine Trennung des verhornten Anteils der Protoplasmamasse von den noch lebenskräftigen, unverhornten Partieen der letzteren erfolgt, und wie dadurch die Entstehung einer grossen Reihe der eigentümlichen sogen. „Karzinomeinschlüsse" erklärt werden kann; insbesondere können richtige amöboide Gebilde mit fortsatzartigen Auswüchsen dann entstehen, wenn etwa ein Riss oder Spalt in der verhornten Substanz von dem noch vollsaftigen, mit dem Kern versehenen Protoplasmarest zur Auswanderung aus der einschliessenden Hülle benützt wird. So sind die von Korotneff abgebildeten amöbenartigen Gebilde mit keulenförmigen Anschwellungen zu deuten und viele andere.

Diesen von v. Rindfleisch ausgesprochenen Gedanken habe ich weiter verfolgt. Kein Objekt aber war für die auf diesen Punkt gerichteten Studien geeigneter, als ein von der Oberkieferhöhle ausgegangenes Karzinom (Beume). Wer für „Karzinomparasiten" schwärmte, der konnte an diesem Material seiner Phantasie die Zügel schiessen lassen! Betrachtet man ein Nest von Krebszellen in diesem Oberkiefertumor, so fiel zunächst die Verschmelzung der aneinanderstossenden peripherischen Partieen des Protoplasmas sämtlicher Krebszellen zu einer einzigen Masse auf, und weiterhin machte sich eine Retraktion der verschmolzenen, offenbar in Verhornung begriffenen Masse geltend, worauf dann eine faserige Zerklüftung oder blasige Auftreibung derselben erfolgte. In den Räumen, die durch die erwähnte Retraktion entstanden waren, lag nun entweder nur der Kern und machte allerlei Metamorphosen progressiver und regressiver

Art durch, oder es war mit dem Kern noch eine verschieden grosse Menge unverhornter Protoplasmasubstanz zurückgeblieben: da fand man denn, in den Hohlräumen liegend, förmliche Furchungskugeln von vier, sechs und acht Kernen; ferner durch Vergrösserung, Aufquellung und Homogenisierung des Kernes entstandene, umfängliche, runde oder ovale Bildungen, die ganz und gar nicht mehr einem Kern ähnlich sehen; ferner richtige Riesenkerne, zwei- dreimal so gross, wie die übrigen Kerne der Krebszellen. War am Kern ein Rest Protoplasmas zurückgeblieben, so konnte sich dieser letztere mit einem scharf konturierten Saum umgeben, so dass es aussah, als ob das ganze Gebilde eine membranöse Umhüllung besitze. Ja, es gingen die Veränderungen noch weiter: es konnte geschehen, dass zum zweitenmal eine Trennung zwischen lebenskräftigen und toten Teilen des Protoplasmas eintrat: dann lag in einer Höhle ein Gebilde, welches selbst eine kleine Cyste mit meist doppelt konturierter Hülle darstellte, und innerhalb dieses cystösen Gebildes lag nun der Kern. Indem sich dieser letztere nun teilte, erschienen rundliche und ovale Körperchen in mehrfacher Zahl als Inhalt, oder es zerfielen die verklumpten karyomitotischen Figuren in mannigfach gestaltete, oft auch sichelförmige Segmente, so dass man an solchen Bildern das ganze Schema der Sporenbildung encystierter Coccidien entwickeln konnte.

Dass diese Zelleinschlüsse schliesslich nichts für das Karzinom Spezifisches sind, wurde dadurch bewiesen, dass man die nämlichen Veränderungen auch bei entzündlichen Vorgängen beobachtete (Ribbert, Pianese, d'Arcy Power) bezw. sie experimentell in wuchernden Geweben erzeugen konnte. Ich kann bestätigen, dass man, insbesondere in der Epidermis, bei entzündlichen und hyperplastischen Prozessen aller Art die vermeintlichen Parasiten in den schönsten Formen wiederfindet.

Wenn nun alle ätiologischen Momente, welche die Ursache des Karzinoms in Schädlichkeiten, die an die Epithelzellen von aussen herantreten, suchen, nicht geeignet sind, das wahre Wesen dieser Erkrankung aufzuklären, dann bleibt nichts anderes übrig, als auf innere Ursachen zurückzukommen. Entweder müssen wir annehmen, dass bei der Karzinomentwickelung vorher völlig normale Epithelzellen, vielleicht infolge Bildung „natürlicher Variationen", sich biologisch von Grund aus verändern oder dass die Karzinome von Zellen und Geweben ausgehen, die in ihrer Entwickelung und Zusammensetzung bereits von Hause aus fehlerhaft sind. Hansemann hat geglaubt, beim Karzinom anatomische Anhaltspunkte für das Vorhandensein eines Rückbildungsprozesses an den Zellen gefunden zu haben. Er wies auf die in Karzinomen häufigen atypischen Mitosen, vor allem aber auf die asymmetrische Mitose

hin, durch welche Zellen von ungleichen idioplastischen Fähigkeiten entstehen müssten (s. allg. Teil); durch die asymmetrische Mitose käme eine Entdifferenzierung (Anaplasie) zu stande, durch welche in den Zellen Eigenschaften, die sie physiologischerweise besessen hätten, verschwänden, andererseits aber wieder andere, bisher latent gebliebene oder nebensächliche Eigenschaften hervorträten bezw. fortgebildet würden; auch völlig neue Qualitäten könnten durch asymmetrische Mitose erworben und zu atypischer Entfaltung gebracht werden. Die Entdifferenzierung führe in ihren stärksten Graden nicht notwendigerweise zum embryonalen Typus zurück, obwohl das vielleicht auch vorkäme, sondern sie könne die verschiedensten Wege gehen; jedenfalls handle es sich stets um einen falschen Weg, in welchen die Zellentwickelung geleitet würde. Eine Analogie zu einem derartigen Vorgang der Entdifferenzierung sei in der Reifung der Geschlechtszellen gegeben. Leider haben sich die geistreichen Darlegungen Hansemanns nicht im ganzen Umfange aufrecht erhalten lassen. Erstens findet man Karzinome mit vorwiegend durchaus normalen Mitosen. Zweitens hat man Störungen der Mitose, auch asymmetrische Mitosen, nicht nur beim Krebs, sondern in verschiedenen, auch typischen Geschwülsten, ferner auch bei entzündlichen, regenerativen Neubildungen gesehen, ja man hat sie bei letzteren Vorgängen sogar experimentell erzeugt, so dass in dieser Form der Mitose nichts für das Karzinom Charakteristisches zu sehen ist. Dass atypische Mitosen in Karzinomen (und bösartigen Geschwülsten) überhaupt so häufig sind, zeigt allerdings an, dass sich das Wachstum der Gewebe in einem hohen Grade der Degeneration befindet; durch welche letzte Ursachen dieser Verwilderungszustand erreicht wird, das lässt auch die Hansemannsche Hypothese von der Anaplasie der Zellen offen. Beneke bestreitet das Vorkommen einer Rückentwickelung im Hansemannschen Sinne und will die Änderung des Zellcharakters durch den Namen Kataplasie bezeichnet haben; es handle sich um eine irreguläre prosoplastische Entwickelung der Zellen. Im Grunde greifen beide Forscher auf dasselbe Moment zurück, nämlich auf eine Änderung des Zellcharakters. Das thun auch Hauser, Hanau und viele Andere.

Es hat für unsere derzeitigen biologischen Begriffe etwas sehr Missliches, eine so tiefgreifende Änderung der biologischen Eigenschaften vorher völlig normaler Zellen zu acceptieren. Deshalb ist wohl die Frage berechtigt, ob es nicht wahrscheinlicher ist, dass sich die karzinomatöse Wachstumsdegeneration an Geweben abspielt, die infolge einer Störung des normalen Entwickelungsganges von vorneherein andere biologische Qualitäten besitzen, als normal entwickelte. Ich stelle mir vor, dass, ebensogut wie gröbere Formen der Entwickelungsstörung (örtliche Missbildungen ganzer Gewebsbezirke, Keimverlagerungen, Keimausschaltungen, Bildung überschüssiger Keime etc.) als Grundlage für Karzinomentwickelung sicher vorkommen, es feinere Störungen in der Entwickelung der Zellen und Gewebe giebt, die für unsere Kenntnisse und technischen Hilfsmittel zu subtil sind, um erkannt zu werden. Die subtilste Form einer solchen Entwickelungsstörung wäre jedenfalls die, dass Zellen und Zellkomplexe zwar in Bezug auf ihre gröberen Lageverhältnisse und ihre Beziehungen zu der Umgebung völlig normale Ausbildung erlebt hätten, jedoch bezüglich ihrer spezifischen Differenzierung, bezüglich ihrer idioplastischen Qualitäten, geringste Abweichungen vom normalen Typus darböten. Die besondere Art dieser Abweichung mag man sich in den verschiedensten Richtungen der Haupteigenschaften der Lebenssubstanz entwickelt denken. Speziell für das Karzinom mag man den primären Fehler entweder in dem Epithel oder im Bindegewebe allein oder in beiden zusammen suchen. Immer aber wird ein solcher Fehler den Effekt haben, dass bei den verschiedensten Gelegenheitsursachen pathologischer Natur die Zellen mit abweichenden idioplastischen Qualitäten sich anders verhalten, wie völlig normale Zellen. Unter physiologischen Bedingungen ist es aber sehr wohl denkbar, dass die qualitativ fehlerhaft entwickelten Zellen und Zellgewebe infolge ihrer im übrigen regelrechten Einfügung in grössere organische Verbände und Systeme und infolge ihrer Unterordnung unter die Befehle der regulierenden Zentralkräfte des Gesamtorganismus sich wie die normalen Gewebe verhalten: es würde sich hiebei um eine Beschränkung besonderer Zellindividualitäten innerhalb der Zellstaaten handeln, um eine Hemmung des Auslebens der Individualität durch die Unterordnung unter die

Gesetze der Allgemeinheit. Fallen die Hemmungen bei Eintritt pathologischer Zustände weg, dann können die bis dahin gezügelten Individualitäten sich freie Bahn für ihre selbstständige Weiterentwickelung brechen.

Ich bin daher der Meinung, dass es sich bei der Karzinomentwickelung ebenso wie bei allen echten Geschwülsten um lokale Entwickelungsstörungen handelt. Diese können (relativ selten für das Karzinom nachgewiesen) in einer gröberen Keimverlagerung, örtlichen Gewebsmissbildung und dergleichen bestehen oder darin beruhen, dass an einzelnen Stellen der Organe und Organsysteme Epithel und Bindegewebe zwar in normale gegenseitige Lagerung gelangt sind, dass aber die idioplastischen Qualitäten des einen oder des anderen infolge von Differenzierungsfehlern Abweichungen vom Normalen erfahren haben. Es entstehen so Gewebsbezirke, welche keinerlei gröbere Veränderung erkennen lassen, welche auch unter Obwalten physiologischer Bedingungen sich völlig normal verhalten, in welchen aber bei Eintritt pathologischer Zustände der verschiedensten Art die abnormen, bis dahin latenten Qualitäten gelegentlich mit imponierender Macht hervortreten. Das sehen wir ja gerade als merkwürdigstes Vorkommnis an, dass an den verschiedensten Körperstellen bei der Einwirkung ganz gleicher äusserer Schädlichkeiten so und so oft kein Karzinom, überhaupt keine nennenswerte Wucherung entsteht, ein anderes Mal die bösartigste Wachstumsdegeneration hervortritt. Darin zeigt sich doch evident, dass nicht die äussere Schädlichkeit das Wesentliche ist, sondern dass das Gewebe, welches von der Schädlichkeit getroffen wird, die Bedingungen zur Karzinomentwickelung in sich selbst enthält. Ich möchte schliesslich noch bemerken, dass auch die v. Rindfleischsche Nerventheorie (allerdings in etwas modifizierter Weise) zur Erklärung einer örtlichen Disposition herangezogen werden könnte (s. allg. Teil). Wenn man annimmt, dass an einzelnen Körperstellen nicht eine sekundäre Lostrennung der Gewebe von den Zügeln des Nervensystems durch die verschiedensten ätiologischen Momente erfolgt (was ja häufig vorkommt, ohne dass eine Geschwulst entsteht), sondern dass von vorneherein (durch einen Fehler der Entwickelung) die Verbindungen mit dem Nervensystem

mangelhafte sind oder gar fehlen, dann wird ein solches durch das Nervensystem in seinem Wachstumstrieb mangelhaft gezügeltes Gewebe nicht nur bei seiner Entwickelung in eigenartige Richtung gelangen können, sondern auch später, äusseren Schädlichkeiten gegenüber, und unter pathologischen Verhältnissen überhaupt, abnorme, atypische Wachstumsäusserungen zeigen, die sich vielleicht gelegentlich auch in einer Karzinombildung ausdrücken könnten. Jedenfalls ist Wert darauf zu legen, dass bis jetzt nur die Annahme einer primär vorhandenen, örtlichen Disposition, im Stande ist, auf alle Fragen Antwort zu geben, welche bezüglich der Karzinombildung gestellt werden können. Daneben mag gewiss auch eine allgemeine Disposition ihre Bedeutung haben; sehen wir ja doch, wie der Organismus auf die gleichen Reize und Schädigungen bei verschiedenen Individuen recht verschieden reagiert (s. allg. Teil).

Darüber sind sich also die meisten Autoren einig, dass bei der Krebsentwickelung Zellen hervortreten, die in den meisten Fällen morphologisch, in allen Fällen aber biologisch andere Qualitäten darbieten, als die entsprechenden normalen Zellen. Im allgemeinen wird gesagt, dass diese Abweichungen vom normalen Typus ein Überwiegen der vegetativen Zellkräfte gegenüber den funktionellen bedeuteten (Beneke), dass, wie Hauser sich ausdrückt, das Assimilations- und Proliferationsvermögen der Zellen gesteigert sei, während die Funktion verloren gehe. Man darf aber dabei nicht vergessen, dass es wenigstens eine kleine Reihe von Karzinomen giebt, die nicht nur morphologisch, sondern auch funktionell relativ hoch entwickelt sind. Das Wesentliche der Karzinombildung, wie jeder echten Geschwulstbildung überhaupt, liegt in der Emanzipation des Wachstums von den physiologischen Gesetzen. Manchen will es scheinen, als ob die hemmenden Faktoren, welche normaler Weise auf die vegetativen Kräfte der Zellen einwirken, fehlten Aber dieses Fehlen von Hemmungen, seien sie nun allgemeiner Natur, in den Zentralstellen des Organismus gelegen, seien sie von lokaler Bedeutung (Wegfall von Wachstumswiderständen, wie Einige wollen) — ich sage, dieses hypothetische Fehlen von Hemmungen würde nicht ohne weiteres die Atypie des Wachstums erklären, die wir bei den Karzinomen und bösartigen Geschwülsten überhaupt hervortreten sehen; es würde weder die Destruktivität des Wachstums, noch auch die in den meisten Fällen zu konstatierende morphologische und funktionelle Degeneration der wachsenden Zellen mit dem Fehlen von Hemmungen unbedingt und in jedem Falle gegeben sein müssen. Ein ungehemmtes Hervortreten der vegetativen Zellkräfte allein bezeichnet also das Wesen der Karzinombildung nicht vollständig. Die ungehemmt proliferierenden Zellen sind auch biologisch andere geworden, vor allem insoferne, als sie bei ihrem Wachstum die ihnen (nach Abschluss der

Entwickelung des Organismus) gegebenen Grenzen überschreiten. Dass in diesem für den Begriff Karzinom wesentlichsten Punkte ein Moment liegt, das an die Zeiten der embryonalen Entwickelung erinnert, in welcher die gegenseitigen Grenzen der Gewebe und Organe noch nicht definitiv festgestellt sind, das ist nicht zu leugnen. Dass den Krebszellen in der That eine ganz abnorme Wachstumstendenz zukommt, hat Jenny eingehend zu beweisen versucht: er sah bei Einbringung von Krebszellen in die Bauchhöhle von Ratten keine Entwickelung auf der freien Oberfläche in Form eines epithelialen Belages, sondern von vornherein ein abnormes Eindringen der verpflanzten Krebsepithelien in die Tiefe. So interessant diese Beobachtungen sind, so wenig sicher sind sie zu deuten: einmal kann das Auftreten der Krebszellen in den Lymphgefässen der Serosa auch auf einer Art passiver Resorption von Krebszellen und nicht auf einem aktiven Eindringen in die Unterlage beruhen; andererseits habe ich des öfteren bei Ausbreitung von Krebszellen in serösen Höhlen die Bildung eines kontinuierlichen epithelialen Oberflächenbelages beobachtet. Dies nur zur Kritik der Jennyschen Experimente. Im übrigen bin ich natürlich auch der Meinung, dass für den Krebs vor allem das atypische Wachstum des Epithels in dem vorhin bezeichneten Sinne charakteristisch. Man kann meiner Meinung daher auch ein Karzinom nur dann als solches diagnostizieren, wenn die abnorme Wachstumsrichtung hervorgetreten ist, und bin ich nicht der Meinung einiger Autoren (Karg), dass man einem pathologisch veränderten, aber in normaler Lage, also innerhalb seiner physiologischen Grenzen sich befindenden Epithel bereits ansehen kann, dass es krebsig ist.

Wenn ich also mit den meisten Autoren darin übereinstimme, dass das Wesentliche der Krebsentwickelung in dem Hervortreten einer abnormen Proliferationsenergie verbunden mit einer abnormen Wachstumstendenz epithelialer Zellen gelegen ist, so möchte ich doch in der weiteren Verfolgung dieser Übereinstimmung mit der herrschenden Lehre insoferne noch zaudern, als ich die Frage offen lasse, ob es annehmbar ist, dass diese abnormen biologischen Momente an vorher ganz normalen Zellen, quasi durch eine Metamorphose des Zellcharakters von Grund aus, hervortreten, oder ob es nicht vielleicht weniger schwierig ist, sich vorzustellen, die betreffenden Zellen oder Gewebe seien von Hause aus von anderer idioplastischer Qualität, als normale.

Anhang zu den epithelialen Geschwülsten.

Nebennierengeschwulst.

Die in diese Kategorie gehörigen Neubildungen haben so viel allgemeines Interesse, dass ich sie, wenn auch nur kurz, an dieser Stelle besprechen will, obwohl es sich eigentlich um ein Gebiet handelt, welches der speziellen Onkologie der einzelnen Organe vorbehalten sein sollte. Die allgemeine Geschwulstlehre hat soviel Anregungen und wertvolle Aufschlüsse, insbesondere bezüglich der Ätiologie von echten Neoplasmen, durch die in Rede stehende Geschwulstgruppe erhalten, dass es gerechtfertigt ist, der letzteren auch hier zu gedenken.

Um die verschiedenartigen Formen, unter welchen die geschwulstartigen Wucherungen des Nebennierengewebes sich zu präsentieren pflegen, richtig zu verstehen, muss man von den Tumoren der Nebenniere selbst ausgehen. Es kommen an diesem Organ sowohl diffuse Anschwellungen vor (Marchand), welche einer generellen Hypertrophie bezw. Hyperplasie desselben entsprechen, als auch (bei weitem häufiger) umschriebene, kleine und grössere Geschwülstchen, die als weiche, gelbliche Knoten in die Rinden- oder Marksubstanz eingelagert sind, und aus typischem Nebennierengewebe bestehen. Gewöhnlich ist nur die Rindensubstanz (mit allen ihren verschiedenen Zonen, oder auch nur einzelnen derselben) in diesen, wegen ihres typischen Aufbaues als hyperplastische Tumoren angesprochenen Geschwülsten ver-

treten. Daher findet sich in ihnen ein äusserst zartes, fast nur aus Kapillaren bestehendes Gerüst, welches rundliche Haufen, gerade oder leicht gewundene solide Säulen, oder endlich netzartig verbundene Stränge von grossen polygonalen oder rundlichen, fettinfiltrierten Zellen umfasst. Manasse (Berdez) sah auch Tumoren der Nebenniere (in der Marksubstanz gelegen), welche aus Haufen und gewundenen Strängen bräunlicher (chromaffiner) Zellen bestanden, demnach aus Markgewebe sich zusammensetzten. Diese hyperplastischen Tumoren der Nebenniere sind mit den ähnlichen Wucherungen in der Schilddrüse in Parallele gestellt worden (Manasse). Man könnte auch Vergleiche anstellen zwischen den Nebennierenhyperplasieen und den hyperplastischen Vorgängen in Leber, Milz und Nieren.

Von diesen typischen knotigen Nebennierenhyperplasieen giebt es nun scheinbare Übergänge zu Geschwülsten von oft sehr bedeutendem Umfang, zu Geschwülsten, welche grössere Abweichungen von dem Bau der normalen Nebenniere zeigen, indem die einzelnen Zellballen und Zellcylinder nicht nur an Volumen zunehmen, also sich aus einer grösseren Anzahl von Zellen zusammensetzen, sondern indem auch die einzelnen Zellen grösser werden, in ihrer Gestalt variieren, sich sogar bis zu langgestreckten Formen entwickeln, während die Kerne ebenfalls wechselnde Ausbildung erreichen (unregelmässige, oft sehr grosse Kerne); vielfach sind mehrere Kerne in den vergrösserten (hypertrophischen) Zellen beobachtet, bis zur Ausbildung riesenzellenartiger Gebilde (Manasse). Ferner treten in den atypischen Nebennierengeschwülsten hie und da nicht nur solide Stränge, sondern solche mit einer zentralen Lichtung auf, so dass unregelmässige, an Drüsen erinnernde Formen entstehen (Manasse). Zwar sollen derartig atypische Zellformen und drüsige Bildungen auch ausnahmsweise in ganz normalen Nebennieren vorkommen (Manasse, Marchand, Pfaundler, Lubarsch); Kelly (Rabl) beschrieb für die normale Nebenniere der Vögel Tubuli mit hochcylindrischem Epithel. Nach Askanazy haben ferner v. Koelliker, Eberth, Stilling drüsige Lumina in den Zellsträngen der normalen Nebenniere gesehen. Jedoch wird man trotzdem nicht umhin können, Nebennierentumoren mit derart atypischen Strukturen aus der

Gruppe der einfach hyperplastischen Tumoren auszuscheiden. Wie man diese atypischen Neubildungen bezeichnen und in welche Klasse des onkologischen Systems man sie einreihen solle, ist zur Zeit noch fraglich. Virchow nannte die hierher gehörigen typischen und atypischen Formen Strumae suprarenales. Später hat sich vielfach der Name Adenom dafür eingebürgert. Nach der morphologischen Definition jedoch, die wir von dem Adenom und der Drüse überhaupt gegeben haben, können wir weder die normale Nebenniere als eine Drüse im engeren Sinne ansehen, als wir den von ihr ausgehenden fraglichen Geschwülsten den Charakter einer drüsigen Neubildung vom Charakter der Adenome zuerkennen können.

Denn die Struktur dieser Geschwülste zeigt, wie erwähnt, nur ganz ausnahmsweise da und dort nach Angabe der Autoren (Marchand, Manasse, Ulrich, Lubarsch, Kelly, Askanazy) Formen, welche an tubuläre oder alveoläre Drüsenräume erinnern (auch Cysten und papilläre Wucherungen wurden hie und da beschrieben). Andererseits ist die entwickelungsgeschichtliche Stellung der Nebenniere durchaus noch nicht genügend präcisiert. Neuerdings leitet man die Nebenniere von der Urniere oder vom Coelom (Rabl, v. Spee, Semon, Janosik) ab. Aber selbst angenommen, der epitheliale Ursprung der Nebenniere sei unzweifelhaft, so müsste doch auf der anderen Seite die Thatsache zu Recht bestehen, dass in dem Bau der normalen, fertig entwickelten Nebenniere die Charakteristika einer echten Drüse nicht zur Geltung kommen. Die Nebenniere steht in ihrem Bau vielmehr den sog. Blutgefässdrüsen nahe, vor allem der früher erwähnten sog. Glandula carotica, deren mesodermaler bezw. mesenchymaler Ursprung wohl keinem Zweifel begegnet. Die Ähnlichkeit in der normalen Struktur dieser beiden Organe giebt sich auch kund in der Gleichartigkeit der Tumoren, welche sich von ihnen entwickeln, worauf mehrfach hingewiesen wurde (Stilling, Buday, Lubarsch).

So spricht sich denn auch Lubarsch gegen die Bezeichnung Adenom für die in Rede stehenden Nebennierentumoren aus und schlägt mit Recht vor, dass ein möglichst indifferenter Name für alle aus Nebennierengewebe hervorgehenden Neubildungen gefunden werden müsse. Dieser Vorschlag ist um so mehr anzuerkennen, als sich ausser den vorhin beschriebenen typischen und atypischen relativ gutartigen Tumoren der Nebenniere von diesem Organ auch sehr maligne, in ihren Strukturen noch weiter „anaplastische", vom normalen Typus abweichende Geschwülste finden, welche auf die Nachbarschaft übergreifen, sich besonders auch auf die angrenzende Niere ausbreiten (Kelly, Ulrich, Lubarsch u. A.), in die Venen

einbrechen und zahlreiche Metastasen setzen. Derartig maligne Tumoren der Nebenniere stellen sich dar als lappige, in den älteren Partieen zerfallene, hämorrhagische Geschwülste von weicher, fettiger, butterartiger Beschaffenheit; mikroskopisch setzen sie sich aus vielgestaltigen, gelegentlich auch zu mehrkernigen Riesenformen (Marchand, Manasse) entwickelten, fettinfiltrierten Zellen zusammen, deren Anordnung und Verhältnis zum relativ reichlich oder verschwindend spärlich vorhandenen Stroma bald karzinomartig ist, bald zellreichen Sarkomen entspricht. Daher hat man diese Geschwülste bald als Karzinome (Ribbert, Burckhardt), bald als Sarkome bezeichnet und aufgefasst; wer sie als Sarkome (Beneke) bezeichnete, fand bald mehr den Typus gewöhnlicher zellreicher Sarkome ausgeprägt, bald wird der Charakter als Alveolärsarkom betont, bald wird von Angiosarkom (Peritheliom) gesprochen (s. später). Da nun einerseits die Entwickelungsgeschichte der Nebenniere (ebenso wie die Frage ihrer funktionellen Bedeutung) noch einer definitiven Aufklärung harrt, andererseits die aus der Nebenniere hervorgehenden Neubildungen typischer und atypischer Art den grössten Wechsel in ihren Strukturen erkennen lassen, so dass, je nach dem Standpunkt, den der Beobachter einnimmt, bald die Bezeichnung Adenom und Karzinom, bald Sarkom oder Endo-Peritheliom gerechtfertigt erscheint, thut man am besten, die fraglichen Neubildungen möglichst indifferent zu benennen und ganz allgemein von hyperplastischen, typischen und atypischen, benignen und malignen (destruierenden, metastasierenden) Tumoren vom Typus der Nebenniere (hypernephroide Tumoren Lubarsch, suprarenale Epitheliome Marchand) zu sprechen. Es ist ja auch nicht nötig, wie Hansemann hervorhebt, dass man alles in die Klasse der Sarkome oder Karzinome einzwängt.

Gegen den Ausdruck Hypernephrom hat Marchand mit Recht Einwendungen gemacht, da die Endsilbe „om“ hier nicht nach der gewöhnlichen Gepflogenheit an das Gewebselement, auf welches die Geschwülste zu beziehen sind, angehängt ist, sondern an das ganze Organ, von dem die Geschwulst ausgeht.

Anhangsweise mag hier bemerkt werden, dass durchaus nicht alle von der Nebenniere ausgehenden Geschwülste aus typischem oder atypischem Nebennieren-(rinden)gewebe bestehen. Von der Marksubstanz entwickeln sich nämlich selten aus marklosen Nervenfasern und Ganglienzellen bestehende Geschwülste (Gliome

Virchows), Geschwülste des Sympathicusanteils der Nebenniere (Marchand), echte, gangliöse, amyelinische Neurome (Weichselbaum). Ferner kommen von der Nebenniere ausgehende gewöhnliche Rundzellensarkome, einfache Sarkome mit polymorphen und spindligen Zellen (Verfasser); auch Tumoren vom Typus gewöhnlicher Karzinome sollen vorkommen (Manasse, Hanau, Ulrich).

Von grösserem allgemeineren Interesse als die eben behandelten Tumoren der Nebenniere selbst, sind nun ganz ähnlich gebaute Geschwülste, welche von accessorischen bezw. verlagerten Nebennieren bezw. Nebennierenkeimen ihren Ausgang nehmen. Derartige Verlagerungen sind sehr häufig; in der Regel ist nur Rindengewebe verlagert (Ulrich); Klebs, Ricker fanden auch Marksubstanz mitversprengt. Die hauptsächlichsten Arten der genannten Verlagerungen sind folgende: In einigen Fällen liegt die Nebenniere ganz oder teilweise dicht auf der Niere, von der Nierenkapsel umschlossen (Kelly, Grawitz, Klebs, Ulrich); häufig ist dieser Zustand doppelseitig und die Nebenniere schmiegt sich dem oberen Pol der Niere als dünne Platte innig an (Beneke). Zweitens findet man (mit dem erstgenannten Zustand kombiniert [Kelly, Ulrich], oder bei normaler Lage der Nebenniere) unter der Nierenkapsel, selten intrakapsulär gelegen, meist multiple, kleine und kleinste, platte, rundliche, keilförmige, gelbliche und zentral gelbbräunliche Herde, welche häufig im Bereich der Verschmelzungsstelle benachbarter Nierenrenculi gelegen sind und sich gewöhnlich deutlich und scharf (vielfach durch eine Art Kapsel) von dem Nierengewebe absetzen. Seltener sind derartige Herde tiefer in die Nierenrinde selbst eingebettet. Verfasser beobachtete einen Fall, in welchem beiderseits massenhafte gelbliche Knötchen subkapsulär und in der Nierenrinde selbst zerstreut waren. Mikroskopisch bestehen diese Knötchen alle aus typischem Rindengewebe der Nebenniere; man hat es also mit aberrierten, vom Hauptorgan abgesprengten Organkeimen zu thun.

Diese Absprengung kommt nach Grawitz u. A. so zu stande, dass bei jenen embryonalen Vorgängen, welche zu der Abhebung der flächenartig auf der Nierenkonvexität ausgebreiteten Nebennierenkappe von der Niere führen, eine Loslösung kleiner Partikel der Nebennierenrinde im Bereich festerer Adhärenzen zwischen beiden Organen stattfindet. Solche Adhärenzen bilden sich besonders häufig im Bereich der Renculi der embryonalen Niere aus (interlobuläre Ab-

sprengung Grawitz). Die losgelösten Stücke können dann bei dem weiteren Wachstum der Niere nicht nur subkapsulär liegen bleiben, sondern beim Schluss der Renculusspalten tiefer in die Nierenrinde verlagert werden. Schmorl u. A. machen auch auf das ungleichmässige Wachstum der Niere und Nebenniere aufmerksam; da die Niere viel schneller wächst, könne sie Teile der Nebenniere umwachsen. Nicht selten wurden auch abnorme arterielle Gefässchen nachgewiesen, welche mit den versprengten Keimen in Verbindung standen (Marchand, Beneke, Ulrich).

Derartige Verlagerungen von Nebennierenkeimen in die Niere sind überaus häufig (Schmorl) und schon lange gekannt (Rokitansky); sie kommen, wie schon gesagt, häufig beiderseits und multipel vor. Ausser in der Niere sind Verlagerungen von Nebennierengewebe in der Umgebung der Nebenniere, zwischen den Strängen des Plexus solaris und renalis, entlang der Vena suprarenalis und spermatica interna, im retroserösen Gewebe bis hinab zu den inneren Genitalien, im Ligamentum latum (Targett), in der Nähe der Ovarien (Beneke, Marchand, Chiari, Ulrich-Hanau, Lubarsch), am Samenstrang (Schmorl, d'Ajutolo, Friedland), am Hoden bezw. Nebenhoden (Dagonet, Roth, Ulrich), schliesslich sogar in der Leber (Schmorl, Oberndorfer) gefunden worden.

Stecksén fand einmal an der Oberfläche einer Nebenniere „adenomatöse" Knötchen und daneben drei accessorische Nebennierenkeime. Er sah, dass die „Adenom"knötchen sehr häufig durch Bindegewebe von der übrigen Nebennierenrinde getrennt sind, ferner, dass sie nicht selten ganz in dem Kapselgewebe eingeschlossen liegen und dass endlich hie und da sogar ein feiner Stiel aus Nebennierengewebe die Knötchen mit der übrigen Rinde verbindet. Stecksén glaubt daher, dass die accessorischen Nebennierenkeime durch Abschnürung solcher „Adenom"knötchen der Rinde entstehen und dass eine derartige Abschnürung auch noch bei Erwachsenen fortschreite.

Von solchen versprengten Nebennierenkeimen können nun (bei gleichzeitig normaler oder abnormer Lage der Nebenniere) typische und atypische, gut- und bösartige Geschwülste ausgehen, die sich im allgemeinen analog den eben beschriebenen Tumoren der Nebenniere selbst verhalten. Grawitz hat zuerst auf diese Thatsache hingewiesen. Bezüglich der Benennung der aus versprengten Nebennierenkeimen entstehenden Geschwülste herrschen die gleichen Meinungsverschiedenheiten, wie bezüglich der analogen Tumoren der Nebenniere selbst. Zumeist spricht man von Strumae suprarenales aberratae (event. malignae, carcinomatosae [Busse, Ulrich,

Manasse, Horn], sarcomatosae [Beneke, Askanazy, Horn]). Weitaus am häufigsten kommen derartige Neubildungen in der Niere vor und diese sollen daher an dieser Stelle ausschliesslich besprochen werden. Seltener fand man suprarenale Tumoren in der nächsten Umgebung der Nebenniere oder an entfernteren Stellen: im retroperitonealen Gewebe neben der Niere, zwischen Niere und Ligamentum Poupartii (Chiari), im Ligamentum latum (Marchand, Weiss), unterhalb des Zwerchfells neben der Wirbelsäule, zwischen Milz und Querkolon in einem Divertikel des Bauchfells, in der Leber (Schmorl).

Einen interessanten Fall beobachtete Beneke: Es fanden sich bei einem bösartigen, grossen, suprarenalen Tumor der einen Niere die Nebennieren zwar beiderseits an richtiger Stelle, jedoch waren sie beide vergrössert, mit gelben, hyperplastischen („Adenom") Knötchen versehen; ferner enthielt auch die andere Niere einen kleinen suprarenalen Tumor („Adenom"). Ähnliche Fälle von förmlicher „Nebennierensystemerkrankung" beobachtete auch Grawitz. Ulrich fand in einem Fall die Nebenniere nur zum Teil ausserhalb der Nierenkapsel gelegen; ein anderer Teil (Rindensubstanz) lag unter der Nierenkapsel als platte Masse der Niere auf und hatte sich stellenweise auch noch tiefer in die Rinde der Niere eingesenkt; von dieser subkapsulären Partie war ein Teil geschwulstmässig entartet. Ausserdem waren aber noch weitere Nebennierenkeime in der Nierenrinde vorhanden; auch die andere Nebenniere lag abnorm.

Die Nebennierentumoren der Niere wurden (nach Grawitz) früher als Myxome, Myxosarkome, Lipome, heteroplastische Lipome (Virchow), alveoläre Adenome (Weichselbaum und Greenish) aufgefasst. Neuerdings spricht sie wieder Sudeck fast alle als Adenome bezw. Adenokarzinome an. Sie bilden weiche, fettige, grau- bis gelbweisse, schwefelgelbe, braungelbe, blutgefässreiche Geschwülste, welche gewöhnlich aus einer Anzahl von Knoten bestehen; letztere sind durch gröbere, oft eigenartig glasig erscheinende Bindegewebssepten voneinander getrennt. Infolge reichlicher Blutungen und deren Metamorphosen können die einzelnen Knoten gelegentlich die verschiedenste Färbung aufweisen (dunkelrot, braun, schwärzlich). Sehr ausgedehnt sind besonders in den bösartigen Formen die Nekrosen und (fettigen, schleimigen) Erweichungen, durch welche oft umfangreiche Bezirke der Geschwülste völligen Zerfall erleiden, so dass sich mit fettigem, schmierigem Detritus erfüllte Höhlen (Erweichungscysten) bilden; ich habe hie und da den grössten Teil der Geschwulst in einen mit Zerfallsmasse

erfüllten mächtigen Sack verwandelt gesehen; die Wand eines solchen Sackes wird von der Kapsel der Geschwulst gebildet. Eine bindegewebige Kapsel gehört nämlich zu den Charakteristiken dieser Geschwülste; sie fehlt auch den malignen Formen nicht, obwohl hier die Kapsel begreiflicherweise häufig (wenigstens teilweise) durchbrochen ist. Da die fraglichen Tumoren in der Regel subkapsulär in der Niere (meist an deren oberem Pol) gelegen sind, so wird ein Teil der Geschwulstkapsel von der Nierenkapsel gebildet; ein anderer Teil der Kapsel gehört der Neubildung schon von Anfang an zu; er besorgt die Abgrenzung gegen das Nierenparenchym; letzteres hilft häufig die Kapsel verstärken, indem es in der Umgebung der Geschwulst verödet und sich in fibröser Metamorphose befindet. Die bösartigen suprarenalen Tumoren der Niere substituieren allmählig die letztere; sehr häufig ist bei den malignen Formen ein gröberer Einbruch in die Venen (Busse, Kelly, Askanazy) zu konstatieren; die Geschwülste können die Vena renalis durchwachsen und in die Cava einbrechen (Ulrich, Lubarsch, Verfasser). Interessant ist in dieser Beziehung, dass es Manasse gelang, auch in gutartigen, hyperplastischen Geschwülsten der Nebenniere nicht selten eine Kommunikation des Geschwulstparenchyms mit den Lichtungen von Blutgefässen (Venen) zu konstatieren. Metastasen bilden sich selten in den regionären Lymphdrüsen (Weiss, Ulrich), viel häufiger auf dem Blutweg in den Lungen, Pleuren, Knochen und in der Leber (Busse, Lubarsch, Kelly, Horn, Löwenhardt, Israel, Askanazy).

In einem Falle von Askanazy wich der Tumor in seinen Recidiven und Metastasen immer mehr von dem Typus der ursprünglichen Geschwulst ab: die Zellen verloren die Fettinfiltration, den Glykogengehalt, die engen Beziehungen zu den Blutkapillaren; früher vorhandene drüsige Formationen verschwanden, und nur solide Zellmassen fanden sich; schliesslich änderten die Zellen auch ihre Gestalt und bildeten sich zu langgestreckten, mit Fortsätzen versehenen, auch spindeligen Formen heraus; die Metastasen in der Leber zeigten fast nur Spindelzellen.

Was den mikroskopischen Bau dieser aus versprengten Nebennierenkeimen hervorgehenden Nierengeschwülste anlangt, so sind bei den einzelnen Formen nicht unwesentliche Verschiedenheiten zu beobachten.

Die kleineren, gutartigen, fast bedeutungslosen Neubildungen sind durchaus konform dem Rindengewebe der normalen Nebenniere gebaut: die Zona glomerulosa, fasciculata, reticularis (pigmentosa) kann vorwiegend vertreten sein, oder es finden sich mehrere dieser Zonen zugleich vor. Man findet also in diesen Neubildungen ein zartes, fast nur aus Kapillaren bestehendes Stroma, welches in der Weise entwickelt ist, dass das zwischen gelegene Parenchym teils lang gestreckte (gewöhnlich aus einer oder zwei Zellreihen bestehende) Stränge (Cylinder), teils rundliche Ballen von Zellen bilden, bald in eine netzförmige Anordnung zusammentreten kann. Die Zellen selbst sind gross, grösser wie Harnkanälchenepithelien, meist polygonal, selten mehr rundlich, haben grobkörniges, vakuoläres Protoplasma und einen runden Kern; sie sind stets mehr oder weniger mit Fett infiltriert (grössere und kleinere Fetttropfen bei intaktem Kern) und enthalten gewöhnlich auch Glykogen und Lecithin (Gatti); letzteres fand Alexander auch in der normalen Nebenniere, während Glykogen normaler Weise nicht vorkommt. In Schnitten, in welchen das Fett und Glykogen extrahiert ist, sehen die Zellen eigenartig durchsichtig, blasig aus, färbbares Protoplasma ist oft kaum mehr vorhanden; eine sehr deutlich hervortretende Zellmembran giebt den Zellen eine gewisse Ähnlichkeit mit Pflanzenzellen (Ambrosius). Hie und da wurde in den Zellen auch gelbliches Pigment gefunden (Manasse, Ulrich). Manasse fand in den kleinen Geschwülsten auch Zellen von charakteristisch „chromaffiner" Reaktion und mit homogenem Protoplasma (Markzellen); auch Horn hatte marksubstanzähnliche Bilder. Soviel über die typisch gebauten Nebennierentumoren der Niere.

Eine weitere Gruppe hierher gehöriger Neubildungen entfernt sich vom Typus des Mutterbodens; auch das sind noch teilweise gutartige, aber bereits umfangreichere, knotige Geschwülste, in welchen die charakteristischen fett- und glykogenhaltigen Zellen zu unregelmässigen Haufen und sich vielfach kreuzenden Strängen zusammengefügt sind, so dass nur mehr eine entfernte Ähnlichkeit mit den Bildern der einzelnen Zonen der normalen Nebenniere besteht; dabei sind die einzelnen Zellstränge reicher an Zellen, und letztere dabei entweder kleiner als normale

Nebennierenzellen (numerische Hyperplasie — Manasse) oder aber bedeutend grösser, so dass mehrkernige, oft äusserst unregelmässig gestaltete, mit unregelmässigen, lappigen, unförmigen Kernen versehene, oft auch riesenzellenartige Formen (Hypertrophie der einzelnen Elemente — Manasse) zur Beobachtung kommen (Busse, Askanazy, Weiss, Buday u. A.). Glykogen findet sich in diesen atypischen Geschwülsten überaus reichlich, sowohl innerhalb der Parenchymzellen, als innerhalb des Stromas und der Blutgefässe, in letzteren sowohl frei als in Leukocyten eingeschlossen (Manasse, Lubarsch). Die Blutgefässe stellen sich, wie ich mit Manasse bestätigen kann, oft als weite spaltförmige Räume (Venen) dar.

Die malignen Formen der suprarenalen Geschwülste in der Niere zeigen teilweise den zuletzt geschilderten Bau, teilweise ein alveoläres (Busse, Beneke), karzinomähnliches (Alveolärsarkom) oder durch übermässige Zellwucherung rein sarkomatöses Gefüge; die Zellformen weichen noch mehr in der Beschaffenheit von Protoplasma und Kern und in ihren äusseren Gestalten von der Norm ab; polymorphe, langgestreckte, verzweigte Formen sind beobachtet worden (Beneke); auch die Fettinfiltration kann stellenweise zurücktreten oder fehlen (Burckhardt). Graupner sah starke hyaline Degeneration an Stroma und Gefässen.

Busse weist darauf hin, dass derlei Abweichungen der Zellen durch das Studium der embryonalen Nebenniere erklärlich würden, in welcher die Zellen noch kein Fett enthielten und unreife, indifferente Formen zeigten.

Die Frage, ob in solchen Fällen von malignen suprarenalen Geschwülsten zuerst eine typische Geschwulstform bestanden habe, die dann allmählig in Sarkom (Karzinom) übergegangen sei (Grawitz, Burckhardt), ist schwer zu entscheiden. Grawitz fand einen in die Niere versprengten Nebennierenkeim, der partiell hyperplastisch war. Beneke beobachtete in seinem Falle neben typischer Nebennierenstruktur gewucherte Zellstränge und sarkomatöses („entartetes") Parenchym von grosszellig-alveolärem Bau; er fand typische Nebennierenstränge, welche in Sarkomstränge und -alveolen übergingen; andererseits sah er aber oft genug auch die ersteren von den letzteren rein passiv verdrängt. Auch diese Bilder sind nicht nach jeder Richtung für eine Entartung vorher typischen Gewebes beweisend; die „Übergänge" können auch als ein sekundäres Zusammentreten von typischen Strängen mit Sarkomgewebe gedeutet werden. Ribbert meint, dass die geschwulstmässig wuchernden Nebennierentumoren aus von vornherein nicht völlig kapsulierten, in unregelmässiger Weise versprengten Nebennierenkeimen hervorgehen. Ricker hat solche Fälle

beschrieben, in welchen die Lagerung der Keime und deren Beziehungen zum umgebenden Nierengewebe vom gewöhnlichen Verhalten abwich.

Für viele suprarenale Tumoren der Niere, gutartige sowohl, wie maligne, sind drüsenartige Formationen beschrieben, auch Cysten; die Drüsenräume und Cysten waren mit ein- oder mehrschichtigem Epithel ausgekleidet, welches sogar kubische bis schön cylindrische Formen annahm (Busse, Kelly, Askanazy, Ambrosius, Weiss, Buday, Löwenhardt, Horn, Hansemann, Graupner, Lubarsch). Gelegentlich wurde sogar ein papilläres Einwachsen des Epithels (mit oder ohne begleitendes Bindegewebe in die Lumina dieser Räume konstatiert (Busse, Horn, Metzner, Hansemann, Askanazy); vielfach fand man Blut in den drüsenartigen Räumen. Soweit es sich hier nur um Bildung von Hohlräumen durch zentralen Zerfall von Zellen in den Zellcylindern und Zellballen handelt oder um ein Auseinandertreiben der ursprünglich soliden Zellanhäufungen durch ergossenes Blut (Manasse, Gatti, Lubarsch) — also nicht um echte Drüsenformationen, mögen diese Dinge für die Frage der Auffassung der betreffenden Tumoren als suprarenale ohne Bedeutung sein. Ähnliches gilt für die von Busse vorgefundenen Cysten aus ektatischen Lymphräumen (mit klarem, fädigem oder körnigem, homogenem Inhalt). Von grösserer Wichtigkeit sind aber die Befunde von echten Drüsentubulis und Drüsenalveolen, bezw. richtigen epithelialen Cysten (Manasse, Askanazy, Ricker). Hier ist mit Recht die Frage aufgeworfen worden, ob man angesichts solcher Strukturen noch an der Diagnose Nebennierengeschwulst festhalten dürfe.

Sudeck hat derartige Tumoren samt und sonders als Nierenadenome bezeichnet. Ricker (Kelly) wies darauf hin, dass Tubuli und Cysten in der Peripherie von Nebennierentumoren der Niere auf das angrenzende Nierengewebe bezogen werden können, andererseits bemerkt er, dass in den Geschwülsten selbst Nierengewebe (vielleicht ebenfalls aberrierte Keime) eingeschlossen sein könne, so dass die Tubuli und Cysten auf einer Wucherung von Nierensubstanz beruhen würden; man könne in solchen Fällen daher von einer Mischgeschwulst sprechen Es kommen also Fälle vor, in welchen mit der Verlagerung von Nebennierenkeimen in die Niere eine regionäre Entwickelungsstörung in der letzteren verbunden ist. Auch Kelly (Ulrich) sahen in Nebennierenkeimen der Niere Inseln von Nierenparenchym eingeschlossen. Hierher würden auch wirkliche Mischgeschwülste gehören, welche neben Nebennierengewebe Lipomgewebe (Horn, Grawitz), glatte Muskulatur (Horn, Buday) etc. in umfangreicheren Anhäufungen

enthalten. Gatti fand in dem Stiele seiner Nebennierengeschwulst Tubuli und Cysten mit hohen, schlanken Cylinderzellen, ferner glatte Muskelfasern, und fasst somit die ganze Neubildung als teratoid auf. Kelly sah sogar einmal ein echtes papillär-cystisches Nierenadenom (keine Fettinfiltration der Zellen), in dessen Nachbarschaft ein kleiner Nebennierentumor mit eingeschlossenen Drüsenschläuchen vorhanden war. Auf derartige Möglichkeiten muss man also bei der Beurteilung der drüsigen Formationen in Nebennierentumoren Rücksicht nehmen.

Andererseits ist auf die schon erwähnten Angaben einiger Autoren verwiesen worden, welche sowohl in embryonalen (Graupner) als in fertigen, normalen Nebennieren, als endlich in gutartigen Strumen der Nebenniere selbst derartige Drüsenbildungen (und Cysten) vorfanden (s. o.) und daraus schliessen, dass der Befund von solchen Dingen in Tumoren, die aus versprengten Nebennierenkeimen hervorgegangen seien, nicht befremden dürfe. Jedoch ist der fragliche Befund in den Tumoren der Nebenniere selbst doch nur ein ausnahmsweiser, so dass man Geschwülste der Niere, welche reichlich echte drüsige und gar cystisch-papilläre Bildungen enthalten, sehr vorsichtig beurteilen wird in Bezug auf ihre Zugehörigkeit zur Klasse der suprarenalen Tumoren. Es giebt richtige Nierenadenome bezw. Adenokarzinome mit stark glykogenhaltigen Zellen (Kelly), die man trotz mancher Ähnlichkeit nicht mit den hypernephroiden Geschwülsten verwechseln darf.

Überhaupt ist der Glykogengehalt nichts für die Nebennierentumoren Charakteristisches, da sich in den verschiedensten Geschwülsten (s. früher) Glykogen finden kann (in Enchondromen, Endotheliomen, Sarkomen, Adenomen und Karzinomen—Langhans, Neumann u. A.). In der normalen Nebenniere findet sich kein Glykogen.

Die Behauptung, dass man die Nebennierengeschwülste der Niere von den Adenomen und Karzinomen des Nierengewebes dadurch unterscheiden könne, dass man bei den letzteren Übergänge des normalen Nierengewebes in die Geschwulst beobachten könne, bei ersteren nicht, ist nicht stichhaltig, da derartige „Übergänge“ für die Adenome und Krebse der Niere mehr als fraglich sind (s. früher).

Eine andere Möglichkeit der Verwechslung suprarenaler Tumoren der Niere besteht noch gegenüber gewissen Nierengeschwülsten, welche in die Gruppe der Endo- bezw. Peritheliome (Angiosarkome, perivaskuläre Sarkome) gehören; davon war schon früher kurz die Rede: Hildebrand, Hansemann, de Paoli, v. Driessen, Manasse erwähnen solche Neubildungen unter den verschiedenen eben angeführten Namen.

Die perithelialen Tumoren sind weiche, blutreiche, schwammige Geschwülste aus wirr durcheinander geschlungenen, sich vielfach kreuzenden Kapillaren aufgebaut, Geschwülste, deren stark glykogenhaltige (polyedrische, längliche, keulenförmige, kubische und cylindrische) Parenchymzellen entweder in einfacher Schicht oder als mehr weniger dichte Zellmäntel den Kapillaren (häufig senkrecht) dicht aufsitzen. Zwischen den derart beschaffenen Kapillaren, welche häufig ausgedehnt hyalin entarten, bleiben vielfach Spalten frei, welche Blut oder Zelltrümmer enthalten und welche drüsenartige Räume vortäuschen können, obwohl es sich um nichts anderes, als um die Grenzbezirke der kompliziert angeordneten Gefässterritorien handelt. Tritt mit ausgedehnter hyaliner Entartung Verödung der Gefässe ein, dann kann in älteren Teilen der Geschwulst eine Art alveolären Baues entstehen und die ehemalige Beziehung der Parenchymzellen zu Kapillaren sich mehr und mehr verwischen.

Man leitet diese Geschwülste von den Perithelzellen (oder Adventitialzellen) der Gefässe ab oder von Endothelien perivaskulärer Lymphräume; letzteres ist unwahrscheinlich, da solche Räume für die Niere nicht bekannt sind, andererseits die Zellmäntel um die Gefässe nach aussen schärfer begrenzt sein müssten, als es in der That der Fall ist, wenn sie aus geschlossenen perivaskulären Räumen hervorgegangen sein sollten. In diesen Geschwülsten gehören also die Gefässe zum Geschwulstparenchym hinzu. Stroma ist in den betreffenden Geschwülsten sehr spärlich.

Ausser perithelialen Geschwülsten sind endotheliale im engeren Sinne für die Niere beschrieben worden, und zwar sowohl Blutgefässendotheliome, Endothelioma intravasculare (Hansemann), als Lymphgefässendotheliome (Manasse, v. Driessen, Hildebrand). Manasse beschrieb ein Venenendotheliom, welches aus erweiterten kleinen Venen (und Kapillaren) bestand, deren Endothelien epithelartig gewuchert waren (auch kubische Formen!); schliesslich entstanden durch Ausfüllung der Bluträume solide Zellstränge und Nester mit epithelartigen Zellen. Hansemann sah einen ähnlichen Tumor, der sich aus der Struktur eines Hämangioma cavernosum entwickelte; die Endothelien der Blutgefässe wurden epithelartig und türmten sich übereinander; eine solide Erfüllung der Lumina entstand jedoch nicht. Bei weiterem Wachstum trennten sich die wuchernden Endothelien durch Sprossung von den Blutgefässen und bildeten selbständig drüsenartige Räume; fettige Degeneration und Glykogen traten an den Endothelien reichlich hervor. Hansemann fand ähnliche Tumoren in den Knochen, den Lungen, den Ovarien, auch in der Nebenniere. Bemerkenswert ist, dass Burckhardt in seinen Fällen von suprarenalen Nierentumoren starke endotheliale Wucherungen an den Gefässen fand; die epithelartig gewordenen Endothelien liessen sich oft gar nicht mehr unterscheiden von den

wuchernden Tumorzellen. Man sieht hieraus, wie kompliziert die Verhältnisse gelegentlich liegen können.

Freilich deuten viele Autoren die eben erwähnten glykogenhaltigen Endo- und Peritheliome als Nebennierentumoren, besonders im Hinblick darauf, dass schon die normale Nebenniere sich nach angiosarkomatösem Typus entwickle (Lubarsch). Jedoch erscheint es vorläufig richtiger, an den vorgeschlagenen Scheidungen der einzelnen Nierengeschwülste festzuhalten, anstatt alles zusammenzuwerfen, wie z. B. Horn thut; man kommt sonst zu dem merkwürdigen Resultat, zu welchem einige Autoren in der That gelangt sind, dass nämlich die meisten (wenn nicht gar alle) Nierengeschwülste als Nebennierentumoren anzusehen wären. Man muss daran festhalten, dass in der Niere richtige Adenome und Adenokarzinome (tubuläre und papilläre) vorkommen und dass andererseits (gewissen Knochengeschwülsten durchaus analoge) glykogenreiche Endo-Peritheliome auftreten — wobei die beiden Geschwulstformen gelegentlich in ihrem mikroskopischen Bild derart ähnlich sein können, dass eine strikte Entscheidung oft schwer ist, wie auch Manasse hervorhebt.

Kelly giebt zur Unterscheidung jener genannten Endo-Peritheliome der Knochen und der Nebennierentumoren der Niere an, dass bei den ersteren die Zellen den Kapillaren nicht direkt aufsässen; die Kapillaren bildeten ein engmaschiges Netz, welches Züge und Haufen von hellen, nicht fett-, jedoch glykogenhaltigen Zellen einschliesse; Einbruch in Venen, Metastasen in Lungen etc. kämen auch bei diesen Peritheliomen vor. Hildebrand führt zur Differentialdiagnose der Peritheliome und Nebennierentumoren der Niere an, dass bei den ersteren keine Anordnung der Geschwulstzellen in Reihen vorhanden sei, sondern Gefässmaschen (Alveolen) mit auskleidenden Zellen; das blasige Aussehen der Zellen sei durch Glykogen, nicht durch Fett bedingt (nach Gatti).

Mit den gewöhnlichen Lipomen, welche ja, wie früher S. 141ff. erwähnt, in der Niere häufig vorkommen, wird man die suprarenalen Tumoren der Niere bei genauerer Untersuchung niemals verwechseln können. Bei kleinen Geschwülsten ist vielleicht makroskopisch ein Zweifel möglich; jedoch zeigen die einfachen Lipome meist die charakteristisch gelbweisse Farbe des normalen Fettgewebes sehr deutlich.

Nach allen diesen Vorausschickungen kann man sagen, dass eine grosse Reihe von Nierengeschwülsten auf aberrierte Nebennierenkeime bezogen werden dürfen. Als sehr wahrscheinlich suprarenaler Abkunft wird man diejenigen Tumoren der Niere auffassen dürfen, bei welchen noch ein direkter Zusammenhang mit ver-

sprengtem, nicht geschwulstmässig wucherndem Nebennierengewebe oder mit der ganz oder teilweise unter die Nierenkapsel verlagerten Nebenniere offenbar ist (Grawitz, Ulrich, Lubarsch, Beneke). Weiters darf man durch Analogie schliessen, dass auch diejenigen Nierengeschwülste Nebennierentumoren sind, die in ihrem Bau mit den typischen und atypischen Neoplasmen der Nebenniere selbst völlig übereinstimmen. Drüsige, cystische, papilläre Formationen sind vorsichtig zu beurteilen. Als weitere Charakteristika der Nebennierentumoren werden noch angeführt: die subkapsuläre Lage in der Niere, wo versprengte Nebennierenkeime am häufigsten vorkommen, die eigenartig gelbe Farbe der knotigen, knolligen Geschwülste; die Geschwulstkapsel, durch welche die Tumoren ganz oder teilweise scharf von der Niere abgesetzt erscheinen; der Fettgehalt der grossen polygonalen Zellen, welche reihen- und gruppenweise zu soliden Strängen und Haufen zusammengefasst sind. Grawitz führt noch weiter die amyloide Entartung der Gefässe an. Lubarsch bemerkt, dass die feinere Protoplasmastruktur der Zellen durchaus dem Typus der normalen Nebennierenzellen entspreche. Der Glykogengehalt der Geschwülste, ihr häufiger Einbruch in Venen dürfte bemerkenswert, jedoch sicher nicht ausschliesslich charakteristisch für dieselben anzusehen sein. Im übrigen kann man die Diagnose suprarenaler Tumor nur dann mit einiger Sicherheit stellen, wenn alle die angegebenen Kriterien zusammen vorhanden sind.

Was das Wachstum und die Verbreitungsweise der Nebennierentumoren anlangt (insbesondere der malignen, destruierenden Formen), so ist vielfach behauptet worden, dass man einen allmähligen Übergang völlig typischer Nebennierenstränge in sarkomatöse (bezw. karzinomatöse) Wucherungsherde beobachten könne. Derartige Übergänge sind aber nicht eindeutig, wie ich schon oben auseinandergesetzt habe. Andererseits beobachten wir in vielen malignen Geschwülsten irgend welcher Art annähernd typische Strukturen neben völlig verwilderten; dabei handelt es sich aber um die Parenchymkörper der Geschwulst und nicht einerseits um normale präexistierende Gebilde, andererseits um geschwulstmässig entartete. Das gilt auch für die Nebennierentumoren, in denen man typische

und atypische Strukturen nebeneinander in einer und derselben Geschwulst trifft. Askanazy hat die Verbreitung eines suprarenalen Nierentumors auf die normale Nebenniere studiert und gefunden, dass die Parenchymzellen des Tumors zwischen die Zellsäulen der normalen Nebenniere eindringen und diese zum Schwund bringen, ohne sie zu einer gleichartigen Wucherung anzuregen. Das Wachstum der malignen Nebennierentumoren im Nierengewebe selbst ist seitens der ausgebildeten Geschwulstknoten ein expansives; in jüngeren Stadien der Geschwulstinvasion sah man die Tumorzellen zwischen die Harnkanälchen eindringen, ohne dass an diesen andere Erscheinungen als die der Atrophie und Degeneration, seltener der reaktiven Hypertrophie zu bemerken waren (Beneke), hie und da kommt es zur Cystenbildung aus Harnkanälchen. Das interstitielle Bindegewebe der Niere gerät in reaktive entzündliche Wucherung, welche zur Verhärtung und Schrumpfung führt.

In klinischer Hinsicht ist zu bemerken, dass die meisten Nebennierentumoren vom 40. Lebensjahre an auftreten, selten vorher (Lubarsch, Burckhardt); in einem sehr seltenen Fall von Rupprecht trat die Neubildung bei einem $2^1/_2$ Jahre alten Kind auf. Ein grosser Teil der Nebennierentumoren macht gar keine klinischen Symptome und wird bei Sektionen als zufälliger Befund erhoben. Das gilt nicht nur für kleine Geschwülstchen, sondern es sind oft sehr umfangreiche Tumoren ohne besondere Bedeutung für ihren Träger: nach Exstirpation solcher Neoplasmen können auch Recidive ausbleiben (Ulrich). Im allgemeinen gehören diese klinisch benignen Geschwülste den annähernd typisch gebauten Formen an. Die destruierenden Abarten der Nebennierentumoren können sich klinisch wie sehr maligne Sarkome verhalten (Recidive, Metastasen in Lungen, Knochen, seltener in regionären Lymphdrüsen); zum Teil können aber auch solche Gewächse relativ lange ertragen werden (Busse, Beneke, Grawitz u. A.). Häufig hat man beobachtet, dass suprarenale Tumoren lange bestanden hatten, ohne wesentliche Bedeutung zu beanspruchen, und dass sie dann plötzlich bei irgend einer Gelegenheitsursache (Trauma etc.) ausserordentlich rasch zu wachsen und sich zu generalisieren begannen (Lubarsch, Gatti, Strübing).

Ulrich beobachtete einen Fall, der 20 Jahre lang unter geringen Symptomen bestand: bei dem Tod des Patienten war der Tumor von karzinomatöser Struktur und in die Vena renalis eingebrochen. Askanazy beschreibt eine Geschwulst, die schon in früher Jugend bemerkt worden sein soll, dann aber erst im 53. Lebensjahr wieder unter deutlichen Symptomen hervorgetreten war. Hansemann führt einen Tumor an, der 17 Jahre als faustgrosser harter Körper bestand, dann aber in wenigen Monaten durch rapides Wachstum und Einbruch in die Vene zum Tode führte. Bei der Sektion fand man einen cystisch erweichten, verkalkten, älteren Teil der Geschwulst und eine weiche, ebenfalls fettig-hämorrhagisch zerfallene, frische Tumormasse.

Zu dem Kapitel Nebennierengeschwulst gehören die Figurea 196 und 197.

Choriongeschwulst.

(Fig. 193—195.)

Die Thatsache, dass auch von den Eihäuten echte, sogar bösartige Geschwülste ausgehen können, ist gewiss von allgemeinerer Bedeutung für die Geschwulstlehre. Ich will daher ganz kurz auch auf diese Neubildungen zu sprechen kommen.

Wir gehen dabei von der Beobachtung aus, dass nach normal abgelaufenen Geburten oder nach frühzeitiger Unterbrechung der Schwangerschaft zurückgebliebene Teile der Placenta sich zu polypösen Körpern entwickeln können, welche der Uterusinnenfläche an der Placentarstelle anhaften (Langhans). Die gewöhnlichen derartigen „Placentarpolypen" bestehen aus einem Grundstock, der eben aus dem retinierten Placentargewebe besteht, während peripher sich durch immer von neuem auftretende Blutungen successive grössere Massen von Blutcoagulis (Fibrin) etc. auflagern und den „Polypen" vergrössern helfen. Sehr selten kommt es nun vor, dass sich aus derartigen gewöhnlichen Placentarresten unter schwereren Allgemeinerscheinungen (unstillbare Blutungen, Sepsis) lokaldestruierende Neubildungen entwickeln, welche die Uteruswand an der Placentarstelle nach und nach substituieren und sogar perforieren können (Zahn).

v. Kahlden hat einen derartigen Fall beschrieben: die breit aufsitzende, polypöse, an der Oberfläche blumenkohlartige Wucherung bestand in ihren, nach dem Uteruslumen hin gerichteten Schichten aus frischeren und älteren Produkten der Butgerinnung. In denjenigen Teilen aber, welche sich bis tief in die Uterusmuskulatur hineinschoben, zeigte sich als Geschwulstelement ein zottiges Gebilde, welches aus einem bindegewebigen (selten gefässhaltigen) Grundstock mit überklei-

dendem geschichtetem Epithel (Langhanssche Zellen) bestand. Diese Zotten, welche nach ihrer ganzen Beschaffenheit zweifellos als (nicht wesentlich veränderte) Abkömmlinge der Chorionzotten anzusehen waren, drangen vorzugsweise innerhalb venöser Gefässe des Uterus vor, hier Thromben und (in deren Gefolge) Nekrosen der Uteruswand hervorrufend. v. Kahlden führt einen analogen Fall von Zahn an und schlägt für die Erkrankung den Namen Placentarpolyp mit destruierender Chorionzottenwucherung vor.

Diesen Fällen von destruierendem Placentarpolyp sind nahestehend gewisse Fälle von Blasenmole, bei welchen es ebenfalls zu einem Einwachsen der Chorionzotten in die Gefässe des Uterus kommt (H. Meyer, Klebs). Dabei können die einwachsenden Zotten entweder nur wenig im Sinne der Blasenmole verändert sein (H. Meyer) oder die weiten Uterusvenen sind von blasig entarteten Zotten besetzt (R. v. Volkmann, Jarotzky und Waldeyer, Krieger — nach v. Kahlden). Derartige Vorkommnisse sind unter dem Namen destruierende Blasenmole bekannt.

Durch Verschleppung von Zotten kann es zu sekundären Knotenbildungen kommen. Jedoch sind auch bei gewöhnlichen, nicht malignen Blasenmolen Verschleppungen durch den Blutstrom beobachtet worden; dabei kommt es entweder überhaupt zu keiner Ansiedelung der Keime oder es bilden sich Tochterknoten (in der Scheide) von geringer Wachstumstendenz (L. Pick).

Die beiden erwähnten abnormen Wucherungen der Chorionzotten sind nun nahe verwandt einer sehr eigenartigen Geschwulstbildung, welche nicht nur lokal destruierende Eigenschaften, sondern auch weitgehende Fähigkeit zur Metastasenbildung besitzt, einer Geschwulstbildung, welche vor ihrer endgültigen Klarlegung durch Marchand die verschiedensten Auffassungen und Deutungen erlebte. Es ist schon früher (S. 132 ff.) bei Besprechung der einfachen Blasenmole (sog. Myxom des Chorions) darauf hingewiesen worden, dass nach den neueren Untersuchungen von Marchand, L. Fraenkel u. A. auch bei dieser Erkrankung proliferative Vorgänge an dem Epithelbelag der Chorionzotten vorkommen, und zwar sowohl an der Langhansschen Zellschicht als an den syncytialen Anteilen. Bei den jetzt zu besprechenden malignen Geschwülsten gehen diese beiden Zellschichten gewaltige Wucherungen ein, welche zu ausgedehnter Zerstörung der Uteruswand, zum Einbruch in die Blutgefässe der Gebärmutter und zur Bildung metastatischer Knoten Veranlassung geben. Eine

Analogie zwischen diesen malignen Zellwucherungen und den normalen Verhältnissen ist in dem, in den ersten Schwangerschaftsperioden nachgewiesenen, reichlichen Eindringen von syncytialen Massen und Langhansschen Zellen in das serotinale Gewebe und in dessen Blutgefässe gegeben (Marchand u. A.)

Der klinische Verlauf der in Rede stehenden Geschwulsterkrankung gestaltet sich derart, dass in den ersten Perioden einer Schwangerschaft, kurz vor einem Abort, oder in direktem oder entfernterem Anschluss an eine erfolgte Geburt schwere, wiederkehrende Blutungen auftreten, welche später jauchigen Charakter annehmen und schliesslich unter schwerer Anämie, Sepsis, und unter Auftreten von Metastasen, vor allem in der Vaginalwand (retrograde Venenmetastasen) und in den Lungen (Bluthusten), zum Tode führen (Sänger, C. Ruge, Pick). Seltenere Lokalisationen der Metastasen sind Leber, Nieren, Darm, Gehirn, Milz. Meist ist der Verlauf ein sehr rapider; nur wenige Fälle sind bekannt geworden, bei welchen sich die ersten Erscheinungen sehr spät einstellten und sich längere Zeit hinzogen.

Löhlein und L. Fränkel berichten von Fällen, bei denen erst $1^1/_2$ bis $1^3/_4$ Jahre nach Entfernung einer Blasenmole die ersten Symptome auftraten (nach C. Ruge). Kleinhans sah 11 Monate nach normal erfolgter Geburt die Geschwulst auftreten. Bezüglich der Prognose gehen die Meinungen dahin, dass nur bei sehr frühzeitiger Exstirpation Hoffnung auf Heilung zu erzielen sei. Im ganzen haben sich jedoch die prognostischen Aussichten gegen früher gebessert (v. Franqué).

Unsere malignen Placentargeschwülste wurden vor Marchands Entdeckung als maligne Deciduome (Sarkome der Decidua — Sänger) oder als Sarkome der Chorionzotten, ausgehend vom Bindegewebe der Zotten (ev. mit Wucherung der Langhansschen Zellen — Gottschalk) aufgefasst. Andererseits dachte man daran, dass es sich um Sarkome oder Karzinome des Uterus handeln möchte, welche kurz vor dem Eintritt einer Konzeption oder im Verlauf der Schwangerschaft oder bald nach der erfolgten Geburt (Abortus) sich entwickelt hätten (Veit, Kossmann). Erst Marchand wies durch ausgezeichnete mikroskopische Untersuchungen nach, dass die fraglichen Placentargeschwülste aus charakteristischen epithelialen Elementen sich aufbauen, welche in ihrer Beschaffenheit mit den Langhansschen Zellen einerseits, dem Syncytium andererseits durchaus über-

einstimmen, so dass also der epitheliale Überzug der Chorionzotten unzweifelhaft als die Matrix der Geschwulst angesehen werden musste; schliesslich wurde auch der direkte Zusammenhang der Geschwulstkörper mit der epithelialen Belegschicht der Zotten erwiesen (Marchand, Gebhard, Neumann).

Da hiermit erkannt war, dass zweierlei Zellformen sich an dem neoplastischen Prozess beteiligten, warf sich zunächst die für die normale Placentation hochwichtige Frage auf, ob diese beiden Zellformen genetisch gleichwertig seien, oder nicht. Ich kann hier nicht auf den Widerstreit der Meinungen eingehen, welcher sich um die Abstammung von Langhansschen Zellen und Syncytium unter normalen Verhältnissen dreht. Einerseits wird das Syncytium für mütterlichen Ursprungs gehalten und vom syncytial umgewandelten Uterinepithel der Serotina abgeleitet (Kossmann, Langhans), oder als Abkömmling des Endothels mütterlicher Gefässe betrachtet (Freund, Pfannenstiel), während die Langhanssche Zellschicht als fötales Ektoblast gedeutet wird; andererseits hält man Langhanssche Schicht und Syncytium für einheitlichen Ursprungs, für Produkte des fötalen Ektoblast (Aschoff). In diesen ganzen Fragen scheinen die neuesten Untersuchungen über Eieinbettung (v. Spee, v. Herff, G. Burkhard, Sobotta u. A.) einen bedeutsamen Wendepunkt darzustellen. Da nach diesen Untersuchungen das Ei selbst in die Uterusschleimhaut eindringt bezw. in eine nicht von Uterusepithel ausgekleidete Deciduahöhle zu liegen kommt, ist es undenkbar, „dass ein Teil der fötalen Eihäute (Chorionzotten) aussen eine Lage mütterlichen Epithels tragen könne“ (G. Burkhard). Sobotta hat überdies gezeigt, dass bei der Festsetzung des Eies im Uterus (der Maus) das Uterusepithel zu Grunde geht. Sonach wären Langhanssche Zellschicht und Syncytium höchstwahrscheinlich als fötale Bildung anzuerkennen und unsere besprochenen Geschwülste als ausschliesslich fötales Produkt zu proklamieren. Dabei bleibt freilich noch unbestimmt, ob die Langhanssche Zellschicht genetisch dem Zottenstroma zugehört (v. Franqué) oder fötales Epithel (Ektoblast) ist. Letzteres wird durch die in Rede stehenden Geschwulstbildungen, bei welchen das Syncytium und die Langhansschen Zellen nicht nur in inniger Gemeinschaft wuchern, sondern auch vielfach gegenseitige Übergänge erkennen lassen (s. später), wahrscheinlicher.

Ätiologisch ist über die maligne Choriongeschwulst so gut wie nichts bekannt. Interessant ist es allerdings, dass in fast der Hälfte der Fälle Blasenmole vorausgeht. Dieser Zusammenhang wird uns insoferne verständlicher, als, wie früher schon angeführt wurde, bei der gewöhnlichen Blasenmole ausser der myxomartigen Quellung und Erweichung des Zottenbindegewebes auch eine Proliferation des Zottenepithels sich geltend macht. Da jedoch viele Blasenmolen ohne maligne Entartung verlaufen, kann man ihnen eine direkte ätiologische Bedeutung für unsere Geschwulst nicht zuerkennen. Wahrscheinlich liegen Störungen (die im Uterus oder

im Ei oder in beiden zugleich ihren Ursprung haben können) zu Grunde, welche in die funktionellen Beziehungen der Langhansschen Zellen und des Syncytiums eingreifen.

Diese Zellschichten haben den Stoffaustausch zwischen mütterlichem und kindlichem Blut zu besorgen. Vielleicht darf man die Differenzierung in zwei gesonderte Schichten als den anatomischen Ausdruck dieser Funktion ansehen, indem die dem mütterlichen Blut zunächst gelegenen, syncytialen, hypertrophischen Massen das Ernährungsmaterial aufnehmen, gewissermassen aufstapeln, während die inneren, dem fötalen Blut zunächst gelegenen Langhansschen Zellen mit der Abgabe des inzwischen verarbeiteten Materials betraut sind. Störungen in diesen regulären funktionellen Beziehungen können einerseits zu Ernährungsanomalien im Bereich der Zotten (Blasenmole), andererseits zu ungeordneten Wucherungen des Epithels führen. Die Aufhebung und Aufgabe der Funktion würde aber bei dem Epithel das Hervortreten rein vegetativer Kräfte (Beneke) verständlich machen; die Aufgabe der Beziehungen zum Fötus würde es uns erklärlich machen, weshalb die wuchernden Epithelien nunmehr blos Beziehungen zum mütterlichen Blut aufweisen, dem sie das Ernährungsmaterial für ihre Proles ganz in der Weise entnehmen, wie in der normalen Placenta. Vielleicht darf man auch in der Thatsache, dass im weiteren Verlauf der Geschwulstbildung die charakteristischen Differenzen zwischen Syncytium und Langhansschen Zellen verloren gehen, einen Beweis erblicken nicht nur dafür, dass die beiden Zellformen genetisch gleichwertig und unter normalen Verhältnissen nur funktionell (Arbeitsteilung) differenziert sind, sondern auch dafür, dass bei der geschwulstmässigen Entartung eben die Bedingungen wegfallen, welche zu der funktionellen Differenzierung führen.

Makroskopisch stellen sich die malignen Choriongeschwülste verschieden dar, je nach dem Stadium, in welchem sie zur Beobachtung kommen. Gewöhnlich hat man an der Placentarstelle eine knollige, polypöse, oberflächlich zerklüftete, brüchige, hämorrhagische Masse, welche von Blutgerinnseln durchsetzt und umschlossen ist; diese Masse setzt sich entweder diffus oder in Form von mehr oder weniger umschriebenen Herden in die Uteruswand fort. Letztere kann derart aufgelockert und erweicht sein, dass man durch ein zunderartig mazeriertes Gewebe mit dem Finger ohne Widerstand bis zur Serosa vordringt. Häufig ist ein ausgedehnter jauchig-nekrotischer Zerfall der Geschwulstmasse zu bemerken. Bei Tubarschwangerschaft können sich die malignen Choriongeschwülste auch in der Tube entwickeln (Ahlfeld, Marchand, Schröder-Hofmeier).

Mikroskopisch (s. Fig. 193, 194) findet man an typischen Stellen die Geschwulstmasse aus zweierlei Elementen zusammengesetzt: einmal aus verschieden breiten Balken einer körnigen, dichten, von grossen

(oft bluthaltigen) Vakuolen durchsetzten, protoplasmatischen Masse (ohne Abteilung in einzelne Zellindividuen), in welche wechselnd grosse, vielgestaltige, chromatinreiche, vielfach in direkter Teilung begriffene Kerne ganz unregelmässig eingestreut sind = syncytiale Massen. Diese protoplasmatischen Balken und Bänder enthalten Fett (v. Franqué); ferner hat sich an ihnen hie und da ein peripherer Härchensaum nachweisen lassen; sie treten zu einem ganz unregelmässigen Fachwerk mit rundlichen, ovalen, länglichen, spaltförmigen oder sonstwie gestalteten Lücken zusammen; durch diese Lücken spannen sich häufig fadenartige Fortsätze der grösseren Balken hindurch. In diese Zwischenräume sind helle, glykogenreiche, daher in Schnitten blasig, vakuolär, erscheinende, scharf konturierte Zellen eingelagert, welchen chromatinärmere, helle, rundliche Kerne zukommen, die vielfach in Mitose befindlich sind (Langhanssche Zellen). Ob zwischen diesen letzteren Zellen eine echte Interzellularsubstanz vorkommt (v. Franqué), ist noch strittig. Häufig findet man derartige charakteristische Geschwulstkörper in weiten Blutgefässen (Venen) des Uterus vor, entweder noch vom Endothel bedeckt, das sie, von aussen eindringend, emporheben, oder frei mit dem Lumen kommunizierend. Aber nicht nur innerhalb der Blutgefässe wachsen die Geschwulstmassen vor, sondern sie infiltrieren auch die Muskulatur und das interstitielle Bindegewebe der Uteruswand. Langhans bemerkt, dass sich an den jüngsten Stellen der Neubildung eine getreue Nachahmung der normalen Verhältnisse in der oberen Serotinaschichte beobachten lasse, indem hier wie dort vorwiegend die Elemente der Zellschicht in „säulenförmiger" Entwickelung anzutreffen seien, während das Syncytium in seiner Entwickelung zurücktrete. Andere fanden an den peripheren Stellen die oben geschilderte typische Zusammensetzung des Geschwulstparenchyms mehr und mehr verwischt, indem entweder vorwiegend syncytiale Massen allein in die Umgebung vordringen, oder indem Syncytium sowohl, wie Langhanssche Zellen, unter nahezu völliger Verwischung der die beide Formen charakterisierenden Merkmale sich zu grösseren und kleineren, vielgestaltigen, rundlichen, langgestreckten, spindeligen, ein- und mehrkernigen Zellgebilden umwandeln; durch diese Metamorphosen, welche nach der Angabe der Autoren mit einer Spaltung der syncytialen Massen

in Einzelindividuen und unter dem Auftreten reichlicher riesenzellenartiger Gebilde verlaufen, nimmt das Geschwulstgewebe vielfach den Charakter eines grosszelligen, polymorphzelligen, mit Riesenzellen gespickten Sarkoms an, was früher gewiss zu unrichtigen Deutungen der Geschwulst Veranlassung gegeben hat. An solchen Stellen sind also syncytiale Anteile und Langhanssche Zellen nicht mehr zu unterscheiden.

Aschoff bemerkt, dass ein derartiger Formenwechsel auch bei der normalen Placentation zu beobachten sei, wenn die Abkömmlinge des Syncytiums und der Langhansschen Zellen als choriale Wanderzellen in die Decidua vordringen. Die scheinbar fliessenden Übergänge zwischen beiden Formen sprechen zu Gunsten einer einheitlichen Genese derselben. Langhans bestreitet allerdings die Bildung isolierter Zellen aus dem Syncytium für die normalen Verhältnisse; für die Choriongeschwülste giebt er sie zu, ohne sich jedoch der Meinung anschliessen zu können, dass die Elemente des Syncytiums und der Zellschicht fliessende Übergänge zeigen; er stellt viele der als Übergänge gedeuteten Bilder zu den degenerativen Prozessen.

v. Franqué weist darauf hin, dass bei Vorbehandlung der Präparate in Müllerscher Flüssigkeit die typischen Unterschiede zwischen Syncytium und Langhansschen Zellen sich so sehr verbergen, dass Verwechselungen mit grosszelligem Sarkom möglich seien. Es empfiehlt sich also eine sehr vorsichtige Fixierung und Härtung bei diesen Geschwülsten.

An den Grenzen der Geschwulst findet man in der Regel als Ausdruck der entzündlichen Reaktion des Nachbargewebes eine verschieden stark entwickelte Schicht „kleinzelliger Infiltration". Die älteren Geschwulstpartieen gehen samt dem durchwachsenen Uterusgewebe nekrotisch zu Grunde: die weiten Bluträume, welche von den charakteristischen Geschwulstkörpern oder von atypischen Konglomeraten von Geschwulstzellen besetzt sind, thrombosieren; die in das Gewebe frei ergossenen Blutmassen verfallen ebenfalls der Gerinnung; auch die Geschwulstmassen selbst (Syncytium) sollen einer „fibrinösen" Metamorphose fähig sein: schliesslich findet man Geschwulstparenchym und Uterusgewebe in nekrotischem Zerfall. Langhans hat sich mit der Frage der Zirkulationsverhältnisse der fraglichen Geschwülste beschäftigt; er fand, dass der „rein epithelialen" Neubildung endothelbekleidete wirkliche Blutgefässe bezw. ein gefässhaltiges Stroma nicht zukommen, so dass von einer eigentlichen Zirkulation in der Geschwulst nicht die Rede sein kann; das Ernährungsmaterial scheint nur von der Peripherie aus zugeführt zu werden.

Die Metastasen (Fig. 195) zeigen die gleichen Charaktere wie die Muttergeschwulst. Häufig ist eine Abweichung insoferne zu konstatieren, als in den Tochterknoten die typische Zusammensetzung des Geschwulstparenchyms aus syncytialen Massen und Langhansschen Zellen nicht so ausgesprochen hervortritt, indem entweder vorwiegend syncytiale Balken sich finden oder eine wenig charakteristische, grosszellige, sarkomartige Masse, an welcher allerdings die eigenartigen Beziehungen zu weiten Bluträumen von vornherein auffallen.

Bezüglich der Metastasen ist es interessant, zu wissen, dass eine Verschleppung von Chorionzotten und Zottenteilen (Syncytium) durch die Blutbahn auch bei normaler Schwangerschaft unter besonderen Verhältnissen vorkommt (z. B. bei Eklampsie—Schmorl); wahrscheinlich hat der Organismus die Fähigkeit derartige Keime für gewöhnlich unschädlich zu machen (C. Ruge, Aschoff); auch v. Franqué meint, dass derartige (sogar von malignen Choriongeschwülsten herstammende) Placentarteile nach frühzeitiger Exstirpation der Hauptgeschwulst eliminiert werden können, so dass es nicht zur sekundären Ansiedelung und Weiterentwickelung der embolischen Keime kommt. In dieser Beziehung sind Beobachtungen von Schmorl, Schlagenhaufer, Blumreich interessant; diese Autoren fanden Tumoren der Vagina vom Typus der Choriongeschwülste, ohne dass gleichzeitig im Uterus ein Tumor vorhanden gewesen wäre. Schmorl denkt an die Möglichkeit, dass in solchen Fällen die primäre Geschwulst der Placenta bei der Geburt ausgestossen worden sei. Pick meint dagegen, es handle sich um retrograde Verschleppung gewöhnlichen Zottenepithels, das später abnorm wuchere.

Nun noch einige Bemerkungen über die Namengebung, bezüglich welcher auch nach Erkenntnis der Genese unserer Geschwulst eine Einigung nicht erzielt wurde. Da das Syncytium, sei es als mütterliche oder fötale Bildung aufgefasst, wahrscheinlich epithelialer Herkunft ist, und die Langhanssche Zellschicht zu allermeist als fötaler Ektoblast gilt, würde an sich nichts im Wege stehen, die fragliche maligne Neubildung als ein Karzinom zu bezeichnen; diese Bezeichnung würde auch für diejenigen Autoren gelten, welche beide Schichten gemeinsam als fötales Ektoderm auffassen. Wer die Langhanssche Zellschicht allerdings zum Zottenstroma rechnet (v. Franqué), würde sich gezwungen sehen, von einer teilweise bindegewebigen, teilweise epithelialen Neubildung zu sprechen. Gegen die Bezeichnung Karzinom wurde eingewendet, dass weder der Bau des Geschwulstgewebes, noch die vorzugsweise Art des

Vordringens in der Blutbahn, die Metastasenbildung u. s. w. mit dem gewöhnlichen Verhalten eines Karzinoms übereinstimme; in der That hat die Geschwulst morphologisch mehr Beziehungen zum Sarkom. Histogenetisch hat man es allerdings mit einer destruierenden, metastasierenden, also malignen, auf epitheliale Bildungen zurückzuführenden Geschwulst zu thun, so dass sich Namen wie Carcinoma syncytiale, Choriocarcinoma, Carcinoma choriosyncytiale aufrecht erhalten lassen. Eine andere Bezeichnung ist Syncytioma malignum oder Epithelioma syncytiale, wobei allerdings der Langhansschen Zellschicht als Geschwulstbestandteil zu wenig gedacht ist — abgesehen von dem, wie früher bemerkt, in ganz verschiedener Weise angewendeten, also missverständlichen Wort Epithelioma. Eine indifferente Bezeichnung scheint bei der eigenartigen Beschaffenheit des Geschwulstgewebes, bei der Verschiedenheit der Ansichten über die Entwickelung der normalen Placenta und damit auch über die Herkunft der Geschwulstmatrix sehr am Platze; deshalb habe ich an der Bezeichnung: maligne Choriongeschwulst festgehalten.

Mischgeschwülste.

(Dermoidcysten, Enterocysten und branchiogene Cysten, Mischgeschwülste im engeren Sinne, teratoide Tumoren, Teratome.) Fig. 198—202.

A. Allgemeines.

Mischgeschwülste nennen wir solche autonome Tumoren, in welchen mehrere Gewebsarten geschwulstmässig proliferieren. Zwar haben wir aus den bisherigen Betrachtungen gesehen, dass eigentlich keine Geschwulst nur aus einem einzigen Gewebe zusammengesetzt ist: Wir sahen, dass nicht nur die Gruppe der sogenannten organoiden Tumoren (also die Endotheliome, Papillome, Adenome und die Karzinome) aus zwei Geweben, die wir als Parenchym und Stroma unterschieden, aufgebaut war, sondern es liess sich zeigen, dass wir auch bei den gemeinhin als histioide Geschwülste zusammengefassten Neoplasmen eine derartige Unterscheidung treffen können. In diesem Sinne wären also alle Geschwülste Mischgeschwülste, da sie alle aus Stroma und Parenchym bestehen. Jedoch würde, wie man leicht erkennt, eine derartig weite Fassung des Begriffes Mischgeschwulst unserer oben gegebenen Definition nicht entsprechen. Die Definition verlangt von einer echten Mischgeschwulst, dass die sie zusammsetzenden Gewebe geschwulstartig proliferieren, dass sie also alle miteinander zur Bildung des eigentlichen spezifischen Geschwulstparenchyms beitragen sollen, welches gerade dadurch in den betreffenden Fällen zu einem höchst eigenartigen und komplizierten gestaltet wird. Während also bei den bisher betrachteten Geschwülsten die sie zu-

sammensetzenden Gewebe insoferne einander nicht ebenbürtig waren, also die eine Komponente das eigentliche Parenchym bedeutete, also den echt geschwulstmässig wuchernden Teil darstellte, während die andere Komponente als Stroma lediglich zur Stütze und Ernährung diente, also eine zwar wichtige, aber doch untergeordnetere Rolle spielte — handelt es sich bei den Mischgeschwülsten um mehrere Geschwulstparenchyme, die nun gemeinsam zur Bildung der eigentlichen Geschwulstmasse beitragen. Dabei kann wohl das eine Parenchym zum anderen gelegentlich in ungefähr solche Beziehungen treten, wie wir sie sonst zwischen Parenchym und Stroma eingehalten sehen; aber es ist im Gegensatz zu den bisher betrachteten Geschwülsten ein solches stromaartig angeordnetes Gewebe dann eben nicht in dem Sinne Stroma, dass es bloss Stütze und Halt gebendes und die Ernährungsgefässe führendes, untergeordnetes (nicht spezifisches) Gewebe wäre, sondern es ist selbst geschwulstmässig wucherndes Gewebe — also trotz seiner eventuellen stromaartigen Anordnung spezifisches Parenchym. Diese Auseinandersetzung könnte die Vorstellung erwecken, als ob es bei den echten Mischgeschwülsten ein Stroma in dem gewöhnlichen Sinne überhaupt nicht gäbe. Das ist nicht der Fall. Die wachsende Mischgeschwulst bezieht in der Regel ihre Gefässe von dem Gewebe ihres Standortes — diese sind also für sie Stroma. Andererseits dringen bösartige Formen der Mischgeschwülste auch infiltrierend und destruktiv in die Gewebe der Nachbarschaft vor und was von den letzteren bei der Zerstörung übrig bleibt, das wird zum Stroma der betreffenden Geschwülste. Es bestehen also die Mischgeschwülste aus einem (nicht spezifischen) Stroma und aus mehreren, verschiedenartigen Parenchymen.

Wir hatten schon gelegentlich der Besprechung der bisher betrachteten Neoplasmen mehrfach auf einfachere Formen von Mischgeschwülsten hingewiesen.

Erstens lernten wir unter den gereifteren Bindesubstanzgeschwülsten Mischformen kennen, die aus mehreren Bindesubstanzgeweben zusammengesetzt waren. Wir erwähnten Geschwülste aus Bindegewebe und Fettgewebe — Fibrolipome; solche aus Fettgewebe und Schleimgewebe — Lipomyxome; solche aus Binde-, Fett- und Muskelgewebe — Fibrolipomyome u. s. w.

Schon bei Erwähnung dieser relativ einfachen Bindesubstanzmischtumoren streiften wir die Frage, ob die einzelnen in der Mischgeschwulst vereinigten Gewebe selbständig und gegenseitig unabhängig, nebeneinander und durcheinander wucherten, oder ob sie vielleicht durch Entwickelung oder Metaplasie auseinander hervorgingen. Mit wünschenswerter Sicherheit liess sich diese Frage nicht entscheiden; jedoch wurde soviel hervorgehoben, dass in vielen Fällen die verschiedenen Gewebe eine engere gegenseitige Beziehung nicht erkennen liessen und man jedem einzelnen Gewebe eine mehr selbstständige Bedeutung zusprechen musste. Andererseits kamen aber auch Bindesubstanzmischtumoren zur Beobachtung, in welchen sicher das eine Gewebe aus dem anderen durch Entwickelung hervorging: z. B. stellte ein Osteochondrom eine Geschwulst dar, die aus Knochen und Knorpel bestand; aber diese beiden komponierenden Gewebe waren in letzter Linie auf ein gemeinsames, knochen- und knorpelbildendes Mutter- oder Keimgewebe zu beziehen. Wir werden sehen, dass nach den neueren Untersuchungen von Wilms etwas Ähnliches auch für viel kompliziertere Mischgeschwülste gilt.

Zweitens erwähnten wir bei Besprechung der Endotheliome einige besondere Formen dieser Geschwülste: einmal solche, in denen die endothelialen Geschwulstelemente teils in Strängen und Nestern, teils diffus, sarkomartig wucherten, Vorgänge, die im Sinne der Kombination von Endotheliom mit Sarkom, oder gar als Kombination von Krebs und Sarkom (Carcinoma sarcomatodes etc.) fälschlich gedeutet wurden. Ferner erwähnten wir endotheliale wirkliche Mischgeschwülste von eigenartigem Bau, welche ausser den endothelialen Zellsträngen sehr verschiedene Gewebsarten: Fettgewebe, Schleimgewebe, Knorpel etc. aufwiesen; dabei bildeten diese Gewebe zusammen eine Art kompliziert gebauten Stromas für die endothelialen Gebilde, welche ihrerseits diesem Stroma gegenüber die Rolle des vulgären Parenchyms spielten. Theoretisch betrachtet gehörten aber alle diese Gewebe zum eigentlichen Geschwulstparenchym. Wir werden diese eigenartige Gruppe von endothelialen Mischgeschwülsten alsbald noch eingehender zu betrachten haben.

Drittens wurde in der Gruppe der Sarkome der einfacheren, aus mehreren Sarkomgeweben zusammengesetzten, sarkomatösen Mischgeschwülste gedacht, sowie die Fälle von Kom-

bination eines Sarkoms mit einer typischen Bindesubstanzgeschwulst erwähnt. Es wurde dabei der Versuch gemacht, in die Nomenklatur einiges Prinzip zu bringen: Wir wendeten nämlich für die echte Kombination einer typischen Bindesubstanzgeschwulst mit einem Sarkom den aus zwei Substantiven gebildeten Doppelnamen an, während wir für die sarkomatöse Abart einer typischen Bindesubstanzgeschwulst, also für deren „zelluläre Varietät", nur einen Hauptnamen wählten und das Adjektiv sarcomatodes beifügten: ein Myo-Sarcoma war also z. B. für uns ein Myom, kombiniert mit einem gewöhnlichen Sarkom, während Myoma sarcomatodes die zelluläre Variation des Myoms bedeutete, also eine Geschwulst, die ein Sarkomgewebe produzierte, in welchem die Zellen wenigstens einen Anlauf zur Differenzierung in spezifische Muskelelemente nahmen. Ich gestehe gerne zu, dass diese Unterscheidung praktisch schwer durchzuführen ist, aber theoretisch hat sie ihre Berechtigung: Wenn man, wie das vorkommt, mitten in einem Leiomyom ein einfaches Spindelzellensarkom findet, und wenn nun letzteres bei weiterem Wachstum sich mit ersterem vermischt, so muss man doch für eine derartige Geschwulstbildung auch einen Namen bereit haben; da hier die beiden Gewebsarten unabhängig voneinander sind und selbständig nebeneinander vorkommen, ist die Bezeichnung durch zwei Substantiva, also Leiomyo-Sarcoma, gerechtfertigt. Sind in einer aus spindeligen Zellen und glatten Muskelfasern zusammengesetzten, zellreichen Geschwulst die Spindelzellen nur ein Durchgangsstadium bei der Differenzierung der Elemente zu glatten Muskelfasern, dann ist der betreffende Tumor dem Wesen nach eine Muskelgeschwulst von sarkomartigem Charakter und man benennt daher ein solches Neoplasma mit einem Hauptnamen — hier also Myoma — und setzt ein entsprechendes Adjektiv — hier also sarcomatosum oder sarcomatodes hinzu.

Viertens haben wir unter den fibroepithelialen Geschwülsten bereits Mischformen kennen gelernt. Diese Tumoren nehmen überhaupt für die Frage der Mischgeschwülste eine eigenartige Stellung ein; denn bei ihnen handelt es sich um Geschwülste, in welchen die zwei zusammensetzenden Gewebe — also Bindegewebe und Epithel — sich gegenseitig zwar durchaus so verhalten wie normalerweise Stroma und Parenchym; aber es erreicht

das Stroma qualitativ (parallele und konzentrische Anordnung um Drüsenschläuche, Bildung einer Membrana propria) eine derartige Ausbildung, dass es enger zum Parenchym hinzuzugehören scheint. Es kommt noch hinzu, dass in nicht wenigen Formen der beregten Geschwulstgruppe das Bindegewebe auch quantitativ eine Entfaltung zeigt, die über den Rahmen eines einfachen Stromas hinausgeht; in solch letzteren Fällen scheint also das Bindegewebe ebenfalls als geschwulstmässig mitwuchernde Komponente und sind solche Tumoren demgemäss als echte Mischgeschwülste zu bezeichnen. Ich erinnere hier in erster Linie an die früher beschriebenen Fibro-Adenome und Myxo-Adenome der Mamma.

Beneke fasst auch bei sehr starker Entwickelung des Bindegewebes dieses nur als sekundär gebildetes Stroma auf und will also nicht von Mischgeschwülsten gesprochen haben. Ich glaube, dass sich diese Auffassung gegenüber solchen Formen, in denen sich das Bindegewebe nicht nur quantitativ gegenüber dem Epithel in den Vordergrund drängt, sondern auch qualitativ eigenartig entwickelt ist, nicht aufrecht erhalten lässt.

Jene eigenartigen Mischgeschwülste, welche neben einer adenomatösen Wucherung einen myomatösen Beisatz haben — die von v. Recklinghausen unserem Verständnis näher gebrachten Adenomyome — fanden ebenfalls bereits Erwähnung.

Auch unter den Karzinomen haben wir fünftens einige Mischformen kennen gelernt: Einmal Geschwülste, in welchen sich eine typische Epithelgeschwulst — Papillom oder Adenom — mit Krebs kombinierte, Formen, die vielfach im Sinne eines „Übergangs" der typischen Geschwulst in die atypische aufgesetzt wurden. Es wurde aber erwähnt, dass es auch eine sichere Kombination von Krebs und Adenom (z. B. in der Brustdrüse) giebt, wobei die zwei Geschwülste gegenseitig unabhängig sind. In einer anderen Reihe von Fällen sahen wir Kombination zweier verschiedener Karzinome und ihr Zusammentreten zu einer einzigen Geschwulstbildung (z. B. kombinierter Magen- und Pankreaskrebs). Endlich wurde der seltenen Fälle gedacht, in welchen eine sarkomatöse Wucherung neben einer karzinomatösen Neubildung in einer und derselben Geschwulst erscheint, Fälle, welche als Karzinosarkome bezeichnet wurden. Wie seinerzeit erwähnt, sind die in der Literatur verzeichneten Fälle von Karzinosarkom (Sarcoma carcinomatodes) teils Mischgeschwülste embryonalen Charakters, mit denen wir uns alsbald näher zu be-

schäftigen haben werden, teils sind es endotheliale Tumoren, in welchen die endothelialen Elemente teils diffus sarkomartig wuchern, teils in Nestern und Strängen (alveolärer Bau) auftreten. Wirkliche Kombinationen von Sarkom und Krebs, so zwar, dass beide Geschwülste als gegenseitig unabhängige Komponenten das betreffende Neoplasma aufbauten, sind jedenfalls sehr selten.

v. Franqué beschrieb eine derartige Geschwulst von der Tube, welche eine Kombination von Adenocarcinom und Sarkom darstellte; ausserdem waren noch die Endothelien der Blutgefässe gewuchert und hatten ein knorpelartiges Gewebe gebildet. Sarkom und Carcinom waren teils eng benachbart, teils völlig gemischt, teils aber auch vollständig getrennt und jedes für sich genetisch verfolgbar. Eine Metastase im Uterus war ein reines Sarkom, auch in der Bauchhöhle hatte sich die Geschwulst nach Durchbruch des Peritoneums als Sarkom verbreitet. Iwanoff beschrieb eine metastasierende Uterusgeschwulst, welche ein Adenocarcinom und ein Spindelzellensarkom zeigte; die Metastasen waren sarkomatös.

Auch auf eine Reihe von Pseudomischgeschwülsten wurde in den früheren Kapiteln hingewiesen. Z. B. wurde bemerkt, dass man von einer Mischgeschwulst oft fälschlicherweise spricht, wenn das eine von zwei in einer Geschwulst vorhandenen Geweben sekundär, durch regressive Metamorphose, aus dem anderen hervorgegangen ist; wenn z. B. in einem Fibrom infolge partieller ödematöser Durchtränkung bezw. infolge beginnender Erweichung Stellen gebildet werden, welche morphologisch an Schleimgewebe erinnern, dann ist das Auftreten des letzteren Gewebes in der Geschwulst etwas durchaus Accidentelles, Sekundäres und man darf eine solche Geschwulst nicht als Fibromyxom bezeichnen, sondern als Fibrom mit schleimgewebsartiger Metamorphose bezw. mit schleimiger Degeneration: Fibroma myxomatodes ist vielleicht eine erlaubte Bezeichnung dafür. Ein anderer, ebenfalls schon früher hervorgehobener Punkt ist folgender: Wenn eine Geschwulst in irgend einem fremden Gewebe wächst, so wird sie, besonders an ihrer Wachstumsgrenze, mehr oder weniger reichliche Bestandteile des fremden Gewebes eingeschlossen enthalten: ein in der Niere wachsendes Fibrom kann in seinen peripheren Abschnitten Harnkanälchen aufweisen, ein im Knochen wachsendes Sarkom enthält oft reichliche Knochenbälkchen, welche Überreste des destruierten, präexistierenden Knochens sind. In solchen Fällen wäre es natürlich durchaus unerlaubt, von Fibro-Adenom oder im zweiten angezogenen Falle von Osteosarkom zu sprechen, denn die eingeschlossenen Tubuli oder Knochenbälkchen sind etwas durchaus Nebensächliches und haben mit dem geschwulstmässig-neoplastischen Prozess als solchem gar nichts zu thun. Eine echte Milchgeschwulst kann auch dadurch vorgetäuscht werden, dass bei zwei, gleichzeitig in einem Körper, an räumlich ganz verschiedenen Stellen bestehenden Geschwülsten die eine in die andere hinein metastasiert: so kann z. B. ein Karzinom des Magens in ein Uterusfibrom metastasieren.

Wir haben also bei Besprechung der bisherigen Geschwulstgruppen bereits eine ganze Reihe von Mischgeschwülsten kennen

gelernt. Es erübrigt uns nun, einerseits Ergänzungen hinzuzufügen, andererseits die erwähnte Reihe durch Anführung neuer, bisher noch nicht besprochener, z. T. sehr komplizierter Formen von Mischtumoren zu schliessen. Von der Grenze des engeren Gebietes der Mischgeschwülste werden wir ohne merklichen Übergang in ein benachbartes und verwandtes Gebiet übertreten, welches uns Tumoren zeigt, in denen Derivate aller drei Keimblätter entweder eine ungeordnete Wucherung eingehen (teratoide Geschwülste) oder einen mehr oder weniger rudimentären Embryo aufbauen (Teratome). Dabei wird sich zeigen, dass die Mischgeschwülste grösstenteils in das Gebiet der heterologen, heterotopen und heterochronen Neubildungen gehören, da die Gewebe, welche unsere Tumoren zusammensetzen, in der Regel ihrer Qualität nach von dem betreffenden Mutterboden abweichen, andererseits häufig an dem betreffenden Ort gar nicht oder wenigstens nicht zu der Zeit der Entwickelung der Geschwulst vorkommen. Bevor wir jedoch unserer speziellen Aufgabe nachkommen, erscheint es am Platze, einige für die Frage der Mischgeschwülste im allgemeinen wichtige Punkte einer kurzen Erörterung zu unterziehen.

Wenn wir in einer Geschwulst mehrere Gewebsarten als Parenchym entwickelt sehen, so fragen wir uns mit Recht zuerst, ob die verschiedenen Gewebe unabhängig voneinander, jedes vollständig für sich, wuchern, oder ob eine engere Beziehung zwischen ihnen besteht, in dem Sinne, dass die verschiedenen Gewebe auseinander oder aus einer gemeinsamen geweblichen Grundform hervorgehen. Mit dieser Frage werden die Probleme der Entstehung und des Wachstums der Mischtumoren zugleich berührt.

Zwei Schlagwörter hatten bisher vorwiegend für die Erklärung der Entstehung und des Wachstums der Mischtumoren Geltung: Aberration und Metaplasie. D. h. eine Reihe von Autoren führte die Mischgeschwülste auf versprengte Keime in Cohnheimschem Sinne zurück, liess sie also hervorgehen aus, bei der fötalen Entwickelung unverbrauchten und versprengten Zellen oder Zellkomplexen, während eine andere Reihe von Autoren eine Ableitung der in den Mischgeschwülsten konkurrierenden Gewebe von den Geweben des betreffenden Mutterbodens versuchte und dabei eine

oft weitgehende Umwandlungsfähigkeit (Metaplasie) dieser Muttergewebe annahm. Im ersten Falle stellte man sich das Wachstum einer Mischgeschwulst selbständig vor: es hatte die wuchernde Geschwulst keine anderen Beziehungen zu dem Boden, auf dem sie wuchs, als dass sie von letzterem ihre Ernährung (Blutgefässe etc.) bezog und dass sie bei ihrem Wachstum entweder einfach durch Druck oder durch direkteren Angriff die Nachbargewebe zu Schaden brachte; die Neubildung wuchs also nach dieser Meinung aus eigenen Mitteln, gleichsam wie ein selbständiges Organ für sich — war ihre Entstehung ja doch auf einen schon bei der fötalen Entwickelung abgesprengten Gewebskeim bezw. auf mehrere, verschiedenartige solche Keime zurückzuführen. Nach der an zweiter Stelle angeführten Meinung ging die Geschwulst aber aus fertigen, ausdifferenzierten Geweben des Standortes hervor; Entstehung und Wachstum sollte sich in der Weise abspielen, dass die betreffenden normalen Gewebe sich in die verschiedenartigen geweblichen Komponenten des Mischtumors fortgesetzt umwandelten.

Für eine derartige Umwandlung normaler Gewebe in Geschwulstgewebe, verbunden mit solch weitgehender Metaplasie, lassen sich stichhaltige Beweise nicht erbringen. Im allgemeinen Teil haben wir bereits über die Bedeutung und das Vorkommen metaplastischer Vorgänge ausführlich gesprochen. Hier sei nur erwähnt, dass viele Mischtumoren als primär scharf umschriebene, sogar oft abgekapselte Tumoren auftreten, was viel eher für ein Hervorgehen aus gesonderten, selbständigen Geschwulstkeimen, als für eine Entwickelung durch Verwandlung normaler Gewebe spricht. Ferner findet man bei den destruierend in fremdes Gewebe einwachsenden Mischgeschwülsten niemals „Übergänge“ des normalen Gewebes in Geschwulstgewebe; auch bei Zusammentreffen von normalem Gewebe und Geschwulstgewebe gleicher Abstammung kommt eine Umwandlung des ersteren in letzteres niemals vor. Bei dem weiteren Wachstum und der Verbreitung der Mischgeschwülste beobachtet man also nichts von Metaplasie und von geschwulstartiger Degeneration des vorher gesunden Gewebes; es ist daher wahrscheinlich, dass auch die erste Entstehung nicht in dieser Weise erfolgt. Dagegen sprechen gewichtige Gründe für ein Hervorgehen der Mischgeschwülste aus örtlichen Entwickelungsstörungen.

Hierzu wäre in erster Linie zu erwähnen, dass viele Mischgeschwülste in den ersten Lebensjahren oder überhaupt bei Kindern hervortreten, ja dass sie hie und da mit auf die Welt gebracht werden; das spricht für eine kongenitale Anlage zur Geschwulstbildung. Einige Mischgeschwülste treten allerdings erst in späterem Lebensalter hervor; da aber ganz analoge Tumoren auch in der Kindheit beobachtet werden, so ist der Schluss berechtigt, dass auch die im späteren Alter hervortretenden ebenfalls kongenital angelegt sind und aus uns unbekannten Ursachen längere Zeit in einem latenten Stadium verharren (s. allgemeiner Teil). Vielfach sind gewiss äussere Momente im Spiel, welche den Geschwulstkeim in solchen Fällen in seiner Weiterentwickelung hemmen. Weiter kann für das Zugrundeliegen von Entwickelungsstörungen bei den Mischgeschwülsten das nicht selten beobachtete doppelseitige Auftreten in symmetrischen Organen geltend gemacht werden. Drittens spricht der embryonale Charakter, welchen die in den Mischgeschwülsten proliferierenden Gewebe so häufig zeigen, für das Hervorgehen dieser Tumoren aus embryonalen, weniger differenzierten oder vielleicht fehlerhaft differenzierten Keimen.

Durch neuere Untersuchungen, insbesondere von Wilms, sind unsere Ansichten bezüglich der Entstehung und des Wachstums von Mischgeschwülsten in eine etwas andere Richtung gebracht worden. Wilms hat die alten Schlagwörter Keimversprengung und Metaplasie durch zwei neue vertauscht, indem er Keimausschaltung und Differenzierung an deren Stelle setzte. Nach ihm beruhen die Mischgeschwülste auf einer verspäteten Fortentwickelung von Keimen, die zu verschiedenen Zeiten der fötalen Entwickelungsperiode aus dem normalen Verband ausgeschaltet wurden; eine Versprengung, Verlagerung kann vorhanden sein, kann aber auch fehlen. Es können die ausgeschalteten Zellen auch an Ort und Stelle der Ausschaltung liegen bleiben. Kommen solche Keime durch irgend eine Gelegenheitsursache früher oder später zur Proliferation, so befinden sie sich einer Umgebung gegenüber, „die ihnen nicht alle jene gegenseitigen Relationen bieten kann, die ein embryonales Gewebe nötig hat, um eine normale Differenzierung einzugehen“: die normale Differenzierung des ausgeschalteten Keimes

erleidet also eine grössere oder geringere Einschränkung. Finden sich aber günstige Bedingungen, so differenzieren sich die fraglichen Keime in derselben Weise und Richtung, wie es die normalen Gewebe, aus denen die Keime ausgeschaltet wurden, bei ihrer weiteren Entwickelung thaten. So können aus einer einfachen geweblichen Grundform in den Mischgeschwülsten die mannigfachsten Gewebe entstehen, aber nicht durch Metaplasie im Sinne der früheren Autoren, sondern durch den normalen Gang der Differenzierung. Ebenso wie z. B. aus den Zellen des Myotoms bei der Entwickelung des Embryo einerseits quergestreifte Muskelfasern, andererseits mesenchymales Gewebe, vor allem das Sklerotom hervorgeht, welches unter anderem Knorpel und Knochen liefert, ebenso kann aus einer Gruppe ausgeschalteter Myotomzellen, also aus einem gemeinsamen myotomalen Keimgewebe, bei dessen späterer (postembryonaler) Entwickelung, durch denselben Gang der Differenzierung eine Geschwulst hervorgehen, die neben noch indifferentem Keimgewebe unter anderem auch quergestreifte Muskelfasern, Knorpel und Knochen enthält. Dass diese Auffassung etwas ausserordentlich Bestechendes hat, liegt auf der Hand. Die ganze Reihe der Mischgeschwülste von den kompliziertesten bis hinab zu den allereinfachsten wäre auf diese Weise in ihrer Entstehung und in ihrem Wachstum verständlich gemacht: Je weniger differenziert die bei der Embryonalentwickelung ausgeschaltete Zellgruppe war, desto mannigfaltiger werden die Gewebe sein, welche sie bei einer späteren geschwulstartigen Entwickelung hervorzubringen vermag. Wir würden sogar die Entwickelung eines verkümmerten, rudimentären Embryo, wie wir sie z. B. in gewissen cystischen Teratomen des Ovariums beobachten (Embryom—Wilms), auf den gleichen Vorgang der Keimausschaltung zurückführen können, wenn wir annehmen, dass die Ausschaltung in den ersten Phasen der Eifurchung stattgefunden hat (Wilms, Bonnet, Marchand); machen es ja doch neuere entwickelungsmechanische Experimente wahrscheinlich, dass auch beim Säugethierei die ersten Furchungskugeln (Blastomeren) einen Teil des Embryo, unter Umständen sogar einen halben Embryo zu bilden im stande sind. Gewisse, alsbald zu beschreibende, komplizierte Geschwülste der Genitaldrüsen, in welchen man eine dreiblätterige Keimanlage in ungeordneter

Form proliferieren sieht, könnten nach Bonnet und Wilms ebenfalls auf ausgeschaltete Furchungskugeln zurückgeführt werden. Für weniger hochentwickelte Mischgeschwülste müsste eine Keimausschaltung in späteren Stadien der Differenzierung der Embryonalanlage (nach Wilms in dem Stadium der Keimblattbildung) angenommen werden und für die einfachsten Formen der Mischtumoren kämen bereits weitgehend differenzierte Keime in Betracht (nach Wilms z. B. Zellen des Mesenchyms). Die Wilmssche Ansicht hat nicht nur für sich, dass sie uns eine bedeutende Zahl von Mischgeschwülsten von einem gemeinsamen Standpunkt aus betrachten lässt, sondern sie erklärt uns auch die Thatsache, dass bestimmte Regionen des Körpers meist auch ganz bestimmte Formen von Mischgeschwülsten hervorbringen. Der Genius loci, der, wie wir sehen werden, bei den Mischgeschwülsten sich in ganz besonders auffallender Weise geltend macht, erfährt durch die Hypothese von Wilms eine ansprechende Begründung. Wenn die Mischgeschwülste wirklich aus Entwickelungsstörungen hervorgehen, so wird (vor allem, wenn der Eingriff in den Gang der embryonalen Differenzierung nicht allzu frühzeitig erfolgt) eine solche Entwickelungsstörung einen lokalen, sagen wir wenigstens regionären Charakter haben. Und wenn weiters die Mischgeschwülste aus ausgeschalteten Keimen entstehen, die dann bei ihrer späteren geschwulstmässigen Wucherung den Weg der embryonalen Differenzierung in mehr oder weniger vollkommener Weise zurücklegen, so wird sich die Entwickelungsgeschichte der betreffenden Region in den betreffenden Mischgeschwülsten wiederspiegeln müssen. Wilms versuchte nun einen solchen Vergleich der normalen Entwickelungsgeschichte und derjenigen der Mischgeschwülste bestimmter Körperregionen, und es ist ihm in der That gelungen, zu erweisen, dass sich für manche Fälle die regionären embryonalen Differenzierungsvorgänge in der Wachstumsgeschichte der Mischtumoren wiederholen. Als Beispiel seien die Mischtumoren der Niere angeführt. In ihnen trifft man häufig rund- und spindelzelliges Sarkomgewebe, Schleimgewebe, Fettläppchen, glatte und quergestreifte Muskulatur, Knorpel und endlich eine mehr oder weniger unfertige, tubuläre, drüsige Wucherung. Die Entwickelungsgeschichte der Nierenregion zeigt, wie sich aus

dem Mesoderm das Myotom und Sklerotom einerseits, die Mittelplatte andererseits entwickeln; das Myotom liefert quergestreifte Muskulatur, das Sklerotom die skeletbildenden Gewebe und sonstige (mesenchymale) Bindesubstanzformen, die Mittelplatte bildet die Urnierenkanälchen — alle diese Gewebe finden wir in den Mischgeschwülsten der Nierenregion wieder, und Wilms bemüht sich, darzuthun, wie in der That auch alle diese Gewebe durch Differenzierung aus einem zunächst indifferenten, embryonalen (mesodermalen) Keimgewebe entstehen, welch letzteres als „Sarkomgewebe" in den Geschwülsten erscheint. Ein weiteres Beispiel geben gewisse Mischtumoren der Mamma: in einigen derselben findet man Bindegewebe, Schleimgewebe, ferner eine adenomatöse Wucherung vom Typus wuchernder Mammatubuli und daneben epidermoidales Gewebe, nämlich Gänge und Cysten mit verhornendem Plattenepithel, die sogar mit den Mammatubulis in Verbindung stehen und zwar oft so, dass von den Epidermiscysten Tubuli mit kubischem oder cylindrischem Epithel abzweigen. Wilms setzt nun auseinander, dass das Ektoderm der Brustregion sowohl Epidermis als die Mamma bildet; ein ausgeschalteter ektodermaler Keim der Brustregion könne also (im Verein mit einem dazu gehörigen Mesenchymkeim) bei einer späteren geschwulstmässigen Proliferation alle die Gewebe hervorbringen, die wir in den genannten eigenartigen Mischtumoren der Brustdrüse antreffen.

Wie also schon gesagt, haben die Arbeiten von Wilms sehr anregend auf das Studium der Mischgeschwülste gewirkt und für eine Reihe derselben eine befriedigende Erklärung gebracht. Trotzdem können die Wilmsschen Ideen nicht für alle Formen von Mischtumoren Geltung beanspruchen, was übrigens Wilms auch nicht anstrebt. Es braucht ja die für die Entstehung der Mischgeschwülste anzunehmende örtliche Entwickelungsstörung nicht immer in dem Sinne von Wilms vor sich zu gehen, vielmehr ist es, gerade bei der Betonung des regionären Charakters der Störung, durchaus denkbar, dass letztere eine Reihe von verschiedenen Geweben ergreift, welche zunächst nicht in engster genetischer Beziehung zu einander stehen, sondern lediglich in enger räumlicher; es würde dann das Material zur Geschwulstbildung aus einer Gruppe von Keimen bestehen, von denen sich jeder

selbständig für sich weiter entwickeln und differenzieren und sich in der Konkurrenz mit den anderen, noch beteiligten Keimen Geltung verschaffen könnte. Dass etwas Derartiges auch vorkommt, das zeigen Mischgeschwülste, welche eine Reihe verschiedenartiger Gewebe enthalten, die gegenseitige Übergänge (durch Differenzierung) nicht erkennen lassen. Hier wäre es am Platze auf gewisse komplizierte Mischtumoren des oberen und unteren Stammesendes von teratoidem Charakter hinzuweisen, bei welchen es sich auch um eine Störung handelt, welche die Entwickelung des frontalen oder kaudalen Poles des Embryo in grösserer oder geringerer Ausdehnung betrifft und welche sich dabei auf die verschiedensten Gewebe erstreckt, auf Gewebe, die entwickelungsgeschichtlich ganz entfernt verwandt sind und nur infolge ihrer engen räumlichen Beziehungen die multiplen Keime zu einer gemeinsamen Geschwulstbildung werden können. Ferner ist es auch heute noch nicht als definitiv widerlegt anzusehen, dass Mischgeschwülste, welche Derivate aller drei Keimblätter enthalten und in den Geschlechtsdrüsen vorkommen, aus selbständig sich entwickelnden Geschlechtszellen hervorgehen können. Schliesslich ist zu bemerken, dass hoch komplizierte Mischtumoren, welche einen mehr oder weniger verkümmerten Embryo repräsentieren, welche also einen echt parasitischen Organismus im Sinne der Missbildungslehre darstellen, der einem normal entwickelten Autositen irgendwo aufgepfropft oder eingepflanzt ist, dass solche hochkomplizierte Tumoren auf einer echten Doppelbildung beruhen, für welche die mannigfaltigste Entstehung (s. später) denkbar ist.

Wir erkennen demnach für die Mischgeschwülste im weitesten Sinne des Wortes eine angeborene Grundlage an. Eine Störung der embryonalen Entwickelungs- und Rückbildungsvorgänge (Überproduktion, Keimausschaltung mit und ohne Verlagerung etc.), die in allen möglichen Stadien erfolgen kann, führt entweder 1. zur Bildung eines einzigen, mehr oder weniger undifferenzierten Keimes, der dann bei seinem späteren Wachstum sich im Sinne seiner normalen Differenzierungsrichtung zu entwickeln versucht und dabei je nach seiner Qualität die verschiedenartigsten Gewebe hervorbringt. Oder 2. die embryonale Entwickelungsstörung trifft mehrere,

räumlich eng benachbarte Gewebe gleichzeitig; es kommt zur Bildung einer Mehrzahl von Geschwulstkeimen, deren normale Differenzierung oder deren Rückbildung gehemmt oder verhindert wird — bei späterem Wachstum entsteht eine Mischgeschwulst, an deren Aufbau von vornherein mehrere Gewebe selbständig beteiligt sind. 3. können Mischgeschwülste wahrscheinlich auch aus Geschlechtszellen hervorgehen, die aus irgend einer Ursache eine fehlerhafte, selbständige Entwickelung nehmen. 4. kann eine echte Doppelbildung (doppelte Embryonalanlage) gewissen Mischtumoren zu Grunde liegen.

Wir haben in Vorstehendem unter die Mischgeschwülste in weitestem Sinne auch die hochorganisierten Tumoren zusammengefasst, die wegen ihres Gehaltes an Derivaten aller Keimblätter bezw. wegen ihrer embryoartigen Struktur als teratoide Geschwülste bezw. als Teratome bezeichnet und von den Mischgeschwülsten im engeren Sinne, also den einfacheren Formen, in der Regel mehr oder weniger scharf getrennt werden. Die vorhin gegebene Darstellung der modernen Ansichten über Entstehung und Wachstum der Mischtumoren zeigt, dass wahrscheinlich eine innigere Verwandtschaft zwischen den einfacheren und hochkomplizierten Formen besteht, als das bisher angenommen worden ist, und dass daher eine Betrachtung der ganzen grossen Reihe von einem gemeinsamen Standpunkt aus gerechtfertigt ist. Wenn man von den Fällen absieht, in welchen die Geschwulst, wie erwähnt, auf eine echte Doppelbildung zurückzuführen ist, Fälle, die unter der Bezeichnung der bigerminalen Teratome zusammengefasst werden, so sind alle übrigen, auch komplizierteste dreiblätterige Mischgeschwülste das Ergebnis von Entwickelungsstörungen in einem Embryo, also monogerminale Geschwülste, und der ausserordentliche Wechsel im Bau und Wachstum beruht lediglich auf der besonderen Art der Entstehung, auf dem besonderen Charakter der zugrunde liegenden Entwickelungsstörung resp. auf dem in den einzelnen Fällen verschiedenen zeitlichen Einsetzen und der verschiedenen räumlichen Ausdehnung der supponierten Störung. Alle diese monogerminalen Geschwülste sind in letzter Linie zurückzuführen auf Eingriffe in den Gang der normalen embryonalen Entwickelungs- und Rückbildungsvorgänge und wir könnten die folgenden Auseinandersetzungen demnach auch als

einen Abschnitt der pathologischen Entwickelungsgeschichte betrachten, als den kleinen Teil eines grossen und interessanten Wissensgebietes, durch dessen mystische Eingangsthore wir zur Zeit mit noch schwach flackernden Lichtern der Erkenntnis, aber mit grössten Erwartungen wandern.

Wir behalten gleichwohl die älteren Bezeichnungen: teratoide Geschwülste und Teratome bei und bezeichnen als teratoide Geschwülste solche, in welchen Derivate aller drei Keimblätter gefunden werden, ohne dass es zu einem derart ausreifenden Wachstum käme, dass wirkliche Organe eines Embryo gebildet würden. Teratome nennen wir dagegen dreiblätterige Gewächse, die zur Bildung förmlicher embryonaler Organe schreiten bezw. einen mehr oder weniger rudimentär gebildeten, ganzen oder halben Embryo repräsentieren. Man könnte auch daran denken, monogerminal und Teratoid einerseits, bigerminal und Teratom andererseits gleichzustellen, demnach als Teratome nur die Fälle von echter Doppelmissbildung anzuerkennen. Leider ist jedoch, besonders nach den erwähnten modernen Auffassungen über die Entstehung hochorganisierter embryoartiger Tumoren aus Furchungskugeln, die Unterscheidung, was mono-, was bigerminal ist, noch schwieriger geworden als bisher, so dass die zuerst vorgeschlagene Anwendung der Begriffe Teratoid und Teratom sich vorläufig wenigstens praktisch besser bewähren dürfte.

Neben den einfacheren Mischgeschwülsten, neben den teratoiden Tumoren und Teratomen werden wir noch eine Reihe von einfachen Cysten mit in den Kreis der Betrachtung der Mischtumoren im weitesten Sinne des Wortes aufnehmen, von Cysten, deren Entstehung ebenfalls auf Entwickelungsstörungen zurückzuführen ist. Bei diesen Cysten handelt es sich — in den reinen Formen wenigstens — nicht um eine echte Geschwulstbildung, sondern um die Fortentwickelung eines aus dem organischen Zusammenhang gelösten Gewebskeimes, dessen Heranwachsen zu einer mehr oder weniger umfangreichen, einfach cystischen Bildung unter der Einwirkung einer sich fortgesetzt steigernden Sekretretention steht. Keime ektodermaler oder entodermaler, wahrscheinlich auch mesodermaler Herkunft (Coelomkeime) können sich zu solchen Cysten umwandeln. Wahrscheinlich ist, dass in den meisten Fällen die

Lostrennung derartiger, zu Cysten sich entwickelnder Keime nicht aus dem Verband der primären Keimblätter, sondern viel später von schon gebildeter Haut oder von Schleimhäuten erfolgt. Wenn die beobachtete Cyste in ihren Wandungen den Bau der äusseren Haut wiedergiebt, spricht man von Dermoidcysten; zeigt die Wand die Beschaffenheit der Schleimhaut des Magendarmkanals oder des Respirationstraktus etc., so spricht man von Enterocysten. Eine Reihe von Cysten geht höchstwahrscheinlich aus Überresten der Kiementaschen hervor und werden solche Bildungen daher branchiogene Cysten genannt.

Die Erörterung dieser einfachen Cysten im Anschluss an die Gruppe der Mischtumoren im weitesten Sinne findet ihre Berechtigung nicht nur in der Thatsache, dass auch diese Cysten Produkte einer embryonalen Entwickelungsstörung sind, sondern auch darin, dass neben reinen Formen solcher Cysten solche vorkommen, in welchen die betreffende Cystenbildung geschwulstartigen Charakter annimmt (multilokuläre Kystombildung), bezw. sich mit einer echt geschwulstmässigen Neoplasie von gemischtem Bau kompliziert. Es giebt in der That sehr vielerlei Übergänge von diesen einfachen Cysten zu den komplizierten Mischgeschwülsten.

Über das grobanatomische Aussehen der Mischgeschwülste lässt sich wenig Allgemeines sagen. Entweder treten sie im Innern von Organen als scharf umschriebene, oft auch kapsulierte, knotige oder knollige Geschwülste auf, oder sie bilden — bei Wachstum an der Oberfläche — einfache Polypen oder traubige, aus Konglomeraten von Polypen bestehende Tumoren. Konsistenz, Farbe und sonstige äussere Merkmale wechseln naturgemäss bei der so verschiedenartigen Zusammensetzung dieser Geschwülste ausserordentlich; oft kann man einzelne der zusammensetzenden Gewebe schon mit blossem Auge erkennen, z. B. Knochen oder Knorpel oder Fettgewebe etc. In Mischgeschwülsten vom Charakter der Teratome sind oft mehr oder weniger deutlich erkennbare Organe gebildet, z. B. bestimmte Skeletteile, Darmstücke, Hirn etc. Häufig kommen in den Mischtumoren Cysten vor, die entweder Erweichungscysten sind, oder Dilatationscysten der in den Geschwülsten neugebildeten Epithelformationen; letztere haben den verschiedensten Inhalt: teils Talg und Haare (dermoide Cysten),

teils Schleimmassen (mucoide Cysten); manche Mischgeschwülste sind derart von Cysten durchsetzt, dass sie von älteren Autoren unter dem Namen der Cystosarkome zusammengefasst wurden. Andere Mischtumoren sind ganz oder doch vorwiegend solid.

Viele Mischtumoren sind gutartige Neubildungen in dem Sinne, dass sie langsam und lediglich expansiv wachsen, die Nachbarschaft also nur durch Druck und Zerrung beleidigen, nach Exstirpation keine Recidive bilden, endlich sich auch nicht metastatisch verbreiten. In einer Reihe von Mischgeschwülsten, z. B. der Niere, der weiblichen Genitalien etc., treten jedoch maligne Eigenschaften hervor, oft so, dass auf eine kürzere oder längere Zeit relativ gutartigen Bestandes eine Änderung des Charakters der Geschwulst ziemlich plötzlich folgt. Hie und da lassen sich Traumen, entzündliche Reize, sonstige irritative Momente für die Veränderung namhaft machen, nicht selten bringen sie auch operative Eingriffe zu stande; für viele Fälle lässt sich aber eine besondere Ursache nicht nachweisen. Die malignen Formen der Mischgeschwülste, welche ein mehr gutartiges Vorstadium haben, zeigen bei Beginn der „malignen Entartung“ Durchbruch der Kapsel seitens der Geschwulstmassen und dann eine zunehmende Infiltration der Umgebung; andere, von vornherein maligne Formen wachsen von Anfang an infiltrierend. Die malignen Formen zeigen nach Exstirpation oft rasch auftretende Recidive; ferner kommt es relativ oft zu einem Einbruch der Geschwulst in Blutgefässe bezw. zu einem Wachstum in Lymphbahnen, worauf sich nach Verschleppung Metastasen bilden. Metastasen auf dem Lymphwege sind übrigens bei Mischgeschwülsten sehr selten. Einige Formen (vor allem Mischtumoren des Gesichtes, der Speicheldrüsen) zeigen hartnäckigste Recidive, neigen aber nicht zur Metastasenbildung.

Die Entwickelung, das Wachstum und die Zusammensetzung der Metastasen hat bei den Mischgeschwülsten von jeher grosses Interesse erregt. Bei Tumoren, die aus einer Mehrzahl von Parenchymen bestehen, ist es interessant, zu untersuchen, welches Parenchym in die Metastasenbildung eingeht bezw. zu erforschen, ob in den Metastasen alle Gewebe der Muttergeschwulst wieder zur Entwickelung kommen, oder nur ein Teil derselben und welcher. Die in dieser Beziehung gemachten Beobachtungen zeigen ein wechseln-

des Verhältnis zwischen Primärtumor und Tochtergeschwülsten. Entweder findet man in letzteren alle oder nahezu alle Gewebe vor, die auch in der Muttergeschwulst vorhanden sind, oder es sind die Metastasen einfacher gebaut; nicht selten zeigt sich in den Metastasen nur ein einziges Gewebe der Muttergeschwulst und dann in der Regel das am wenigsten gereifte: so z. B. kann der Primärtumor Drüsen, Sarkomgewebe, glatte und quergestreifte Muskelfasern, Knorpel etc. aufweisen, während die Metastasen nur Sarkomgewebe zeigen. Wie man sich das Zustandekommen eines solch wechselnden Verhaltens zu erklären hat, ist noch strittig. Der zuletzt erwähnte Fall scheint einfach zu liegen: es ist eben nur ein Gewebe, und zwar das am wenigsten differenzierte, verschleppt worden. In den anderen Fällen aber, in welchen die Metastasen den nämlichen komplizierten Bau zeigen, wie die Primärtumoren, kann man darüber Erörterungen anstellen, ob mehrere Gewebskeime durch die Blut- (oder Lymph)bahn verschleppt werden, oder nur ein einziges Gewebe, das aber als gemeinsames Muttergewebe im stande wäre, am Ort der sekundären und tertiären Ansiedelung durch (Differenzierung) alle die verschiedenen Gewebe des Primärtumors hervorzubringen. Wie man diese Frage entscheiden will, hängt von der Auffassung ab, die man von der Entstehung und dem Wachstum des Primärtumors hat. Nach der durch Wilms naugurierten Auffassung entstehen und wachsen die Mischgeschwülste, wie erwähnt, durch Proliferation eines indifferenten Keimgewebes, das als mehr oder weniger frühzeitig aus dem Gange der Embryonalentwickelung ausgeschaltetes Gewebe fähig ist, die verschiedensten Gewebsqualifäten durch weitere differenzielle Entwickelung zu bilden; wird das indifferente Keimgewebe metastatisch verschleppt, so bringt es auch an dem Ort seiner weiteren Anheftung durch Differenzierung wieder alle die Gewebe hervor, die es zu bilden im stande ist und die es auch im Primärtumor gebildet hat. Wilms giebt aber zu, dass auch gelegentlich einzelne Gewebe aus der Primärgeschwulst zu metastatischer Entwickelung gelangen können, was wohl selbstverständlich ist.

Wenn es wahrscheinlich ist, dass alle Mischgeschwülste aus embryonalen Keimen hervorgehen, so ist es merkwürdig und noch einer besonderen Erklärung bedürftig, weshalb bei einer im grossen

Ganzen gleichartigen Entstehung die Wachstums- und Verbreitungsweise der betreffenden Tumoren so verschiedenartig ist, weshalb eine Reihe derselben relativ gutartig, eine andere Reihe eminent maligne ist. Hinsberg wies darauf hin, dass diejenigen Tumoren im Ganzen langsamer wachsen und sich gutartig verhalten, welche eine derartige gegenseitige Verbindung der einzelnen Geschwulstkomponenten (z. B. der Bindesubstanz und des Epithels) zeigen, wie wir sie normalerweise beim Wachstum der Organe eingehalten sehen. Wilms giebt zu, dass ein derartiges organisches Verbundensein von zusammengehörigen Geweben beim Wachstum gewiss wichtig sei für die Erklärung einer geringeren Proliferationsenergie; andererseits macht er aber noch auf andere Momente aufmerksam: auf die verschiedene Wucherungsenergie der embryonalen Geschwulstelemente selbst, die je nach Regionen wechselnd sei; auf lokale begünstigend oder hemmend auf das Wachstum einwirkende Momente, auf mechanische Einflüsse u. s. w. Wilms meint schliesslich, dass man bei den Mischgeschwülsten von einer Malignität nur in klinischem Sinne sprechen könne und dies auch nicht allgemein für die ganze Gruppe, sondern nur für den einzelnen Fall, da derselbe Tumor einmal gutartig, ein anderes Mal bösartig wuchern könne, je nach dem Zusammentreffen einer Reihe von für sein Wachstum wichtigen Bedingungen.

Allgemeines über den mikroskopischen Bau der Mischgeschwülste lässt sich bei der grossen Mannigfaltigkeit dieser Gewächse nicht viel sagen. Ich will nur einige Haupttypen erwähnen, zwischen denen es allerlei Übergänge giebt. Wir kennen eine Gruppe von Mischgeschwülsten, in welchen eine dreiblätterige Embryonalanlage mit allen ihren Differenzierungsqualitäten wuchert und in welchen die manigfaltigen Gewebe auch in ihrer speziellen Ausbildung und gegenseitigen Anordnung sehr eindringlich an die normale Entwickelung eines Embryo erinnern. In solchen Geschwülsten findet man also auch mehr oder weniger weit entwickelte fötale Organe: Skeletteile, Hirngewebe, Augenanlagen, Digestions-Respirationstraktus, grosse Drüsen etc. (Teratome). Neben solchen rudimentären Nachbildungen eines Embryo kommen Geschwülste vor, die ebenfalls Derivate aller drei Keimblätter aufweisen, aber eine

ungeordnete und mehr geschwulstartig atypische Wucherung dieser Derivate erkennen lassen. Solche Geschwülste enthalten alle Formen der Bindesubstanz- und Epithelreihe: Knorpel, Knochengewebe, glatte und quergestreifte Muskulatur, Schläuche und Cysten mit Plattenepithel, mit Cylinder- und Flimmerepithel etc. — aber es fehlt eine höhere Organisation der ganzen Masse (Teratoide). Drittens kommen einfachere Mischgeschwülste vor, denen die Gebilde eines der drei Keimblätter fehlen, Geschwülste, die z. B. aus Geweben ektodermaler und mesodermaler Herkunft, oder aus mesodermalen und mesenchymatösen Gewebsbildungen zusammengesetzt sind. In solchen Geschwülsten sind epitheliale Gewebe und Bindesubstanzformen gemischt: z. B. tubulöse Drüsen, sarkomartiges Gewebe, Knorpel, glatte und quergestreifte Muskulatur — sog. Adeno-Sarkome. Ganz einfache Mischgeschwülste können nur aus Derivaten des Mesenchyms zusammengesetzt sein, bestehen also nur aus mehreren Bindesubstanzgeweben z. B. aus Fett-, Schleim-, Knorpel- und sarkomartigem Gewebe. Die letzten zwei Gruppen sind die Mischgeschwülste im engeren Sinne.

Schliesslich ist noch zu bemerken, dass die Mischgeschwülste sehr häufig an verschiedenen Stellen sehr verschiedenen Bau besitzen, so dass man erst aus einer Untersuchung aller Regionen der Geschwulst eine vollkommene Vorstellung von deren Aufbau und Zusammensetzung bekommt. Wilms spricht in dieser Hinsicht von den Mischgeschwülsten als von einem „für sich wachsenden Privatorganismus, der seine eigene Topographie besitzt". Näheres über die gewebliche Zusammensetzung der Mischgeschwülste wird sich aus der folgenden Beschreibung einzelner Hauptgruppen ergeben.

Bei der Mannigfaltigkeit des Baues der Mischgeschwülste und bei ihrer vielfach noch ganz unklaren Entstehungsweise ist eine brauchbare Einteilung derselben schwer. Nach dem Vorhergesagten könnte man eine Einteilung nach den in den Geschwülsten nachweisbaren Keimblätterderivaten etwa in folgender Weise versuchen:

1. Mischgeschwülste, welche Derivate aller drei Keimblätter aufweisen — Tridermome (Wilms); in dieser Gruppe wären zu unterscheiden: Erstens solche, welche zur Bildung rudimentärer embryonaler Organe fortschreiten, welche also die am

weitesten ausgereiften Formen von Mischtumoren darstellen (Teratome). Wilms nennt diese Gruppe Embryome (cystische Embryome). Zweitens gehören in die Gruppe der Tridermome Geschwülste, welche eine ungeordnete, mehr geschwulstartige Wucherung der Derivate aller drei Keimblätter erkennen lassen: weniger gereifte Tridermome (teratoide Geschwülste). Zu diesen gehört ein Teil der von Wilms so genannten embryoiden Geschwülste (solide Embryome). Embryome und embryoide Geschwülste werden von Anderen auch gemeinsam als Teratome bezeichnet; sie kommen vorzugsweise in oder an den Geschlechtsdrüsen (sog. Ovarial- oder Hodenparasiten) vor, ferner am vorderen oder hinteren Körperende (polare Teratome), ferner innerhalb der Körperhöhlen (Cölomparasiten), seltener an anderen Stellen.

2. Mischgeschwülste, welche (abgesehen von mesenchymalen Bestandteilen) nur aus Derivaten zweier Keimblätter aufgebaut sind — Bidermome (Wilms); in solchen Tumoren können die Derivate des Ektoderms fehlen (wie z. B. in einigen komplizierten Hodengeschwülsten), oder es fehlen entodermale Produkte, während Derivate des Ekto- und Mesoderms vorhanden sind (wie z. B. in Mischtumoren der Niere, der Vagina, Cervix, der Blase und des Vas deferens).

3. Einfachere Mischgeschwülste, welche (abgesehen von mesenchymalen Bestandteilen) nur Derivate eines einzigen Keimblattes enthalten:

a) ektodermale Mischtumoren, zu welchen man auch die einfachen Dermoidcysten rechnen könnte.

b) entodermale Mischtumoren (einschliesslich der einfachen Enterocysten).

c) mesodermale Mischtumoren.

4. Einfachste Mischgeschwülste, welche nur aus Derivaten des Mesenchyms bestehen — mesenchymale Mischtumoren.

Diese Einteilung des Gebietes der Mischgeschwülste berücksichtigt vorwiegend deren geweblichen Aufbau; es würden aber manche, dem Wesen nach zusammengehörige Geschwülste bei dieser Scheidung getrennt, andererseits wesentlich verschiedene Tumoren zusammengeworfen.

Bestimmtere Vorstellungen bezüglich der Entstehung und des Wachstums der Mischgeschwülste würde die folgende, das Wesen dieser Tumoren besser charakterisierende Einteilung involvieren:

1. Mischgeschwülste, in welchen sich die Entwickelungsgeschichte eines Körperorganes wiederspiegelt; das kann ein normal persistierendes oder normal sich rückbildendes Organ sein: hieher gehören z. B. eine Reihe von Mischtumoren, in welchen neben epithelialen Wucherungen eine in ebenbürtiger Weise konkurrierende Bindesubstanzneubildung nachzuweisen ist (Bindesubstanz-Drüsengeschwülste). Wir können hier wieder gereifte und ungereifte Formen unterscheiden, je nach dem grösseren oder geringeren Fortschritt, den die Differenzierungsvorgänge in diesen Geschwülsten nehmen, bezw. je mehr oder je weniger die Geschwulst mit den betreffenden Organen, nach deren Vorbild sie wächst, übereinstimmt. Unter die gereifteren Formen gehören manche solide und cystische Fibroadenome und Myxoadenome drüsiger Organe (Mamma, Leber, Nieren, Hoden etc.). Unter die ungereiften Formen sind entsprechende sarkomatöse und karzinomatöse Abarten: Adenosarkome, Karzinosarkome zu rechnen. Dieser ersten Gruppe können auch die einfachen Cystengeschwülste beigerechnet werden, welche den Bau der äusseren Haut bezw. von Schleimhäuten wiedergeben — also die Dermoidcysten und Enterocysten bezw. branchiogenen Cysten.

2. Mischgeschwülste, welche die Entwickelungsgeschichte einer Körperregion in mehr oder weniger rudimentärer Form wiedergeben; auch hier kommen sowohl normal persistierende, als normal sich rückbildende Formationen in Betracht. Hieher gehören Mischtumoren der Nierenregion, der Genitalsphäre, der Mammagegend, des Gesichtes, des vorderen und hinteren Körperendes, welche entweder einfachere Bindesubstanz-Epithelgeschwülste sind, oder einen komplizierteren Bau haben, gelegentlich sogar Derivate aller drei Keimblätter in buntestem Durcheinander aufweisen. Diese Gruppe von Mischtumoren gehört zu der monogerminalen Reihe; die kompliziertesten unter ihnen sind den Teratoiden beizurechnen. Eine Gruppierung in typische und atypische (sarkomatöse, karzinomatöse) Formen ist auch hier möglich.

3. Mischgeschwülste, welche die Entwickelungsgeschichte

eines Embryo in mehr oder weniger verkümmerter Form imitieren. Es sind das die hochkompliziertesten Mischgeschwülste (Teratome), welche nicht nur die verschiedensten, von den drei Keimblättern gelieferten Gewebe enthalten, sondern bis zur Bildung fötaler Organe fortschreiten. Die Entstehung dieser Tumoren ist noch unklar: (doppelte Embryonalanlage, überschüssige Blastomeren, befruchtete Polzellen, parthenogenetische Entwickelung von Geschlechtszellen etc.). Sie werden daher teils der monogerminalen, teils der bigerminalen Reihe zugerechnet. Tumoren der Geschlechtsdrüsen, der Körperpole, der Körperhöhlen gehören hieher.

Eine dritte, sich auch praktisch bewährende Einteilung des Gebietes der Mischgeschwülste ergiebt sich aus folgender Betrachtung: Wilms stellte den Satz auf, dass die Mischgeschwülste „in ihrem Bau immer mit den normalen Differenzierungsvorgängen der betreffenden Körperregion, in der sie entstehen oder aus der sie stammen" übereinstimmen, und dass daher jede Körperregion ihre bestimmten Mischgeschwülste besitze, „die in ihrem Aufbau immer der normalen Entwickelung von Geweben und Organen der betreffenden Körperregion entsprechen". Die Entwickelungsgeschichte zeigt, dass z. B. das Ektoderm der verschiedenen Regionen des Embryo nicht gleichwertig ist: das Ektoderm der Brustregion erlebt eine ganz andere Differenzierung als das Ektoderm der Nierengegend; daher zeigen nach Wilms ektodermale Geschwülste der Brust ganz andere Gewebe als die ektodermalen Tumoren der Niere. Wir sehen also, was übrigens schon weiter oben betont wurde, dass der Genius loci bei den Mischgeschwülsten eine grosse Rolle spielt. Wenn wir von den speziellen Wilmschen Ideen zunächst absehen und uns ganz allgemein auf den wohl unanfechtbaren und früher näher begründeten Standpunkt stellen, dass die Mischtumoren auf Entwickelungsstörungen zurückzuführen sind, wobei wir zunächst unentschieden lassen, wie im einzelnen Falle diese Störung abläuft, so ergiebt sich von diesem Standpunkt aus von selbst, dass für weitaus die grösste Zahl dieser Tumoren an deren regionären Charakter festzuhalten ist. Nur die bis auf die Stadien der Furchung zurückzudatierenden Formen bezw. die ins Gebiet der Doppelbildungen gehörigen Fälle würden dieses Charakters entbehren.

Eine sachgemässe und naturgemässe Darstellung der Mischgeschwülste kann daher in der Weise vorgenommen werden, dass man die Mischgeschwülste nach Körperregionen einteilt. Ein derartiges Vorgehen erweist sich auch vom rein didaktischen Standpunkt aus als praktisch. Wir werden daher nach kurzer Besprechung der einfachen Dermoidcysten, Enterocysten und branchiogenen Cysten, die dem Gebiet der Mischgeschwülste nahestehen, nacheinander abhandeln: 1. die Mischgeschwülste der Nieren bezw. der gesammten Urogenitalsphäre (mit Ausnahme der Genitaldrüsen selbst), 2. die Mischtumoren der Speicheldrüsen und des Gesichts überhaupt, sowie einzelner anderer Körpergegenden, 3. die komplizierten Mischgeschwülste (teratoide Tumoren und Teratome) der Genitaldrüsen, 4. Die Teratoide, Teratome und einfacheren Mischtumoren des vorderen und hinteren Körperendes (Sakraltumoren, Rachenpolypen), 5. die Teratome, Teratoide und einfacheren Mischgeschwülste der einzelnen Körperhöhlen (Brust-, Bauch-, Kopfhöhle).

Dieser Einteilung der Mischgeschwülste nach Körperregionen muss eine andere Scheidung des ganzen weiten Gebietes in zwei Hauptgruppen übergeordnet werden. Diese Scheidung berücksichtigt insoferne die Genese, als sie danach fragt, ob die Ableitung einer Mischgeschwulst aus einer einzigen Embryonalanlage möglich und durchführbar ist, oder ob die Mischgeschwulst nur durch die Annahme einer zweiten, rudimentär entwickelten, dem Träger auf- oder eingepflanzten Embryonalanlage erklärbar ist. Wie schon erwähnt, würde nach diesem Gesichtspunkte das ganze Gebiet der Mischgeschwülste in eine monogerminale (autochthone) und eine bigerminale (heterochthone) Reihe zerfallen. Dass sich diese Scheidung in erster Linie auf die hoch komplizierten Mischtumoren bezieht, in welchen Derivate aller drei Keimblätter wuchern, ist klar. Es könnte aber scheinen, als ob die Trennung dieser Tridermome in eine mono- und eine bigerminale Reihe heutzutage wenig Berechtigung mehr hätte, da ja, wie erwähnt, völlig embryoartige Tumoren auch aus einer einzigen Embryonalanlage heraus, nämlich durch die Annahme einer selbständigen Fortentwickelung überschüssiger bezw. ausgeschalteter Blastomeren erklärbar wären; letztere würden nach beliebigen

Gegenden und Organen (vor allem in die Genitaldrüsen) verlagert und dort zu embryoartigen Bildungen heranwachsen.

Dass übrigens nicht immer einer Geschwulst, welche Derivate aller drei Keimblätter enthält, versprengte Furchungskugeln zu Grunde liegen müssen, sondern dass die Entstehung eines Tridermoms aus einer einzigen Embryonalanlage auch in der Weise gedacht werden kann, dass der Geschwulst eine Entwickelungsstörung in einer Region zu Grunde liegt, an welcher Derivate der drei Keimblätter in enge räumliche Beziehung treten — wie z. B. am vorderen und hinteren Körperende — darauf wurde schon früher hingewiesen. Andererseits hat die Frage Berechtigung, ob nicht wenigstens ein Teil der dreikeimblätterigen Geschwülste in das Gebiet der echten Doppelbildungen gehört, ob also das geschwulstartige, embryoähnliche Produkt nicht als eine, einem Autositen aufgepfropfte, echt parasitäre, aus einer verkümmerten zweiten Embryonalanlage hervorgegangene Bildung anzusehen ist. Wir betreten bei Erörterung dieser Möglichkeit das Gebiet des Foetus in Foetu und befinden uns auf der Grenze zwischen echten Geschwülsten und den Missbildungen. In der That würde sich eine, einem Stammfötus aufgepfropfte, aus einer zweiten selbständigen Embryonalanlage hervorgegangene Geschwulst von einer vollkommenen oder unvollkommenen echten Doppelmissbildung nicht dem Wesen nach, sondern nur durch die ganz rudimentäre oder gelegentlich auch echt geschwulstmässige Entwickelung der aufgepfropften Anlage unterscheiden.

Freilich ist es nach den nun mehrfach erwähnten neueren Anschauungen über die Entstehung der Embryome aus ausgeschalteten oder sich verspätet entwickelnden Furchungskugeln noch viel schwieriger, als bisher, geworden, in dem eben entwickelten Sinne zwischen mono- und bigerminalen Mischgeschwülsten bezw. Teratomen zu unterscheiden. Denn auch unsere Anschauungen über die Genese der Doppelbildungen sind von den modernen Hypothesen beeinflusst. Da jedoch die in Rede stehenden neueren Anschauungen eben auch nur Hypothesen sind, die ihrer weiteren Befestigung und Vertiefung harren, andererseits für die Entstehung von Doppelmissbildungen die verschiedensten Möglichkeiten in Betracht kommen, so halte ich vorläufig an der oben angeführten

Haupteinteilung der Mischgeschwülste in mono- und bigerminale fest. Es wird eine bigerminale Entstehung dann angenommen werden dürfen, wenn erstens die betreffende Geschwulst fötale Gewebe und Organe enthält, die sich aus der Entwickelungsgeschichte der Region, in welcher die Geschwulst entstand, nicht erklären lassen und wenn zweitens die betreffende Region nicht zu jenen Gebieten des Körpers gehört, in welche hinein erfahrungsgemäss Verlagerungen monogerminaler Geschwulstanlagen (also z. B. auch von Furchungskugeln) vorkommen.

Für die Frage, ob eine Unterscheidung in mono- und bigerminale Teratome berechtigt ist oder nicht, ist es natürlich massgebend, wie die Frage nach der Entstehung der Doppelbildungen (Zwillingsbildungen) entschieden werden wird. Heutzutage lässt sich dieser Entscheid aber nicht mit nur einiger Sicherheit treffen. Sobotta hat neuerdings die einschlägigen Ansichten zusammengestellt:

Abgesehen von den älteren Theorien der Verdoppelung durch Spaltung, Bifurkation (Gerlach), Verwachsung, kommen in Betracht:

1. Befruchtung zweikerniger Eizellen; solche Eizellen beobachteten v. Koelliker, O. Schultze, v. Franqué (nach Sobotta). O. Schulze bemerkt, dass Doppelbildungen auch aus „überreifen" Eiern entstehen können, die kurz vor der Befruchtung eine Fragmentation erleben.

2. Die oben schon mehrfach erwähnte selbständige Entwickelung von Blastomeren aus den ersten Stadien der Furchung. Sobotta bemerkt, dass die betreffenden entwickelungsmechanischen Experimente kein einheitliches Resultat ergaben. Driesch, Morgan u. A. fanden bei künstlicher Isolierung von Blastomeren noch im achtzelligen Stadium Entwickelung ganzer Embryonen (sogar bei niederen Wirbeltieren); Roux dagegen behauptet, dass selbst bei Trennung im Zweizellenstadium die isolierten Blastomeren nur je einen halben Embryo zu bilden vermöchten; auch Boveri fand, dass sich zwei ganze Embryonen nur unter bestimmten Umständen, nicht jedesmal, entwickeln. Sobotta wendet ferner gegen die Theorie der isolierten Entwickelung von Blastomeren ein, dass bei den höheren Wirbeltieren ein grosser Teil der Blastomeren zur Bildung des Dottersackes und der Eihäute (Amnios, Chorion) verwendet würde; also müssten die aus einer Isolierung von Blastomeren hervorgegangenen Doppelbildungen auch getrennte Eihäute haben, was (bei den sogenannten eineiigen, in ein gemeinsames Chorion eingeschlossenen Zwillingsbildungen) nicht der Fall ist. Dazu ist zu bemerken, dass auch die den rudimentären Doppelbildungen analogen organhaltigen Mischgeschwülste in der Regel nichts von Eihäuten erkennen lassen. Jordan beschrieb allerdings eine Mischgeschwulst mit amniosartiger Hülle.

3. Schliesslich weist Sobotta auf die Beobachtungen hin, welche eine doppelte Embryonalanlage auf der Keimblase konstatierten. Kopsch fand eine Doppelgastrula bei der Eidechse, Ashheton eine Keimblase mit

zwei völlig getrennten Areae embryonales beim Schaf. Je nach der Nähe oder Entfernung solcher Areae könnten partiell verwachsene oder völlig getrennte eineiige Zwillinge entstehen. Derartige Verdoppelungen verlegt Sobotta in spätere Stadien der Entwickelung, nicht in die ersten Stadien der Furchung (da ja sonst zwei Keimblasen entstehen müssten), sondern gegen das Ende der eigentlichen Furchung, jedenfalls vor Entstehung der eigentlichen Embryonalanlage. Am plausibelsten erscheint es Sobotta, an doppelte Gastrulation zu denken; jedoch bemerkt er, dass auch bei diesem Erklärungsversuch der Entstehung von Zwillingsbildungen eine Schwierigkeit bestehe: nämlich das nicht seltene Doppeltsein des Amnios bei den sogenannten eineiigen Zwillingen; man müsse daher annehmen, dass die Störung erst nach Bildung der Amniosfalten eintrete. Bemerkenswert ist, dass Sobotta die Möglichkeit erwägt, dass eineiige Zwillingsbildungen auch dadurch entstehen könnten, dass zwei, dicht nebeneinander im Uterus sich festsetzende Eier befruchtet würden und dass nun bei weiterer Entwickelung eine Verschmelzung derselben oder nur des Chorions (durch Usur) einträte. Gegen diesen Entstehungsmodus scheint aber wiederum die grosse Ähnlichkeit und das gleiche Geschlecht der sogenannten eineiigen Zwillinge zu sprechen.

Diese Auseinandersetzungen eines bewährten Embryologen zeigen, wie wenig gesichert die Grundlagen sind, auf denen sich nun unsere Anschauungen über die Entstehung von komplizierten dreiblätterigen Teratomen aufbauen sollen. Wenn auch für die, als rudimentäre Doppelbildungen aufzufassenden Tumoren eine Entwickelung aus isolierten Blastomeren plausibler gemacht werden kann, als das für die ganz getrennten oder teilweise verwachsenen, vollkommenen Zwillingsbildungen möglich ist, so darf man doch andererseits darauf hinweisen, dass auch andere Entstehungsweisen zutreffen können. Unter diesen möchte ich vor allem die von O. Schultze betonte Entstehung aus vor der Befruchtung geteilten Eiern, ferner die von Sobotta angeführte Möglichkeit einer doppelten Gastrulation hervorheben; ferner aber auch die Möglichkeit einer Entwickelung aus zwei Eiern, die, dicht nebeneinander im Uterus gelegen, befruchtet werden und dann miteinander verschmelzen, wobei das eine Ei sich auf Kosten des anderen entwickelt, d. h. letzteres in früherem oder späterem Stadium in seiner Fortentwickelung mehr oder weniger beschränkt. Diese Möglichkeit bietet für die rudimentären Doppelbildungen (foetus in foetu per implantationen und per inclusionem, parasitische Tumoren) nicht die Schwierigkeiten, welche von Sobotta für die vollkommenen, sogenannten eineiigen Doppelbildungen hervorgehoben wurden. Jedenfalls würden die hier zuletzt betonten Möglichkeiten einer Entstehung von Teratomen die Aufstellung einer bigerminalen Gruppe der dreiblätterigen Mischgeschwülste erlauben, da es sich in diesen Fällen um das Zugrundeliegen einer doppelten Embryonalanlage handelt.

Wilms versucht folgendes Schema für die Entstehung der Doppelmissbildungen, fötalen Inklusionen und embryoartigen Geschwülste aufzustellen: 1. Zwei Anlagen auf einer Keimblase (mit teilweiser Verwachsung): a) gleichwertiges Wachstum: Doppelbildung (symmetrische Form); b) frühzeitiges Zurückbleiben der einen Anlage: unsymmetrische Form; c) Einschluss des Parasiten, Inklusion. 2. Eine einzige Anlage auf einer Keimblase; Überproduktion von Furchungskugeln: a) frühzeitige Entwickelung der Blasto-

mere in der autositären Anlage (fötale Inklusion mit auffallend vollkommener Entwickelungsreife); b) verspätete, eventuell erst in einer Periode des postfötalen Lebens einsetzende Entwickelung der Blastomere (fötale Inklusionen, Embryome und embryoide Geschwülste mit geringerer Entwickelungsreife).

B. Die einzelnen Formen.

I. Cystengeschwülste.

a) Dermoidcysten.

Darunter verstehen wir ein- oder mehrkammerige Cysten, deren Wandungen den Bau der äusseren Haut aufweisen. Wir finden demnach die Wand der Dermoidcysten aus derbem Bindegewebe aufgebaut, das sich nach der inneren Oberfläche hin zu einem Papillarkörper entwickelt; dieser trägt ein geschichtetes Pflasterepithel, das in seiner ganzen Beschaffenheit mit der Epidermis völlig übereinstimmt; Rete Malpighi, Stratum granulosum, Stratum corneum sind in typischer Weise entwickelt. Auch die Anhangsgebilde der Epidermis sind vorhanden, vor allem Haartaschen und völlig ausgebildete Haare, Talgdrüsen und häufig auch die tiefer gelegenen, mit langen Ausführungsgängen an der Oberfläche ausmündenden Knäueldrüsen. Der Inhalt dieser Dermoidcysten ist eine fettige, breiige, seltener eine ölige (Goldmann, Reinhold, Ester) oder mehr seröse Masse, welche oft von abgestossenen Haaren durchsetzt ist; gelegentlich finden sich vorwiegend Haare, nicht selten recht umfangreiche Haarballen in den Dermoidcysten. Mikroskopisch besteht der fettige Inhalt aus Fettkrystallen, Cholestearintafeln, Fetttröpfchen und massenhaft abgestossenen Plattenepithelien bezw. verhornten, platten Schüppchen.

Goldmann hat sich eingehend mit dem Vorkommen von Riesenzellen bei den Dermoidcysten beschäftigt. Man findet sie im Inhalt und in der Wand der Cysten; sie enthalten Haare, Fettsäurenadeln etc., sind also Fremdkörperriesenzellen. Nach Abstossung des epithelialen Belags der Cysten können sich nach Goldmann die ausgefallenen Haare auf der blossliegenden (granulierenden) inneren Oberfläche implantieren und zur Bildung massenhafter Riesenzellen Veranlassung geben.

Die Dermoidcysten werden seit Remak auf abgeschnürte Hautkeime zurückgeführt. Bei der Entstehung bezw. dem Schluss von Furchen, Spalten und Buchten der äusseren Oberfläche des Embryo, sowie bei der Entwickelung der aus ektodermalen Einstülpungen hervorgehenden Organe ist reichlich Gelegenheit zu abnormen Wachstumsvorgängen, insbesondere zu Abschnürungen, gegeben. In seltenen Fällen hat man noch einen Zusammenhang der Dermoidcysten mit der äusseren Haut auffinden können. Heschl bemerkt, dass die Beschaffenheit der in den Dermoiden vorhandenen Haare den Haaren des betreffenden Ortes entspricht: Dermoide der Augenlider enthalten „wimperähnliche" Haare, Dermoide der Bartregion „Barthaare", Dermoide des processus mastoideus „Wollhaare"; das spricht alles für die Remaksche Theorie. Mit dieser Art der Entstehung (durch Einstülpung und Abschnürung eines Hautkeimes) steht die Thatsache gut im Einklang, dass alle Dermoidcysten angeboren sind, ferner dass sich Dermoidcysten mit Vorliebe im Bereich von embryonalen Spalten (Hinterhaupt, Scheitel, Gesicht, Hals) vorfinden (fissurale Dermoidcysten), ferner an den Stellen, an welchen Verbindungen zwischen Epidermis (Ektoderm) und tiefer gelegenen Teilen bestanden (Zentralnervensystem z. B.), endlich an Orten, an welchen während der Entwickelungszeit ektodermale Einstülpungen normalerweise vorkommen. Schliesslich können auch aus abnorm persistierenden embryonalen Ektodermgebilden Dermoidcysten entstehen.

Von den Dermoidcysten müssen die Epidermoide getrennt werden; bei diesen letzteren hat die Cyste ausser einem bindegewebigen Balg nur einen mehrschichtigen Plattenepithelbelag an der Innenfläche aufzuweisen; es fehlen also Haare, Talg- und Schweissdrüsen völlig. Der Inhalt der Epidermoide ist ein fettiger Brei oder es sind Massen glänzender Epidermisschuppen da, die sich zu grösseren Körpern zusammenschichten (s. u. Cholesteatom). Derartige Epidermoidcysten können auf verschiedene Weise zu stande kommen: Einmal auf dieselbe Weise, wie die Dermoidcysten, durch embryonale Einstülpung und Abschnürung; der Unterschied gegenüber den Dermoidcysten besteht nach der Ansicht einiger Autoren nur darin, dass bei den Epidermoiden bloss Epidermis und kein ganzer Hautkeim zur Abschnürung kam. Ribbert

u. A. treten dieser Auffassung entgegen; Török meint, dass es auf die verschiedene Zeit der Abschnürung ankäme: tritt diese früh ein, dann kann der Keim auch Haare und drüsige Anhänge der Epidermis bilden, tritt sie spät ein, dann kommt eine einfachere Bildung (Epidermoid) zustande. Gemäss der analogen Entstehung der Dermoide und Epidermoide treffen wir letztere hie und da auch angeboren und an den nämlichen Stellen, an welchen auch Dermoidcysten gefunden werden (auch im Bereich des Zentralnervensystems). Andererseits können postembryonale Verlagerungen von Epidermiszellen zur Entstehung von Epidermoidcysten Veranlassung geben; es sind hier besonders die sog. traumatischen Epithelcysten (Reverdin, Garré, Le Fort, Wegner, Blumberg, Bohm, Martin) zu erwähnen, die nach Stichverletzungen und anderen Traumen im kutanen und subkutanen Bindegewebe (auch intraokulär: Iris [Blumberg]) infolge einer Verlagerung von Epidermiszellen entstehen. Manchmal fand man Fremdkörper in den Cysten (Kummer). Schweninger, Kaufmann, Goldzieher, Dooremal, Rothmund, Ribbert u. A. haben experimentelle Beiträge zur Frage der traumatischen Epithelcysten geliefert. Häufig entsteht übrigens nach traumatischer Verlagerung von Epidermiszellen keine Cyste, sondern eine solide (cholesteatomartige) Epithelperle.

Von diesen, auf embryonale oder postembryonale Verlagerung von Epidermiskeimen zu beziehenden Epidermoidcysten sind die durch Verschluss von Talgdrüsenausführungsgängen und sekundäre Ektasie von Talgdrüsen entstehenden Atherome zu scheiden. Es sind das die oft multipel (in der behaarten Kopfhaut z. B.) entstehenden, kleinen und grossen, in der Kutis, seltener subkutan gelegenen, allbekannten Balggeschwülste, die in einem bindegewebigen, innen von Plattenepithel ausgekleideten Sacke einen fettigen Grützebrei enthalten; Haartaschen, Haare, Schweissdrüsen etc. sind in den durch Bindegewebszunahme oft sehr stark verdickten Wandungen der Atherome nicht nachzuweisen.

Chiari, Franke, Török u. A. betonten, dass nicht alle, schlechthin als Atherome bezeichneten Bildungen einfache Retentionscysten seien, sondern zum Teil wenigstens kongenital angelegt seien und aus Abschnürung und Verlagerung von Epidermiszellen entständen (z. B. bei der Entwickelung der Haare, der

drüsigen Anhänge der Haut); Franke betont das besonders für die subkutanen Atherome; Chiari wies jedoch nach, dass auch gewöhnliche, durch Retention entstandene Atherome, wenn sie grösser werden, in die Subkutis hinabrücken können. Als Hauptbeweis führt Franke an, dass „Atherome" auch an Stellen vorkommen, an welchen es weder Haartaschen noch Talgdrüsen giebt. Ferner bemerkt er, dass viele der als Atherome bezeichneten Gebilde sehr tief sitzen und gar keinen Zusammenhang mit der äusseren Haut erkennen lassen. Die genannten Autoren trennen daher die durch kongenitale Abschnürung entstehenden Atherome als neoplastische Atherome von den, als follikuläre Atherome bezeichneten einfachen Retentionscysten. Verkalkung und Verknöcherung solcher Atherome beschrieben Lücke, W. von Noorden, Chiari, Joannovics u. A. Zu den Follikularcysten gehören auch das Milium (Anhäufung von Sebum in einer Talgdrüse) und der Comedo (Erweiterung eines Haarbalges). Ein Atheroma papilliferum veröffentlichte H. Ruge. Franke erwähnt Krebsentwickelung in „Atheromen". In einem Falle entstand der Krebs subkutan, ohne jeden Zusammenhang mit der Epidermis.

Franke möchte auch einen Teil der oben erwähnten sog. traumatischen Epithelcysten auf embryonale Verlagerung von Epidermiskeimen bezogen wissen. Auch epidermoidale Cysten der Cornea, des Hymens leitet Franke von embryonal abgeschnürten Epithelzapfen ab; ferner erinnert er an die früher beschriebenen Kiefercysten, die sich aus den Debris paradentaires entwickeln (s. S. 605).

Bezüglich der arachnoidealen Epidermoide (Cholesteatome — s. d. früher) dauern die Meinungsverschiedenheiten, ob diese Geschwülste in gleicher Weise, wie die hier vorkommenden talg- und haarhaltigen Dermoide, aus verlagerten Epidermiskeimen (Bostroem, Ribbert, Beneke) oder aus homologen endothelialen Wucherungen (Glaeser, Herm. Frank) oder endlich aus dem Ependymepithel (Benda) hervorgehen, fort. Ich habe mich (s. S. 386 ff.) auf einen vermittelnden Standpunkt gestellt und zwischen meningealen Dermoiden und Epidermoiden, sowie meningealen Endotheliomen (Cholesteatomen) unterschieden. Beneke, der früher auch auf diesem Standpunkt war, neigt neuerdings mehr zu der Bostroemschen Auffassung; da er in seinem Falle (Cholesteatom der Basis cerebri) an der Peripherie der Neubildung Plattenepithel vom Charakter des Schleimhautepithels fand, denkt er an Abschnürung von der Mundbucht (bei der Bildung der Hypophysis) her. Blasius, der auch auf Bostroems Standpunkt steht, bemerkt, dass in seinem, an der Konvexität des Gehirnes gelegenen Cholesteatom das gefundene Plattenepithel die Charaktere des Epithels der äusseren Haut aufwies; hier müsste also der Keim beim Schluss des Medullarrohrs abgesprengt worden sein.

Einen äusserst interessanten Fall von multipler Keimversprengung veröffentlichte Trachtenberg; er fand auf der Pia des ganzen Rückenmarkes und des Gehirnes sowie innerhalb der Hirnventrikel (an den Plexus), massenhafte gelbliche Knötchen und Knoten, welche aus Bindegewebe, Fettgewebe, Talg- und Schweissdrüsen, glatten Muskeln, auch Nervenzellen und Nervenfasern bestanden; Uberreste von Plattenepithel waren nur spärlich zu finden. Wenn auch diese Tumoren wegen des Mangels an eigentlicher Epidermis nicht wie die gewöhnlichen Dermoide sich verhielten, so handelt es sich doch um eine sehr seltene

multiple Versprengung, gewissermassen um eine Aussaat von Hautkeimen auf die ganze Länge des Medullarrohres hin. Blasius bemerkt, dass auch durch Ruptur eines Cholesteatoms und Verschleppung der Zellen in die Umgebung eine sekundäre Multiplizität von cholesteomatösen Neubildungen in den Meningen resultieren könne.

Nach dieser Abschweifung in das Gebiet der Epidermoide (Cholesteatome) und Atherome wieder zu den Dermoidcysten zurückkehrend, muss bemerkt werden, dass wir zwischen reinen Dermoidcysten und komplizierter gebauten, sog. zusammengesetzten Dermoiden zu unterscheiden haben. Es ist von vornherein klar, dass die lokalen Entwickelungsstörungen, welche zur Abschnürung einfacher Hautkeime und damit zur Bildung gewöhnlicher Dermoidcysten führen, gelegentlich tiefergreifender Art sein und sich auf grössere Bezirke erstrecken können; dann werden aber auch andere Gewebe der betreffenden Region, nicht nur die Haut, in den Prozess der Verlagerung und Abschnürung und dann ev. der Wucherung miteinbezogen werden. An solchen lokalen entwickelungsgeschichtlichen Verwerfungen grösseren Stiles können sich die verschiedensten Gewebe, gelegentlich Derivate aller drei Keimblätter beteiligen; letzteres wird besonders dann der Fall sein, wenn die Störung sehr frühzeitig erfolgt oder an Stellen einsetzt, an welchen im Laufe der Entwickelung des Embryo Derivate der drei Keimblätter in engste räumliche Beziehung treten, (z. B. am vorderen und hinteren Stammesende s. später). Überwiegt nun in Geschwülsten, welche auf derartigen örtlichen Gewebsmissbildungen beruhen, das ektodermale Element bei weitem, oder sind es, besser gesagt, vor allem Hautkeime, welche beim Wachstum die Oberhand gewinnen, so kann durch die Anwesenheit grosser Dermoidcysten von der vorhin geschilderten Beschaffenheit die ganze Geschwulst zunächst wie eine multilokuläre Dermoidcyste erscheinen, und erst die genauere Analyse der Neubildung, eventuell erst die eingehende mikroskopische Untersuchung der, neben der Cyste vorhandenen, soliden Gewebspartien, giebt Aufschluss darüber, dass ein komplizierter Tumor vorliegt, der sich aus einer ganzen Reihe der verschiedenartigsten Gewebe aufbaut. Solche Tumoren nennt man dann zusammengesetzte Dermoide; sie gehören den teratoiden Neubildungen bezw. Teratomen an.

Wir werden ihnen unter letzteren Namen alsbald begegnen und es wird sich dabei zeigen, dass diese komplizierten Tumoren mit vorwiegend dermoidem Charakter vielfach eine andere Entstehung haben, als die gewöhnlichen Dermoidgeschwülste, wenn auch eine Entwickelungsstörung im weitesten Sinne des Wortes allen diesen Bildungen zu Grunde liegt.

Dermoidcysten kommen begreiflicherweise vor allem im Bereich des kutanen und subkutanen Gewebes vor; sie haben hier, wie schon erwähnt, vorzugsweise ihren Sitz im Bereich embryonaler Spalten und Verwachsungen, im Bereich sekundärer Trennungen der Epidermis von tiefer gelegenen Teilen, im Bereich von ektodermalen Einstülpungen aller Art.

Eine besondere Erwähnung verdienen die Dermoidcysten der Sacrococcygealgegend. Hier finden sich besonders häufig dermoide Cysten, welche auf den kaudalen Schluss des Abschnürungvorganges zwischen Wirbelsäule und Haut zurückgeführt werden (Lannelongue, Aschoff). Diese Cysten kommen zunächst dorsal vom Kreuz- bezw. Steissbein vor (Nasse, Wendelstadt, Lannelongue, O. Hildebrand, M. B. Schmidt, Middeldorpff, Ritschl, Kutz); sie sind hier nicht selten mit Fisteln kombiniert, die von der Oberfläche der Haut in die Tiefe ziehen und in die Dermoidcysten einmünden; auch diese Fisteln zeigen eine dermoide oder wenigstens epidermoidale Auskleidung. Auch ventral vom Kreuzbein sind reine Dermoidcysten, hie und da sogar multilokulär (Nasse), beobachtet worden (Pannwitz, v. Bergmann, Deahna u. A.). Es wird gelegentlich der Besprechung der komplizierten teratoiden Mischgeschwülste der Sakralregion bemerkt werden, dass in diesen Geschwülsten neben allen möglichen anderen Bildungen auch reichlich Cysten mit geschichtetem Plattenepithel oder sogar richtige Dermoidcystchen vorkommen. Es giebt aber auch Fälle, bei welchen sich in der Sakralgegend Dermoidcysten mehr selbständig neben Tumoren von gemischtem Bau vorfinden, die also Kombinationen von Dermoiden mit sakralen teratoiden Bildungen darstellen; hierher gehört ein Teil der von v. Bergmann als zusammengesetzte Dermoide bezeichneten Geschwülste. In dieser Hinsicht ist ein von Schmidt veröffentlichter Fall interessant: Es fand sich bei einem $3^1/_2$jährigen Mädchen eine Reihe von Fisteln der Kreuzgegend, die mit einer haarhaltigen Dermoidcyste in Zusammenhang standen. Diese Dermoidcyste war mit einem Tumor verbunden, der einen nach der Wirbelsäule hinziehenden Stiel aufwies und aus fibrösem Gewebe, Fett, Muskeln, Knorpel, Gallertgewebe (mit vielen Pigmentzellen) bestand und Cysten enthielt, die von Cylinderepithel ausgekleidet und mit fettiger Gallerte von dunkelgelber bis brauner Farbe gefüllt waren; der cylindrische Epithelbelag war von zahlreichen Mündungen tubulöser Drüsengänge durchbrochen.

Die ventral vor dem Kreuz- und Steissbein gelegenen Dermoidcysten führen hinüber zu den an anderen Stellen des Beckenbindegewebes vorkommenden Dermoidcysten, welche alsbald erwähnt werden sollen.

Die unter der Haut des Gebietes vom Os coccygis bis zum Anus oder vom Anus bis zur Spitze des Geschlechtshöckers gelegenen Dermoidcysten, Cysten der Genitoperinealgegend (Marchadier und Mermet, Thöle), stehen (ebenso wie die hier vorkommenden, mit mehrschichtigem, Becherzellen enthaltendem Cylinderepithel ausgekleideten Cysten) bezüglich ihrer Genese mit der Kloakenbildung und den dabei sich abspielenden sekundären Vorgängen in enger Verbindung; bei den mannigfachen und komplizierten Einstülpungs- und Verwachsungsvorgängen, die hier in Frage kommen, können leicht epitheliale Keime abgesprengt werden und zur Cystenbildung Veranlassung geben. Dass bald epidermoidale, bald mit Cylinderzellen bekleidete Cysten entstehen, ist nach Aschoff nicht zu verwundern; denn die aus der Urogenitalplatte hervorgehende Harnröhrenschleimhaut habe den mannigfachsten Charakter — es könne eben die ektodermale Platte ebensogut Epidermis, wie Schleimhaut produzieren. Im übrigen wären die bei der Kloakenbildung beteiligten entodermalen Bildungen für eine Erklärung der mit Schleimhaut bekleideten Cysten heranzuziehen.

Ferner werden reine Dermoidcysten angetroffen: innerhalb der Schädel- und Wirbelhöhle, im Bereich der Meningen oder innerhalb des Gross- und Kleinhirnes und Rückenmarkes selbst, in den Hirnhöhlen (v. Tannenhain); bei den entwickelungsgeschichtlichen Beziehungen, die das Medullarrohr zum Ektoderm besitzt und bei den komplizierten Vorgängen, die bei der Abschnürung des Medullarrohres vom Ektoderm und bei dem Schluss der Wirbelsäule und Schädelhöhle überhaupt im Spiele sind, ist die Entstehung dieser Dermoide unschwer zu erklären.

Die Dermoide der Hypophysis (Bonorden) lassen sich auf die ektodermale Herkunft des unteren Teiles dieser Drüse beziehen; dabei kann es zu Verlagerung von Zellen der Mundbucht kommen (Wilms, Beneke). Auch die Zirbeldrüse hat Beziehungen zum Ektoderm, was bei Dermoidcysten dieses Organs zu berücksichtigen wäre.

In einer Reihe von Fällen kompliziert sich die dermoide Neubildung mit Spina bifida: Muscatello fand ein Dermoid und ein Cholesteatom in einer lumbalen und thorakalen Wirbelspalte. Weiter hat Kaufmann über dem ersten Kreuzwirbel ein grosses, mit Talg- und Schweissdrüsen versehenes Dermoid gefunden, von dem ein dünner Stiel zur Wirbelsäule zog; mit grosser Wahrscheinlichkeit musste auf einen Defekt der Processi spinosi im Lendenteil geschlossen werden. Endlich hat Wette einen Fall gesehen, in welchem eine Fistel in der Höhe des zweiten Sakralwirbels durch eine Lücke im Dornfortsatz dieses Wirbels in den Wirbelkanal führte, woselbst sich extradural ein „Atheromsack" befand. Heschl, Krönlein haben subkutane Dermoidcysten beobachtet, die durch einen Schädeldefekt strangförmig mit dem Schädelinneren in Verbindung standen (sogenannte Zwerchsackdermoide) — (Wilms).

Dermoidcysten im Bereich des Nasenrachenraumes und Schädelgrundes können auf die ektodermalen Einstülpungsvor-

gänge zurückgeführt werden, die zur Entwickelung der Mundrachenhöhle und der Hypophysentasche Veranlassung geben (Aschoff, Wilms); an den genannten Stellen kommen neben reinen Dermoidcysten auch teratoide Neubildungen mit vorwiegender Entwickelung von Hautbestandteilen vor (s. d. später). Dermoidcysten des inneren Ohres weisen auf dessen ektodermale Entwickelung hin. Bezüglich der Dermoide der Orbita kann auf die Ektodermbeteiligung bei der Linsenbildung hingewiesen werden, ferner auf die Verwachsungsvorgänge der seitlichen Oberkieferfortsätze mit den mittleren (Aschoff).

Die Dermoidcysten (und Fisteln) des Halses sind bezüglich ihrer Genese verschieden zu beurteilen: sitzen sie seitlich, so kommen die Kiemenfurchen in Betracht, und zwar nach Kostanecki und Mielecki die zweite Kiemenfurche (Schlange, König, Gegenbaur, M. B. Schmidt); nach Beobachtungen von Virchow u. A. kann auch die erste Kiemenfurche den Ausgang eines Dermoides bilden. Die median am Hals (am Zungengrund, Mundboden) liegenden Dermoidcysten werden teils auf den Ductus thyreoglossus (Sultan), teils auf jene Vorgänge bezogen, welche zur Vereinigung der ursprünglich durch das mesobranchiale Feld getrennten Kieferfortsätze und Kiemenbogen führen (nach Aschoff).

Die Dermoidcysten im vorderen und hinteren Mediastinum und in der Brusthöhle (am Lungenhilus) lassen sich ebenfalls auf entwickelungsgeschichtliche Abschnürungen bei Schluss der Brusthöhle zurückführen; auch an den, von einigen Autoren behaupteten, (teilweise) ektodermalen Ursprung der Thymus muss für die Dermoide des Mediastinums erinnert werden (Marchand, Pinder, Collenberg-Waldeyer). Pflanz leitet die Cysten von (in die Thymus eingeschlossenen) Resten der dritten Kiemenspalte her.

Nach Kostanecki und Mielecki geht die Anlage der Thymus aus der dritten inneren Kiementasche hervor, deren Entodermepithel in unmittelbare Berührung mit dem Ektodermepithel der dritten äusseren Furche tritt.

Wenn die Dermoidcysten der Brusthöhle nicht selten noch Knorpel und Knochen aufweisen und damit Übergänge zu den teratoiden Neubildungen der Brusthöhle zeigen, so ist das verständlich; denn Knorpel und Knochen sind Gewebsarten, die sich in der Nachbarschaft normalerweise vorfinden, deren Anwesenheit also nicht auffallend ist. Einen Durchbruch von Dermoid des vorderen Mediastinums in einen Bronchus beobachtete W. Bergmann.

Die Dermoidcysten der Bauchhöhle (Peritoneum, Netz, Mesenterium) sind auf Verlagerungen von Hautkeimen bei Schluss der Bauchspalte zu beziehen. Auch verlagerte Ovarien kommen in Betracht. Wilms, Lexer u. A. bemerken, dass auch nach Platzen von Ovarialdermoiden durch Transplantation sekundäre Dermoidcysten (auch multipel) auf dem Peritoneum entstehen können (Fränkel, Kolaczek).

Die Dermoidcysten des Beckenbindegewebes (Sänger), die weder einen Zusammenhang mit den Ovarien (überzählige Ovarien!), noch mit der Wirbelsäule, noch mit der äusseren Haut haben, können auf Einstülpungsvorgänge vom Damm her bezogen werden; höher gelegene, im retroperitonealen Bindegewebe (Zweifel, Bardenheuer, Krogius), in der Nierengegend, ja in der Niere selbst (Madelung) gelegene Dermoidcysten, vielleicht auch Dermoidcysten der Ligamenta lata (Marchand, Gottschalk) können ihre Erklärung aus der teilweise ektodermalen Abkunft des Wolffschen Ganges finden (Wilms, Lexer).

Verfasser untersuchte einen grossen retroperitonealen Tumor, der neben der Niere gelegen war und sich als ein kompliziertes Dermoid herausstellte, das einem retroserös gelegenen Ovarium angehörte.

An allen den genannten Stellen kommen von den einfachen Dermoidcysten die verschiedensten Übergänge zu komplizierter gebauten Mischgeschwülsten (zusammengesetzte Dermoide, teratoide Geschwülste) und schliesslich zu richtigen Teratomen (parasitischen Tumoren) vor. Wir werden diesen Tumoren, die wegen des Vorherrschens dermoider Bestandteile in der Literatur häufig unter die gewöhnlichen Dermoidcysten gerechnet wurden, später wieder begegnen.

Von den bisher aufgeführten Dermoidcysten sind nun strenge zu unterscheiden die sog. Dermoide der Genitaldrüsen. Da die eigenartige Stellung dieser Geschwülste von Wilms zuerst erkannt, und ihr Bau, ihr Wachstum und ihre Entstehung von diesem Forscher neuerdings eingehend dargelegt wurde, halte ich mich im wesentlichen an dessen Arbeiten. Durch eigene Untersuchung einer Reihe von dermoiden Ovarialtumoren bin ich übrigens

in den Stand gesetzt, die Ergebnisse der morphologischen Studien von Wilms im wesentlichen zu bestätigen.

Dass in den Geschlechtsorganen, wie Wilms meint, reine Dermoidcysten überhaupt nicht vorkommen, lässt sich gegenwärtig mit Sicherheit nicht entscheiden; ich glaube jedoch, dass das Vorkommen reiner Dermoidcysten nicht ausgeschlossen ist. Meist handelt es sich allerdings um höchst komplizierte Geschwülste (früher organoide Dermoidcysten genannt), an deren Aufbau stets alle drei Keimblätter sich beteiligen, wobei allerdings die ektodermalen Komponenten weit überwiegen.

Die sehr seltenen Dermoide der Hoden sind nach Wilms' Untersuchungen stets intratestikulär gelegen; man findet noch Reste von Hodengewebe an der Peripherie der Neubildung. Die als Dermoide des Skrotums beschriebenen Tumoren sind nach diesem Autor entweder einfache Atherome oder es handelt sich um Sakraltumoren und verkümmerte Doppelbildungen (Sympygi), die am Becken, an der Wirbelsäule adhärent sind und das Skrotum nur zu ihrer Bedeckung heranziehen. Lexer hat in einem in der Bauchhöhle retinierten Hoden ein Dermoid gesehen.

Koslowski hat allerdings ein Teratom ausserhalb des Hodens im Hodensack gefunden; es enthielt Knorpel, Darmschleimhaut, Gebilde der äusseren Haut, Ganglien, auch soll eine herzähnliche Formation vorhanden gewesen sein. Dieser Tumor entsprach jedoch den gewöhnlichen sog. Dermoiden des Hodens nicht nach jeder Richtung hin. Übrigens giebt Wilms neuerdings die Möglichkeit einer extratestikulären Lage der Hodendermoide zu.

Die Hodendermoide bestehen aus einer grossen Cyste, welche Haare und eine fettige Grütze als Inhalt aufweist und deren Wand aus Haut und deren Anhangsgebilden (Haaren, Talg- und Schweissdrüsen) besteht; an einer Stelle der Wand erhebt sich (nach Wilms) ein solider, polypöser, von behaarter, derber Kutis überzogener Körper, der in höchst komplizierter Weise aufgebaut ist: er enthält Derivate aller drei Keimblätter (Knochen, Knorpel, Fettgewebe, Muskelfasern, Nerven, Zentralnervensubstanz (Ganglienzellen), ferner mit Cylinder- und Flimmerepithel ausgekleidete Cysten, Schleimdrüsen etc.), und zwar bilden diese Gewebe nicht nur höher organisierte Formationen, die an embryonale Organe erinnern, sondern sie sind auch in ihrer gegenseitigen Situation so angeordnet, dass der ganze polypöse, in die Dermoidcyste ein-

ragende Körper (die sog. Zotte) einer Bildung entspricht, welche Kopf und vordere Region eines Embryo in rudimentärer Form wiedergiebt (Wilms): Unter der Kutis der „Zotte", welche als „dorsale Kopfpartie" des Embryo aufzufassen ist, trifft man auf Gehirnmasse (reichliche Corpora amylacea enthaltend — Wilms); die Kutis selbst geht an der Unterfläche der Zotte in Plattenepithelschleimhaut direkt und mit scharfer Grenze über (ventral gelegene „Mundbucht"); an dieser Stelle senkt sich ein Kanal in die Tiefe der Zotte ein; dieser Kanal ist anfangs mit Plattenepithel, im weiteren Verlauf mit Cylinder- und Flimmerepithel ausgekleidet; Schleimdrüsen entwickeln sich dann von dem Kanale aus, der selbst von glatter Muskulatur und Knorpelstücken umgeben ist, und sich so als „Respirationsanlage" präsentiert. Dann kommen weiter in der Tiefe der Zotte: Cysten, von Cylinderepithel (Becherzellen!) bekleidet und aussen von glatter Muskulatur umgeben („Digestionstraktus"); ferner wurden hier auch sympathische Ganglien beobachtet. Schliesslich sei erwähnt, dass in den Zotten der Hodendermoide auch Knochenstücke, in der Regel aber keine ausgebildeten Skeletteile, ferner (sehr selten) auch Zähne vorkommen. Wegen des geschilderten Baues der Hodendermoide, welche in ihren Zotten eine rudimentäre Embryonalanlage repräsentieren, schlägt Wilms den Namen „rudimentäre Parasiten" bezw. (cystische) Embryome für diese Tumoren vor.

Die Hodendermoide sind zum grössten Teil angeboren; in manchen Fällen wurde die Geschwulst erst im späteren Leben bemerkt. Das Wachstum kann ein sehr langsames sein (bis 19 Jahre — nach Wilms). Krebsige Entartung, wie bei den analogen Ovarialgeschwülsten, ist meines Wissens nicht beobachtet. Die Entstehungsgeschichte der Hodendermoide ist unbekannt. Früher, als man diese Geschwülste für reine Dermoidcysten, die eventuell nur noch Knochen und Knorpelmassen aufzuweisen hätten, hielt, dachte man sich sie hervorgegangen aus einer Keimversprengung vom Hisschen Achsenstrang her, an dessen Bildung das Ektoderm teilnimmt; es sollten im Bereich des Achsenstranges ektodermale Keime (und Knochen bezw. Knorpel) in die Hodenanlage hinein verlagert werden. Die komplizierter gebauten Hodendermoide wurden für fötale Inklusionen gehalten: ein im Wachstum zurück-

bleibender Fötus werde vom Stammfötus umschlossen und komme in die Geschlechtsdrüsen zu liegen. Wilms leitete die Hodendermoide (Embryome), wie die später zu besprechenden Hodenteratoide (Embryoidtumoren des Hodens) aus den Geschlechtszellen des Hodens ab, aus Samenzellen, die entweder auf embryonalem Zustand verharrten (primäre Geschlechtszellen), oder fertig differenziert wären und erst später pathologisch wucherten. Kockel denkt an Persistenz eibildender Keimzellen im Hoden (partieller Hermaphroditismus der Keimdrüse) und Befruchtung derselben. Neuerdings erörtert Wilms die Frage, ob die komplizierten Hodendermoide aus versprengten, isolierten Blastomeren hervorgehen könnten und entscheidet sich positiv für diese Genese. Hodenteratoide und Hodendermoide (-teratome) sind nach Wilms nicht wesentlich verschiedene Neubildungen; in letzteren schliessen sich die Gewebe der drei Keimblätter zu einem rudimentären Embryo zusammen, in ersteren wuchern sie regellos (tumorartig) durcheinander. Ich bin der Meinung Benekes, dass man die Möglichkeit einer Entstehung der Hodenteratome aus Geschlechtszellen nicht ganz von der Hand weisen darf. Beneke sagt: „man darf den Keimdrüsenepithelien, welche physiologischer Weise im stande sind, die Keimzellen für die gesamte Körperanlage zu erzeugen, die Fähigkeit zusprechen, bei pathologischen Wucherungen Produkte zu liefern, welche bald mehr den Charakter des einen, bald mehr des anderen differenten Gewebes tragen."

Ganz ähnlich, wie die Hodendermoide, verhalten sich nach Wilms (neuerdings von Kroemer, Merttens, Katsurada, Arnsperger u. A. bestätigt) die Dermoide der Ovarien. Auch die Ovarialdermoide liegen in der Regel im Eierstock selbst, welchen sie teilweise substituieren; sie entwickeln sich entweder in der Tiefe des Ovariums oder oberflächlich, und werden dann bei weiterem Wachstum gestielt. Relativ häufig treten die Tumoren doppelseitig auf. Hie und da wird ein Dermoid neben den erhaltenen, normalen oder anderweitig veränderten Ovarien gefunden; da man auch an solchen Dermoiden noch Ovarialreste findet, ist die Annahme gerechtfertigt, dass sie von einem überzähligen Ovarium ausgehen (Arnsperger, S. Neumann). Franz und Sippel haben Dermoide eines Ovariums zu gleicher Zeit neben

Dermoid eines überzähligen Ovariums derselben Seite gesehen. Übrigens kommen auch mehrere Dermoide in einem und demselben Ovarium vor. Hofmeier fand bei einer Patientin in dem einen Ovarium vier, in dem anderen sieben Dermoide. Kombination mit gewöhnlichem (pseudomucinösen) Ovarialkystom (Pfannenstiel, Klein, Niemer, Kworostansky) ist ebenfalls beobachtet worden; das Dermoid kann auch in benachbarte Ovarialcysten durchbrechen und dort sich weiter entwickeln, ferner sich auf das Peritoneum implantieren (Wilms). Amann sah ein Adenomyom des Uterus mit zwei Ovarialdermoiden kombiniert. So selten die Hodendermoide sind, so häufig sind die analogen Ovarialgeschwülste; nach Ohlshausen sind 3,5 %, nach Schröder-Hofmeier 9 % aller Ovarialtumoren Dermoide. Während die Hodendermoide fast durchweg angeboren sind, kommen Ovarialdermoide sowohl angeboren als in fast jedem Lebensalter vor, hauptsächlich allerdings im geschlechtsreifen Alter; ob alle Ovarialdermoide angeboren sind und die meistens nur erst später deutlich hervortreten, ist fraglich, jedoch nicht unwahrscheinlich. Das Wachstum ist bald ein relativ rasches (1—3 Jahre), bald ein langsameres, auf viele Jahre sich hinerstreckendes; vermutlich ist auch ein Stehenbleiben nach einer gewissen Zeit des Wachstums möglich.

Auch die Ovarialdermoide sind keine reinen Dermoidcysten, sondern bergen in einer ein- oder mehrkammerigen, haarhaltigen Dermoidcyste eine dreiblätterige rudimentäre Embryonalanlage, welche auch hier in Form einer soliden, behaarten Zotte („Dermoidhöckers"), oder eines die Cystenwände verbindenden soliden Körpers (Septums), oder gelegentlich auch ohne derartige Gebilde (Katsurada) auftritt. Arnsperger bemerkt für seinen Fall, dass der Dermoidhöcker die Stelle einnahm, welche dem Sitze des Eies inmitten des Discus proligerus im Graafschen Follikel entspreche: er ist daher geneigt, die Dermoidcyste mit einem in Reife befindlichen Graafschen Follikel zu vergleichen.

Der Bau der erwähnten Zotten in den Ovarialdermoiden ist verschieden, je nach der stärkeren oder geringeren Wachstumsbeschränkung (Wilms), die sie erlitten haben; stets sind Derivate der drei Keimblätter in einer derartigen Entwickelung und gegenseitigen Zusammensetzung vorhanden, wie es in der Norm beim

Embryo der Fall ist; jedoch sind bald nur Andeutungen von Kopfhaut (Kutis mit Haaren), Mundbucht (Plattenepithelkanal), Respirations- und Digestionstraktus (Schläuche und Cysten mit Cylinder- und Flimmerepithel [Becherzellen], von glatter Muskulatur, Lymphfollikeln, Schleimdrüsen, Knorpel begleitet) vorhanden, ganz wie es eben von den Hodendermoiden beschrieben wurde, bald sind weiter ausgebildete Organe zu finden: Extremitäten-Kopfknochen Répin), Kiefer mit Zähnen (Merttens, Katsurada), Wirbelsäule, Gehirn (Katsurada), Rückenmarksanlage (Merttens), Ganglien (Katsurada), Ösophagus (Arnsperger), Zunge, Speicheldrüse (Merttens), Darmschlauch (Dünndarm, Dickdarm mit mekoniumartigen Inhalt und mit Mesenterium — Perls Pommer, Michael, Neumann, Repin), Trachea (Merttens), Mamma (Répin, v. Velits), Lungengewebe (Katsurada), Schilddrüsengewebe (Böttlin, Merttens), augenähnliche Bildungen (Arnsperger, Kappeler, Baumgarten, Marchand, Pommer Katsurada). Zähne kommen auch ohne Verbindung mit Knochen vor, sogar nach Hunderten (Paget, Schnabel nach Hofmeier). Ich stimme übrigens mit Aschoff darin überein, dass man in der Deutung der mikroskopischen Bilder im Sinne von fötalen Organen sehr häufig der Phantasie die Zügel allzu frei gelassen hat.

Alle die genannten Organe sind wiederum so in der Zotte gelagert, dass sich die entodermalen Bildungen ventral, die ektodermalen dorsal finden. Unter der Kutis der Zotte (Kopfhaut) findet sich Hirnsubstanz (mit Plexus chorioideis, Centralkanal, Corpora amylacea); von der Hirnmasse gehen Nerven ab, von denen die nach vorne ziehenden Pigment aufweisen (Augenanlage); die Mundbucht mit dem nach innen sich senkenden, in die Respirationsanlage übergehenden Kanal findet sich am kranialen Pol. Zwischen Ekto- und Entoblast sind die Produkte des mittleren Keimblattes „auch in ihren Lagerungen normalen Verhältnissen entsprechend“ vorzufinden (nach Wilms).

Das Ektoderm ist in der Regel am mächtigsten entwickelt, weil, wie Wilms schliesst, das sich schon normalerweise früher differenzierende Ektoderm der Kopfregion sich auf Kosten des später sich entwickelnden Entoblast ausbreitet und letzteres in seinem Wachstum hemmt. Arnsperger fand in einem seltenen Fall die entodermalen Organe überwiegend (Magendarmschlauch), ebenso Katsurada. Herz, Niere, Leber finden sich nach Wilms niemals

in diesen rudimentären Ovarialparasiten; Wilms und Arnsperger führten das darauf zurück, weil der Parasit seine Ernährung von der Mutter bezieht und seine Sekrete auch dahin abführt; jedoch will neuerdings Katsurada Herzmuskelfasern gefunden haben.

Ein Karzinom entsteht nicht so selten in diesen Ovarialdermoiden; Wilms hat ein Dermoid durch Karzinom grossenteils destruiert gesehen. Es handelt sich in der Regel um Plattenepithelkrebse, als deren Ausgang die Epidermis der Dermoidcysten angesehen wird (Wilms, Tauffer, Yamagiva, Thumim, Kruckenberg); wahrscheinlich können aber auch von den übrigen epithelialen Anteilen der Dermoide Karzinome (Drüsenkrebse) ausgehen (Yamagiva). S. Neumann hat ein Peritheliom in einem Dermoid des Ovariums beobachtet.

Über die Entstehung der Ovarialdermoide wurden sehr verschiedene Ansichten geäussert.

Teils fasste man diese Neubildungen als fötale Inklusionen auf; hiergegen sprach neben vielem anderen das relativ häufige doppelseitige, ferner das nicht gerade sehr seltene multiple Vorkommen der Dermoide; drittens ihre Lage innerhalb der Eierstöcke. Zum anderen Teil dachte man an Produkte einer Ovarialschwangerschaft; die bei einer solchen jedoch stets vorhandene Entwickelung einer Placenta, eines decidualen Gewebes im Uterus etc. fehlt bei den Dermoiden; auch fehlen diesen Geschwülsten Eihüllen; ferner kommen analoge Tumoren auch im Hoden vor, endlich sind Dermoide der Ovarien auch angeboren und bei Kindern und jungfräulichen Individuen beobachtet worden. Andere Autoren wiesen auf den angeblich ektodermalen Ursprung des Wolffschen Ganges hin (Bandler); aus diesem bezw. aus den entsprechenden Keimblattzellen könnten sich aber keine Tumoren mit hochdifferenzierten Derivaten aller drei Keimblätter entwickeln, wie sie die Ovarialdermoide aufweisen, sondern nur einfachere Dermoidcysten, die es nach Wilms im Ovarium wahrscheinlich überhaupt nicht giebt. Bonnet hält übrigens die mesodermale Herkunft der Vor- und Urniere, sowie des Vor- und Urnierenganges (exklusive von dessen hinterem Ende) für gesichert. Bonnet und Marchand denken an (in die Ovarialanlage hinein) versprengte Furchungskugeln (Roux) des Ovums, aus dem der Träger des Dermoids hervorgegangen sei. Ziegler acceptiert diese Auffassung und spricht von den Dermoiden des Ovariums als von einer rudimentären eineiigen Zwillingsmissbildung. Bonnet erwägt auch nebenbei die Möglichkeit einer Befruchtung von Polzellen, die bei Wirbeltieren nachgewiesen ist (Ashetton hat eine Polzelle zwischen den Blastomeren eines Kaninchenei es gesehen). Flaischlen u. A. leiteten die Ovarialdermoide von den Zellen der Pflügerschen Schläuche, Steinlein von den Graafschen Follikeln ab (nach Wilms und Arnsperger). Pfannenstiel glaubt aus der relativ häufigen Kombination von Pseudomucinkystom und Dermoid, dass aus dem Epithel des Follikels das Kystom, aus der Eizelle das Dermoid hervorgehe („ovulogene" Neubildung). Aschoff erwägt die Möglichkeit, dass die Keimdrüsenteratome aus Keim-

epithel (vor dessen Differenzierung in die Urgeschlechtszellen) hervorgehen könnten (fehlerhafte Entwickelungsrichtung des Keimepithels). Wilms und Arnsperger (Geyl) sprachen sich dafür aus, dass die Ovarialdermoide aus Eizellen (Parthenogenesis) entstehen. Wilms wies auch auf die Ausstossung der Polkörperchen und deren Befruchtung durch einen Spermakeim hin; letzteren Gedanken hat Wilms jedoch später wieder aufgegeben, insbesondere weil durch diese Hypothese die Fälle von 5—7 Dermoiden in einem Ovarium nicht erklärbar sind. Auch bemerkt Wilms, dass manche Dermoide nur Produkte einer Körperhälfte enthielten (Hemiembryo), was ebenfalls gegen Polzellen spräche. Neuerdings schliesst sich Wilms vielmehr den Anschauungen Bonnets und Marchands an und leitet die Ovarialdermoide von versprengten, aus dem normalen Verband isolierten Blastomeren ab. Arnsperger hält die Ovarialdermoide nicht für echte Geschwulstbildungen, sondern ist der Meinung, dass es sich um eine Parthenogenesis, das Produkt einer ungeschlechtlichen Fortpflanzung, handelt; er sieht die Dermoide als „ungeschlechtliche Föten" (Klaatsch) an, deren unvollkommene Entwickelung daraus erklärbar wäre, dass die bei der Gestaltung mitwirkenden Vererbungsmomente einseitig seien. Neuerdings wird jedoch das Vorkommen parthogenetischer Entwickelungen lebhaft bestritten (Bonnet).

Viele neuere Autoren haben sich der Hypothese von Marchand und Bonnet angeschlossen, nach welcher, wie gesagt, die Dermoide (Embryome) des Hodens und Eierstockes aus Blastomeren hervorgehen, die in die Urogenitalanlage hinein versprengt wurden; die Versprengung gerade in diese Anlage erklärt sich nach Bonnet aus der bedeutenden räumlichen Ausdehnung, welche das sich entwickelnde Urogenitalgebiet im Embryo beansprucht. Bonnet denkt auch an die Möglichkeit, dass Blastomeren sich verspätet teilen, bezw. dass die Blastomeren, aus welchen die Keimstöcke hervorgehen, vielleicht besonderer Art seien und leichter als andere Blastomeren in fehlerhafte Entwickelung gerieten. Je früher das Stadium sei, in welchem die Blastomeren sich absonderten, desto komplizierter könne das Dermoid gebaut sein (Bonnet). Ich bin der Meinung, dass neben der Marchand-Bonnetschen Hypothese die Frage der Entstehung unserer Geschwülste aus (in fehlerhafte Entwickelung geratenen) primären Geschlechtszellen sehr diskutabel ist.

Zu diesem Kapitel vgl. die Figuren 200—202.

b) Branchiogene Cysten und Enterocysten. (Fig. 199.)

Unter den Tumoren, die sicher auf entwickelungsgeschichtlichen Störungen beruhen, müssen auch die sog. branchiogenen Geschwülste erwähnt werden. Obwohl es sich meist um einfache Cysten handelt, dürfen wir eine Besprechung der hierher gehörigen Vorkommnisse nicht unterlassen, da sich gelegentlich progressive, bösartige Neubildungen (Karzinome), andererseits kompliziertere Mischgeschwülste aus denselben Keimen wie die Cysten entwickeln.

Die branchiogenen Tumoren entwickeln sich aus Überresten der Kiemenfurchen und -taschen, bezw. der Kiemenbögen (Roser, Virchow, Heusinger, Küster, Lücke, Neumann, Baumgarten, Schede). Sie gehören also zu den fissuralen (Virchow) Geschwülsten; ihr Sitz ist vorwiegend die seitliche (seltener die mediane) Halsregion. Die am Gesicht und Hals vorkommenden äusseren und inneren, kompleten und inkompleten Fisteln, welche auf mangelhaften Schluss der Kiemenspalten (der zweiten Kiementasche, des Sinus cervicalis, nach Virchow und König auch der ersten bezw. dritten Kiementasche) zurückgeführt wurden, geben den Fingerzeig für eine richtige Auffassung der oberflächlich und in der Tiefe des Halses vorkommenden cystischen Gebilde. Ich muss es mir an dieser Stelle versagen, auf die Entwickelungsgeschichte der Kiemenbögen und Kiemenspalten und im Zusammenhang damit auf die Lage, besondere Beschaffenheit, Ausdehnung der branchiogenen Fisteln einzugehen, und verweise ich in dieser Beziehung auf die umfassenden Untersuchungen von Kostanecki und Mielecki. Ich will auch nur beiläufig erwähnen, dass sich beim Schluss der Kiemenspalten im Bereich der äusseren Haut (auch der entsprechenden Stellen der Schleimhaut) Tumoren entwickeln, die sich als fibröse, fibrolipomatöse, hie und da von knorpeligen Kernen durchsetzte, oft pendulierende Anhänge präsentieren. Auch tiefer in der seitlichen Halsregion können abnorme Knochen- und Knorpelgebilde aus Derivaten der Kiemenbögen hervorgehen (Zahn, Buttersack, Lossen, Bidder, Max Schultze) bezw. es kann in der Wand von Kiemenfisteln Knorpel vorgefunden (Heusinger) werden. Ein stärkeres Wachs-

tum erreichen diese Knorpelreste meist nicht. Ist das jedoch einmal der Fall, so kann man mit Zahn von branchiogenen Chondromen sprechen (s. u. Chondrom Seite 155 ff.).

An dieser Stelle sollen uns vorwiegend die branchiogenen Cysten beschäftigen. Diese Cysten haben gewöhnlich einen äusseren bindegewebigen Balg, eine Art Kapsel; innen sind sie verschiedenartig beschaffen: Entweder ist die Innenfläche mit geschichtetem (verhornendem) Pflasterepithel bekleidet (Entwickelung eines Papillarkörpers, hie und da sogar Talg- und Schweissdrüsen sind beobachtet); dann ist der Cysteninhalt eine fettige Grütze wie in den Atheromen bezw. in den Dermoidcysten. Oder zweitens die Innenwand ist aus cytogenem, adenoidem, gefässreichem Bindegewebe gebildet, welches einem derberen bindegewebigen Balg aufsitzt und zahlreiche lymphatische Follikel (mit Keimzentren) enthält, während das auskleidende Epithel ein schönes mehrschichtiges Cylinder- bezw. Flimmerepithel ist; in letzteren Fällen ist der Inhalt serös oder schleimig; von dem Oberflächenepithel gehen Krypten in die Tiefe, die sich am Ende wieder verzweigen so dass die innere Oberfläche einen plump zottigen Bau bekommt. Hie und da zeigen auch die mit Plattenepithel ausgekleideten Cysten neben der äusseren, rein bindegewebigen eine mittlere, adenoide Schicht, welcher dann erst das Plattenepithel (Schleimhautepithel!) aufsitzt (A. Dehler, König). Nicht selten wird auch Knorpel in den Cystenwänden gefunden. Virchow fand z. B. ein aurikulares Dermoid mit Knorpel. In seltenen Fällen sind die Cysten teils epidermoidal, teils schleimhäutig ausgekleidet. Neben einfachen Cysten können sich aus Kiemengangsresten vielleicht auch proliferierende multilokuläre Kystome entwickeln. O. Samter sah ein solches proliferierendes branchiogenes Kystom, kombiniert mit cystischem Lymphangiom.

Das Wachstum der Cysten, die in ihrer ersten Anlage natürlich alle angeboren sind, jedoch in sehr verschiedenem Lebensalter erst deutlich hervortreten, ist meist ein sehr langsames, auf Jahre, Jahrzehnte ausgedehntes; zeitweise treten Ruhepausen ein, dann macht die Affektion zeitweise wieder rasche Fortschritte. Komplikationen können sich infolge von Entzündung, Eiterung, Abscess-

bildung etc. einstellen. In seltenen Fällen entwickeln sich Karzinome in Zusammenhang mit branchiogenen Cysten.

Die branchiogenen Karzinome (R. Volkmann, Bruns) treten bei Individuen im mittleren Lebensalter im seitlichen Halsbindegewebe (oberes Halsdreieck) auf, ohne einen Zusammenhang mit der äusseren Haut oder der Schleimhaut des Pharynx zu zeigen. Es sind meist Plattenepithelkrebse (Hornkrebse); gelegentlich fand man noch eine Cyste, von deren Innenwand sich einerseits papilläre Wucherungen erhoben, andererseits Krebszapfen (als Fortsetzungen des Plattenepithelbelags der Cyste) in die Tiefe vordrangen. In einigen Fällen ist sichergestellt, dass ein kleiner cystischer Tumor angeboren war, an dessen Stelle sich dann erst im höheren Alter ein Krebs entwickelte.

Kostanecki und Mielecki bemerken, dass Cysten der Regio submentalis und des Zungengrundes, welche, am Boden der Mundhöhle entstanden, bei weiterer Vergrösserung oberhalb vom Zungenbein, median oder seitlich in der Unterkinngegend zum Vorschein kommen, nichts mit den Kiementaschen und Furchen zu thun haben. Diese als Ranula (atheromatosa) sublingualis, suprahyoideales Dermoid etc. bezeichneten Cysten sollen aus dem sogenannten mesobranchialen Feld (His) hervorgehen (s. S. 845 u. 857).

Am Hals kommen noch folgende auf angeborener Grundlage sich entwickelnde Geschwülste vor, die nicht auf Kiemengangsreste bezogen werden können: Cystische Lymphangiome (s. d. früher); Geschwülste aus aberriertem Schilddrüsengewebe (Madelung); ferner komplizierte monogerminale Mischgeschwülste, bigerminale Teratome (Epignathus etc.).

Anhangsweise möchte ich auch noch der in der Schädel-, Brust- und Bauchhöhle, sowie in einzelnen Organen vorkommenden, einfachen oder multilokulären Cysten gedenken, welche mit Flimmerepithel ausgekleidet sind bezw. einen schleimhäutigen Innenbelag vom Charakter der Darmschleimhaut aufweisen. Sie werden unter der Bezeichnung Flimmerepithelcysten bezw. Enterocysten (Enterokystome) beschrieben. Selbstverständlich sehe ich dabei von allen jenen Cystenbildungen ab, die in Haut, Schleimhäuten und drüsigen Organen durch Ektasie von Drüsen, Drüsenausführungsgängen und Follikeln entstehen (Retentionscysten etc.). Auch die Proliferationscysten, die cystischen Geschwülste, welche in das Gebiet der Adenome und Cystadenome gehören, werden hier nicht wieder erwähnt, sondern ich verweise in dieser Beziehung auf die entsprechenden Abhandlungen. Im Folgenden

sollen vor allem jene Cysten kurze Erwähnung finden, welche mit guten Gründen auf entwickelungsgeschichtliche Störungen bezogen werden können (sog. teratoide Cysten).

Was zunächst die (gewöhnlich mit klarem, flüssigem Inhalt gefüllten) Flimmerepithelcysten anlangt, so sind solche gefunden worden:

1. im Gehirn (Eberth), wo sie auf abgeschnürte Teile des Neuralrohres (Hirnventrikel!) bezogen wurden, um so mehr, als sich gelegentlich solide oder hohle Verbindungen mit den Ventrikeln des Gehirnes nachweisen liessen. Bei Besprechung der Gliome des Gehirnes wurde darauf hingewiesen, dass solche Abschnürungen von Neuralepithel zu gliomatösen Wucherungen führen können, welche drüsenartige Hohlräume einschliessen.

2. Im Cavum pharyngonasale, im Halsbindegewebe, am Boden der Mundhöhle (Zahn, Richard, Tröltsch, Neumann, Baumgarten, Schlange u. A.). An diesen Stellen darf man die Flimmerepithelcysten auf Kiementaschenüberreste (2. innere Kiementasche) bezw. auf das mesobranchiale Feld (Kostanecki und Mielecki) beziehen. Auch mediastinale Flimmerepithelcysten (Virchow, H. Stilling) können auf branchiogene Reste bezogen werden (s. übrigens auch unter branchiogene Tumoren S. 854 ff.). Die in der Gegend des Foramen coecum (Chaslin), am Zungengrund (E. Neumann, F. v. Recklinghausen, v. Hippel, M. B. Schmidt) gefundenen Flimmercysten wurden auch auf den Ductus excretorius linguae (Bochdalek jun.) bezogen, der vom Foramen coecum (oft mit einmündenden Schleimdrüsen versehen) in die Tiefe gegen das ligamentum glossoepiglotticum medium verläuft. Im Falle von M. B. Schmidt war ein multilokuläres Flimmerepithelkystom aus den drüsigen Anhängen des Ductus linguae hervorgegangen.

Diese, aus den Bochdalek'schen Schläuchen hervorgehenden (auch als Ranulae bezeichneten) Cysten sind von den einfachen Retentionscysten (Ranulae) der Glandula sublingualis (submaxillaris) zu unterscheiden (Sultan, v. Hippel, Foederl).

3. An der Aussenseite oder in der Wand (Submukosa) der Speiseröhre, dicht über der Cardia (v. Wyss, Zahn, F. Rau, Trespe, Kurz); die Cysten sind meist einkammerig; Trespe

fand viele kleine Cystchen in der Wand der Hauptcyste. Trespe hat einen eigenartigen Fall beobachtet: Die mit geschichtetem Flimmerepithel ausgekleidete Cyste zeigte kryptenartige Vertiefungen der Schleimhaut, ferner Schleimdrüsen; in der Wand der Cyste wurden glatte Muskelfasern und hyaliner Knorpel gefunden. Bezüglich der Entstehung der Flimmerepithelcysten des Ösophagus wird behauptet, dass eine Ausstülpung und Abschnürung von Ösophagusepithel vorliege, welches nach den Untersuchungen von Neumann, Koelliker, Ferré u. A. im Embryonalleben lange Zeit ein mehrschichtiges Flimmerepithel ist. Auch an eine Persistenz der embryonalen Verbindung zwischen Ösophagus und Trachea darf man denken.

Nach Trespes Fall darf man auch an Beziehungen zur Respirationsanlage denken. Trespe (Lubarsch) meint, es handle sich um Abschnürung vom fötalen Schlunddarm, vor oder bei seiner Differenzierung in Speiseröhre und Trachea (5.—6. Woche). Das abgeschnürte Material macht später seine typische Entwickelung durch.

4. In der Pleura bezw. im Mediastinum (Stilling, Zahn), wo sie am Lungenhilus unter dem Arcus aortae oder zwischen Zwerchfell und Lunge gefunden wurden. Häufig zeigen diese Cysten keinen einfachen Bau, sondern enthalten Knorpel, Schleimdrüsen, Muskelfasern in der Wand, so dass sie zum Teil den teratoiden Neubildungen zuzuzählen sind. Dort werden sie auch nochmals erwähnt werden. Diesen Cysten der Brusthöhle gegenüber ist man geneigt an Versprengungen von der Respirationsanlage her (Trachea, Bronchen, Lunge) zu denken.

5. In der Leber, gewöhnlich an der Vorderfläche des Organs, neben dem Ligamentum suspensorium, nahe dem unteren Leberrand (Friedreich, Eberth, v. Recklinghausen, Zahn). Die Entstehung dieser Cysten ist rätselhaft; teilweise leitet man sie aus aberrirten Gallengängen ab; die Gallengangscysten der Leber, die zum Teil eine ähnliche Lage haben, haben aber kein Flimmerepithel. Zahn fand die Flimmercysten zwischen Peritoneum und Membrana propria der Leber eingelagert, so dass sie also keinen Zusammenhang mit der Leber zeigen; er glaubt, dass sie sich wahrscheinlich aus einem unbekannten, später sich rückbildenden embryonalen Organ entwickeln.

6. Ferner sind noch einfache Flimmerepithel-(Cylinderepithel-) cysten und Geschwülste, welche Flimmerepithel bekleidete Hohlräume enthalten, im Bereich der weiblichen Genitalien (Uteruswand, Ovarien, Tuben, Ligamenta lata und rotunda, Cervix, Scheide, Portio, Hymen) gefunden worden. An diesen Stellen muss man an Beziehungen zu Urnierenkanälchen, bezw. zum Wolff-Gartnerschen Gang denken (s. S. 213 ff.). Auch aus dem Keimepithel der Ovarien und aus dem Endothel des Peritoneums können (oft multiple) Cysten an der serösen Oberfläche der weiblichen Genitalien entstehen.

Von den Cysten der Steissgegend, die mit Cylinder- oder Flimmerepithel ausgekleidet sind, und auf das Neuralrohr bezogen werden, wird später gelegentlich der Besprechung der Sakralteratoide und -teratome die Rede sein. Wegen der in den Kiefern vorkommenden Cysten und Cystengeschwülste vergleiche das Kapitel Adamantinom (S. 605).

In zweiter Linie hätte ich der Enterocysten im engeren Sinne (Roth, Roser, Runkel, Nasse, Kulenkampf) zu gedenken; auch sie zeigen gelegentlich neben Cylinderepithel auch Flimmerepithel; ihre Innenwand ist aber in der Regel höher entwickelt und gleicht in ihrer Struktur der Darmschleimhaut. v. Wyss hat allerdings auch eine mit einfachem Flimmerepithel ausgekleidete Cyste in der Bauchwand (in der Nähe des Nabels) zwischen Peritoneum und Muskulatur gesehen. In solchen Fällen muss man an Beziehungen zum Urachus denken.

Die Lage der mit Darmschleimhaut ausgekleideten Cysten entspricht gewöhnlich der Region des Ductus omphalomesentericus; Roth sah sogar offene Verbindung mit dem Darm (mit dem Ileum, entsprechend der Stelle des sogen. Meckelschen Divertikels) durch einen, mit Darmschleimhaut ausgekleideten, zwischen den Blättern des Dünndarmmesenteriums gelegenen Kanal; Kulenkampfs Enterocyste war intramesenterial gelegen. Im Falle von Nasse war zugleich Missbildung des Darmes vorhanden. Auch die höher im Bauchraum gelegenen derartigen Cysten sind vielleicht auf Abschnürung vom Ductus omphalomesentericus zu beziehen. Jedoch darf man auch an sonstige Abschnürungen des Darmdrüsenblattes denken, zumal auch multiples Auftreten von Entero-

cysten beschrieben worden ist. Interessant ist ein zweiter Fall von Roth, welcher neben einer grossen, intramesenterial gelegenen Enterocyste eine Retroperitoneal- und hintere Mediastinalcyste fand; in diesen Cysten war einfaches Cylinderepithel vorhanden, Zotten und Drüsen fehlten aber fast ganz. Roth zweifelt, ob hier Abschnürung aus dem Duodenum bezw. Ösophagus vorliegt, oder auch Abschnürung aus dem Ductus omphalomesentericus mit Verschiebung nach oben (zur Zeit der gemeinsamen Pleuroperitonealhöhle). Bemerkenswert ist, dass angeborene adenomatöse und krebsige Geschwülste des Darmes vorkommen, die nicht mit der Darmschleimhaut zusammenhängen, sondern in der Submukosa oder gar auf dem Mesenterium sich entwickeln (Tito Carbone, Hueter). Es ist wahrscheinlich, dass sie auf dieselben Ursachen zurückzuführen sind, wie die einfachen Enterocysten. Ein Adenom des Nabels, das er in Beziehung zum Ductus omphalomesentericus bringt, beschrieb Mintz. Für retroperitoneal vor (hinter?) dem Kreuzbein gelegene Cysten und cystische (adenomatöse) Geschwülste kommt auch noch der postanale Darm (s. später) in Betracht (Fälle von Nasse, Lubarsch, Kuzmik).

Im Übrigen darf im allgemeinen daran erinnert werden, dass nicht nur aus entodermalen Bildungen, sondern auch aus dem epithelialen Mesoderm Cysten und Cystengeschwülste abgeleitet werden können.

Cystische Tumoren innerhalb der Bauchhöhle sind auch auf überzählige Ovarien zurückgeführt worden (Winckel, Thumim, Ohlshausen, Sänger). Winternitz und Henke beobachteten eine retrouterine und retroperitoneale Cyste von papillärem Bau, von Cylinderepithel ausgekleidet und mit reichlichen psammösen Bildungen. Die Cyste zeigte einen myomatösen Beisatz. Henke führt die Cyste auf einen versprengten Ovarialkeim zurück.

II. Mischgeschwülste im engeren Sinne.

a) Mischgeschwülste der Niere (Fig. 198).

In der Niere kommen Mischgeschwülste vor, die wegen ihres wechselnden Baues unter den verschiedensten Namen in der Literatur aufgeführt sind; man findet sie als Sarkome, Angiosarkome,

Myxosarkome, Karzinome, Karzinosarkome, Adenosarkome, Rhabdomyosarkome oder als teratoide Geschwülste bezeichnet.

Hierher gehörige Neubildungen haben beschrieben: Eberth, Hansen, Cohnheim, Sturm, Weigert, Landsberger und Cohnheim, Marchand, Kocher und Langhans, Osler, Huber und Bostroem, Döderlein, Brosin, Ribbert, Paul, Bott, Schede, Hoisholt, Barth, Schmid, Heidemann, Borchard, Hansemann, Brock, Manasse, Perthes und Thorley, Vogler, Sander, Heinecke, Birch-Hirschfeld, Merkel Wilms, Busse, Muus, Goebel, Meyersohn, Hildebrand, Mauderli, Braatz, Minervini, Pick, Engelken, Dohrn, Wollstein, Werder nach Merkel, Engelken, Wilms, Birch-Hirschfeld).

Diese Neubildungen pflegen in frühem Kindesalter (selten sogar bei Neugeborenen und Foeten [Weigert, Paul]), und zwar häufig doppelseitig, aufzutreten; das höchste bis jetzt beobachtete Alter war 18 Jahre (Hoisholt). Es handelt sich um sehr rasch wachsende, meist weiche, gefässreiche, oft hämorrhagische, sarkomähnliche, in deutlicher Knotenform auftretende Gewächse, die inmitten der Niere oder an deren Oberfläche entstehen und sich durch vorwiegend expansives Wachstum auszeichnen; die benachbarte Nierensubstanz wird zur Seite gedrängt, komprimiert und geht grossenteils durch Atrophie zu Grunde; an der Peripherie der vollentwickelten Geschwulst findet man fast stets einen mehr oder minder gut erhaltenen Abschnitt der Niere vor. Die Grenze gegen diesen letzteren wird häufig durch eine Art bindegewebiger Kapsel besorgt, die zum Teil der Geschwulst als solcher von vornherein zugehört, zum Teil aus dem Bindegewebe der verödeten Nierensubstanz sekundär hervorgegangen ist (eingeschlossene, atrophierende Harnkanälchen!). Da die Geschwülste sich intrarenal entwickeln, überzieht (bei kleineren Tumoren wenigstens) die Capsula propria der Niere auch die Geschwulst, später freilich erfolgt oft Durchbruch durch die Nierenkapsel. Sehr selten ist übrigens auch eine extrarenale Entwickelung beobachtet worden (Brock, Vogler, Verfassers Fall). Beim weiteren Wachstum brechen die Tumoren ins Nierenbecken durch, in welches hinein dann häufig eine Fortwucherung in polypöser Form erfolgt. Einigemal ging der Tumor von der Gegend des Nierenbeckens selbst aus (Hansemann, Ribbert). In die Blutgefässe wachsen die betreffenden Geschwülste

ebenfalls ein und verbreiten sich per continuitatem aus den kleineren Gefässen in die grösseren: Erfüllung der Vena renalis mit Geschwulstmassen ist nicht allzu selten; einmal sah man den Geschwulstthrombus sich von der Vena renalis zentralwärts bis in den rechten Vorhof hinein fortsetzen (Engelken, Merkel). Metastasen (Marchand, Borchard, Wilms, Vogler, Mauderli, Merkel, Perthes, Engelken) erfolgen demnach auf dem Blutwege (in Lungen, Leber, Haut); jedoch sind auch die regionären Lymphdrüsen nicht verschont. Nach Exstirpation pflegen rasch Recidive aufzutreten; die Kranken erliegen dem unaufhaltsamen Wachstum der Neubildung innerhalb relativ kurzer Zeit.

Es ist das Verdienst Birch-Hirschfelds zuerst dargethan zu haben, dass die kindlichen Mischtumoren der Niere, so mannigfaltig auch ihr Bau ist, eine zusammengehörige Gruppe von Geschwülsten darstellen; wegen ihres embryonalen Charakters und ihres konstanten Gehaltes an drüsigen Elementen, nannte sie Birch-Hirschfeld embryonale Drüsensarkome. In neuester Zeit sind die fraglichen Tumoren von Wilms einer ebenso gründlichen wie erfolgreichen Untersuchung unterzogen worden und hat insbesondere ihr Ursprung dadurch eine neue, ansprechende Erklärung gefunden.

Mikroskopisch findet man in den Mischtumoren der Niere in buntem Durcheinander fast alle Formen der Bindesubstanzen wieder: Junges Bindegewebe mit zarten Gefässen, Schleimgewebe, fibrilläres Gewebe, (Fettgewebe), Knorpel; ferner glatte und quergestreifte Muskelfasern und endlich — als einen der wichtigsten Bestandteile — schlauchförmige Drüsen. Knochengewebe wurde nur in einem Falle gefunden. Alle diese Gewebe treten jedoch nicht nur in fertigem, sondern auch in mehr weniger undifferenziertem Zustand auf: so findet sich z. B. häufig ein an rundlichen oder spindeligen Zellen reiches, lockeres, gefässreiches Gewebe, das wegen seines vorwiegend zellulären Charakters an Sarkomgewebe erinnert und manchen Stellen der Geschwulst in der That die Beschaffenheit eines Rundzellen- oder Spindelzellensarkoms oder Myxosarkoms verleiht; ferner finden sich „Übergänge“ solchen indifferenten Zellgewebes in die höher entwickelten Formen der Bindesubstanzen (Wilms). Anderer-

seits differenzieren sich aus Spindelzellen glatte Muskelfasern, die oft in Zügen und Bündeln die übrigen Gewebe durchziehen. Auch alle Vorstufen der quergestreiften Muskelfasern kann man (neben degenerativen und fehlerhaft entwickelten Formen) im Geschwulstgewebe beobachten (s. a. unter Rhabdomyom S. 224 ff.); nach Wilms entwickeln sich die quergestreiften Fasern in einem lockeren Schleimgewebe aus spindeligen Zellen. Glatte und quergestreifte Muskelfasern treten entweder unregelmässig durch die übrigen Gewebe zerstreut auf, oder in Form von Faszikeln; selten findet man umfangreichere Anhäufungen, welche dann Knoten von geflechtartigem Bau repräsentieren. Die drüsigen Beimischungen haben in unseren Geschwülsten eine äusserst interessante Entwickelungsgeschichte. Man findet zuerst im übrigen Gewebe zerstreut kleine solide Anhäufungen von epitheloiden, rundlichen Zellen; diese Anhäufungen bilden sich zu grösseren soliden Zellnestern und Zellsträngen aus, die aber gegen das übrige, wie ein Stroma angeordnete Binde- bezw. Sarkomgewebe nur undeutlich begrenzt sind, so dass an solchen Stellen häufig das Bild eines Alveolärsarkoms entsteht. Schliesslich erweisen sich die soliden, nester- und strangförmigen Zellwucherungen als epitheliale Produzenten: denn es entstehen aus ihnen (durch Ordnung und Gruppierung der Zellen und unter Differenzierung derselben zu kubischen und cylindrischen Formen, endlich unter Ausbildung von Luminibus) kurze, leicht verzweigte schlauchförmige Drüsen (Ähnlichkeit mit Urnierenkanälchen), die häufig in kleine blinde Bläschen auslaufen; hie und da stülpt das benachbarte Gewebe sich in die Bläschen ein, so dass man an die Entwickelungsgeschichte der Glomeruli erinnert wird (Hildebrand, Verfasser). Diese Drüsen liegen nun entweder mitten in noch undifferenzierten, soliden, epitheloidzelligen Massen oder in sarkomartigem, als Stroma angeordnetem Parenchym; sie können auch quergestreiften Muskelfasern direkt aufsitzen (Busse); dabei ordnen sich letztere hie und da um die unfertigen Drüsen ringförmig an (Adenosarcoma pericanaliculare Merkel). Bei noch weiter fortgeschrittener Entwickelung kommen die fertigen Drüsen in junges Bindegewebe zu liegen, das sich typisch um die Kanäle anordnet und nicht selten sogar eine schöne Membrana propria ausbildet.

Die Entwickelung der Drüsen aus den sarkomartigen Zellhaufen hat Wilms näher verfolgt: er sah in den Zellhaufen neben den grösseren, rundlichen, epitheloidzelligen Elementen ein feines, mit Spindel- oder Sternzellen oder gar sehr zarten Gefässen versehenes Gerüst; diesem Gerüst sassen die Epitheloidzellen bereits in den soliden Zellhaufen wie Epithelien auf. Später erfolgt dann unter Differenzierung der Epitheloidzellen zu cylindrischen Formen die drüsenartige Anordnung, deren Entstehung aus dem eben geschilderten Bau der soliden Zellhaufen leicht verständlich ist. Ich muss aber betonen, dass häufig — wahrscheinlich in ganz jugendlichen Stadien — die Zellhaufen keinerlei Gerüst zeigen, sondern völlig ungeordnete Anhäufungen indifferenter Zellen darstellen.

Die Bilder, welche drüsige Formationen inmitten von sarkomartigen Zellhaufen zeigen, sind von einigen Autoren so aufgefasst worden, als ob hier eine ursprünglich typisch adenomatöse Struktur in eine atypische, solide, ungeordnete Wucherung übergegangen wäre (Birch-Hirschfeld). Wilms hat das Unzutreffende dieser Auffassung klar gelegt, indem er darauf hinwies, dass die fertigen Drüsen stets in den älteren Teilen der Geschwulst sich finden, während die soliden, ungeordneten Wucherungen und beginnenden Drüsenformationen immer in den jüngeren Geschwulstbezirken auftreten. Das kann ich auch bestätigen

Es ist übrigens zu bemerken, dass nicht alle hierhergehörigen Nierengeschwülste gleich kompliziert gebaut sind, sondern man kann Formen unterscheiden, die nur sarkomartiges Gewebe und unfertige Drüsen enthalten (Adenosarkome), ferner solche, die obendrein mit quergestreiften und glatter Muskulatur versehen sind (Adenomyosarkome); endlich solche, welche neben allen diesen Geweben noch Knorpel etc. aufweisen (Adenomyochondrosarkome). Engelken betont mit Recht, dass alle diese Geschwülste trotzdem zusammengehören; die verschiedenen Formen hält er nur für verschiedene Entwickelungsstadien.

Alle diese Gewebe entwickeln sich nun nach Wilms aus einem gemeinsamen, indifferenten, schleimgewebsartigen, lockeren Keimgewebe — sagen wir also aus embryonalem, mesenchymartigen Parenchym. In den Maschen dieses indifferenten Keimgewebes will Wilms bereits einzeln zerstreute oder in Gruppen liegende grössere Epitheloidzellen nachgewiesen haben, aus deren Proliferation später die soliden Zellhaufen hervorgehen sollen, die, wie erwähnt, nach seiner Ansicht den Mutterboden für die Drüsenbildungen darstellen; die echt epithelialen Komponenten der Geschwulst wären also demnach auch in dem undifferenzierten Keimgewebe bereits selbständig angelegt. Aus den übrigen Elementen des indifferenten Keimgewebes, welchen also gewissermassen die

Rolle eines Stromas zufällt, sollen durch Differenzierung alle die vorhin erwähnten Formen der Bindesubstanzreihe hervorgehen. Ähnlich leiten Muus, Meyersohn, Brock und Engelken die verschiedenen Gewebsformen in ihren Geschwülsten aus einem gemeinsamen Keimgewebe als Muttergewebe ab.

Durch Wachstumsentartung können nach Wilms aus den bindegewebigen Komponenten der Geschwulst völlig sarkomatöse Wucherungen hervorgehen, die gelegentlich auch den Typus eines Angiosarkoms, infolge von perivaskulärer Anordnung der Zellen, annehmen können; ebenso sollen sich die epithelialen Komponenten der Geschwulst nach der Seite eines ungeordneten Adenoms (oder vielleicht einmal gar im Sinne einer durchaus atypischen karzinomatösen Wucherung) entwickeln können. Ich möchte eine von mir beobachtete Geschwulst in diesem Sinne deuten, welche teils adenomartig, teils wie ein Carcinoma solidum, teils wie ein Rundzellen(Lympho-)sarkom bezw. Myxosarkom gebaut war. Wilms hat atypische Proliferationsprozesse besonders an den vorhin erwähnten soliden Epithelzellenhaufen studiert, die er von einem Gerüst von spindeligen Bindegewebszellen durchzogen fand: es soll sich nun aus den Spindelzellen ein Spindelzellensarkom oft mit plexiformer, perivaskulärer Anordnung der Zellen, und aus den Epithelzellen ein ungeordnetes Adenom entwickeln können.

Dass das Muttergewebe der fraglichen Tumoren ein indifferentes Keimgewebe ist, das die Fähigkeit in sich birgt, sowohl alle möglichen Formen der Bindesubstanz als auch epitheliale, drüsige Gewebe zu bilden, scheint Wilms sowohl aus dem Studium der jüngsten Stellen der Neubildung, als aus der Beschäftigung mit der Entwickelung und dem Wachstum der Metastasen hervorzugehen. Hier wie dort sah er zuerst ein indifferentes Keimgewebe auftauchen, aus welchem erst durch allmählige Differenzierung die weiteren, höheren, komplizierteren Gewebe (insbesondere Knorpel-Muskel-, Drüsengewebe) entstanden. An der Wachstumsgrenze der Geschwulst sowohl, wie in den jüngsten Metastasen, ferner im Bereich der distalsten Abschnitte von Geschwulstthromben, fand sich immer ein zellreiches Keimgewebe, das vielfach für ein einfaches Sarkomgewebe gehalten wurde — daher die häufige Angabe, dass die kompliziert gebauten Primärgeschwülste in ihren Metastasen nicht selten einfach sarkomatösen Bau gezeigt hätten. Es sind übrigens genug Fälle bekannt geworden, in welchen die Metastasen ganz so kompliziert gebaut waren, wie die Primärtumoren (Engelken).

Es ist für die hier behandelte Frage auch von grossem Interesse, dass ausgedehnte Knorpelbildung vorzugsweise in den länger bestehenden Misch-

geschwülsten auftritt, so dass es scheint, als ob das Knorpelgewebe sich sehr langsam und allmählig — vielleicht auch unter Mitwirkung gewisser mechanischer Momente — entwickelt (Wilms).

Bezüglich des Ursprunges unserer Geschwülste gehen die Meinungen auseinander. Ein Teil der Autoren liessen die erwähnten Mischgeschwülste aus dem Gewebe der fertigen Niere hervorgehen, wobei sie die epithelialen bezw. drüsigen Bestandteile von Harnkanälchen (Nierenbeckenepithelien), die einfacheren Bindesubstanzgewebe (Schleim-, Fett- und Knorpelgewebe) auf Grund metaplastischer Prozesse aus dem Bindegewebe der Niere, die glatten Muskelfasern aus der glatten Muskulatur des Nierenbeckens, der Nierenkapsel oder der Gefässe, die quergestreiften Muskelfasern durch Metaplasie aus den glatten oder aus gewöhnlichen Bindegewebszellen (s. S. 226) ableiteten. Ein anderer Teil von Autoren griff auf die Cohnheimsche Theorie zurück und suchte den Ursprung unserer Geschwülste entweder ganz oder wenigstens teilweise in einer embryonalen Keimversprengung (Eberth, Cohnheim, Kocher-Langhans, Brosin, Paul, Ribbert, Brock, Vogler, Heineke, Sander, Birch-Hirschfeld); insbesondere wurde für die Muskel- und Knorpelmassen an eine Versprengung vom Myotom (Sklerotom) her gedacht. Birch-Hirschfeld, Engelken und Andere wiesen bezüglich der drüsigen Bestandteile der Geschwülste auf den Wolffschen Körper hin.

Die Ähnlichkeit der Drüsenbildungen mit Urnierenkanälchen wurde dabei gebührend hervorgehoben. Andere Autoren wollen grosse Ähnlichkeit mit den embryonalen Kanälchen der sich entwickelnden bleibenden Niere konstatiert haben (Muus). Da Urniere und bleibende Niere in engem entwickelungsgeschichtlichen Zusammenhange stehen, hat, wie Wilms ausführt, diese Unterscheidung nur geringe Bedeutung.

Wilms hat des Genaueren ausgeführt, dass die Geschwülste ihre Entstehung einer Entwickelungsstörung in einer ganz bestimmten Körperregion, und zwar in der Entwickelungssphäre der Urniere, verdanken. Embryologische Betrachtungen führten ihn dazu, die fraglichen Geschwülste von mesodermalen Zellen abzuleiten, da diesen Zellen die gleiche Differenzierungsfähigkeit innewohne, wie sie an dem Keimgewebe der Geschwülste hervortrete. Wilms empfiehlt daher für sie als korrekte Bezeichnung den Namen mesodermale Geschwülste.

Nachdem es Wilms plausibel zu machen versucht hatte, dass man es bei den fraglichen Mischgeschwülsten weder mit einer Metaplasie, noch einer Versprengung multipler Keime zu thun hätte, welch letztere nun (jeder Keim selbständig für sich) nebeneinander und in wirrem Durcheinander wüchsen, sondern dass alle in den Primärgeschwülsten und den Metastasen vorkommenden Gewebe sich aus einer einzigen Grundform, einem undifferenzierten Blastem, herausdifferenzierten, in welchem die Fähigkeit sich nach den verschiedenen Richtungen hin zu entwickeln, enthalten sei — nach diesem Versuch also ging Wilms daran, darzustellen, dass es nur mesodermale Zellen sein könnten, in welchen alle die in Frage kommenden Qualitäten niedergelegt seien. Aus dem Mesoderm der Urnierenregion entwickelten sich (nach Kollmann, Hertwig u. A.) die Muskelplatten, die Grundformen für alle quergestreifte Muskulatur; ferner gingen aus dem Mesoderm die Seitenplatten hervor, von denen ein Teil als Mittelplatte oder Nephrotom den Ursprung für die Urniere (und nach Ansicht einiger Autoren auch für den sekretorischen Teil der bleibenden Niere) bilde; aus dem Myotom aber gehe andererseits das mesenchymale Grundgewebe für das Skelet, das Sklerotom, hervor, das ausser Knorpel (und Knochen) die verschiedensten Formen der Bindesubstanz (Bindegewebe, Fett, glatte Muskulatur) zu bilden im stande sei. Aus diesen entwickelungsgeschichtlichen Thatsachen erhelle, dass in den mesodermalen Zellen der Urnierenregion des Embryo die Fähigkeit der Myotom- (Sclerotom-) und Urnierenblastembildung vereinigt enthalten sei, woraus wieder im Zusammenhalt mit dem oben klargelegten Bau und den Wachstumsverhältnissen der fraglichen Nierenmischgeschwülste mit grösster Wahrscheinlichkeit hervorgehe, dass der Ursprung dieser Geschwülste auf versprengte, in die Niere verlagerte Mesodermzellen zurückzuführen sei.

Dass auch eine Reihe anderer bösartiger, sarkomartiger Geschwülste der Niere, welche sich im groben genau so verhalten, wie die eben beschriebenen Mischgeschwülste, im mikroskopischen Bau aber einfacher sind und nur einen Teil der in den komplizierteren Formen enthaltenen Gewebe produzieren, dass auch diese enger mit den komplizierten Mischtumoren verwandt seien, ist Wilms und auch Birch-Hirschfeld wahrscheinlich.

Andererseits führt die Gruppe der hier abgehandelten Nierenmischgeschwülste auch noch zu komplizierteren Formen hinauf, wie ein Fall von Muus (34jährige Frau!) zeigt, in welchem zu allen den geschilderten Geweben der gewöhnlichen Nierenmischtumoren noch ektodermale Bildungen (nämlich geschichtete Hornkugeln und typisch strukturierte Epidermislagen) hinzukamen. Muus fasst diese Bildungen allerdings nicht im Sinne einer echten Ektodermentwickelung auf, sondern lässt sie aus den drüsigen Kanälchen der Neubildung, welche er als embryonale Nierenkanälchen ansieht, durch Metaplasie hervorgehen. Wilms hält jedoch an der echt ektodermalen Natur der Bildungen fest und weist bezüglich des Ursprungs derselben darauf hin, dass ja das Mesoderm zum grössten Teil vom Ektoderm aus entstehe: es könnten also entweder ektodermale und mesodermale Zellen zugleich verlagert worden sein oder es seien nur ektodermale Zellen versprengt, in welchen aber bereits auch die Differenzierungsfähigkeit des Mesoderms enthalten sei, so dass also die Grundlage zu der Neubildung noch in ein früheres Stadium der embryonalen Entwickelung zu verlegen sei; da die Geschwulst von Muus aus einem Keimgewebe hervor-

gegangen sei, welchem die Differenzierungsfähigkeit des mittleren und äusseren Keimblattes zukomme, schlägt Wilms vor, diese Geschwulst als eine ektomesodermale zu bezeichnen. So kämen je nach dem zeitlichen Auftreten und der besonderen Art der zu Grunde liegenden Entwickelungsstörung ganz verschiedene Geschwülste zu stande, von den einfacheren Mischtumoren bis hinauf zu hoch komplizierten teratoiden Gewächsen.

Wilms behauptet schliesslich, dass in der Niere reine Rhabdomyome oder Rhabdomyosarkome nicht vorkämen, sondern, dass es sich immer um komplizierte Mischtumoren handele, in welchen quergestreiftes Muskelgewebe in wechselnder quantitativer und qualitativer Ausbildung neben den verschiedensten anderen Geweben enthalten sei. Wilms glaubt auch, dass die reinen Rhabdomyome des Hodens, die von früheren Autoren veröffentlicht sind, sämtlich Mischgeschwülste (nämlich embryoide Tumoren s. d. später) waren; der Unterschied zwischen diesen Hodenmischtumoren und den Mischgeschwülsten der Nieren liegt nach Wilms darin, dass die Hodentumoren sich aus isolierten, selbständig entwickelten Furchungskugeln entwickeln und daher sich „aus einer Summe von verschiedenen, allen drei Keimblättern entstammenden Geweben" zusammensetzen, während die Nierentumoren „aus dem wachsenden Mesoderm der eigentlichen Fötalanlage" hervorgehen.

Jedenfalls haben die Untersuchungen von Wilms für die heterologen Rhabdomyome im allgemeinen dargethan, dass deren Entstehung wahrscheinlich immer auf einer Keimversprengung („Keimausschaltung") von seiten der Ursegmente (bezw. mesodermaler Elemente überhaupt) und nicht auf einer Metaplasie beruht, worauf hier im Nachtrag zu den seinerzeit bei Besprechung der Rhabdomyome gemachten Bemerkungen noch einmal besonders hingewiesen sein soll.

Ob freilich die Wilmssche Theorie von der Entstehung der Nierenmischgeschwülste in ihrem ganzen Umfang sich wird aufrecht erhalten lassen, darf zur Zeit noch bezweifelt werden. Hansemann hat mit Recht darauf hingewiesen, dass die Ansichten von Wilms auf teilweise noch unsicheren entwickelungsgeschichtlichen Voraussetzungen basieren. Ferner hat Hansemann betont, dass in der Niere ausser den geschilderten komplizierten Mischtumoren auch einfachere Gewebsverlagerungen (z. B. von Fettgewebe, Knorpelgewebe) vorkommen; ferner dass es Geschwülste giebt, die nur

Derivate des Wolffschen Körpers enthalten. Ich möchte hinzufügen, dass in einer hypoplastischen Niere reichlich einfache Knorpelstückchen im ruhenden Nierenbindegewebe eingeschlossen fand; ferner möchte ich hinweisen auf das Vorkommen von Mischgeschwülsten der Niere bezw. Nierenkapsel, welche keinen drüsigen Beisatz enthalten. Hildebrand hat z. B. ein Fibromyoosteosarkom, Busse ein Fibromyoma striocellulare der Nierenkapsel beschrieben. Hier wäre auch an die früher (s. S. 142) erwähnten kleinen Fibrolipomyome der Niere zu erinnern, die zum Teil auch verkalken können (Busse). Wenn nun derartige, auf abnormen entwickelungsgeschichtlichen Vorgängen beruhende Tumoren zugleich mit einer regionären Störung in der Entwickelung der Niere selbst verbunden sind, dann könnten sie auch noch durch eine Drüsenwucherung von mehr oder weniger embryonalem (unfertigem) Charakter kompliziert sein, und dadurch den vorhin geschilderten Mischgeschwülsten näher kommen. In dieser Beziehung ist eine Bemerkung von Birch-Hirschfeld interessant, der erwähnt, dass unter den Adenosarkomen der Niere solche vorkommen, die in der Mitte ein Adenom, peripher ein Spindelsarkom sind; das zeigt, dass die Mischung der einzelnen Komponenten dieser Geschwülste sehr verschieden sein kann. Ferner erwähne ich Hansemann, der einen Nierenmischtumor beobachtete, der ausser den Geweben des Wolffschen Körpers keine anderen Gewebsarten enthielt, so dass also hier das Nephrotom allein an der Störung participierte.

Es giebt also in der Niere auch Mischgeschwülste, welche nur auf einen Teil der in der Nierenregion konkurrierenden Gewebsformationen zurückgeführt werden dürfen (Nephrotom, Sklerotom, Mesenchym). Man darf daher annehmen, dass die Entwickelungsstörung, welche der Entstehung der Nierenmischgeschwülste überhaupt zu Grunde liegt, sehr mannigfacher Art sein kann, und sowohl zeitlich in ihrem Auftreten sehr variieren, wie in ihrer räumlichen Ausdehnung ausserordentlich wechseln kann. Und es ist durchaus denkbar, dass eine Nierenmischgeschwulst vom Charakter der beschriebenen embryonalen Adenosarkome auch in der Weise entstehen kann, dass eine regionäre Entwickelungsstörung die schon entwickelten, dicht nebeneinander gelegenen embryonalen Forma-

tionen zusammen ergreift, so dass also z. B. eine derartige Geschwulst sich aufbauen würde aus Keimen des Myotoms, Sklerotoms und Nephrotoms zusammen. Wenn also auch die Theorie der Metaplasie durch Wilms so gut wie abgethan erscheint, so ist doch die Theorie der mehrfachen Keime für die Entstehung der Nierenmischtumoren nicht als völlig widerlegt zu betrachten. Nimmt ja doch auch Wilms für das Keimgewebe, aus dem er unsere Nierenmischgeschwülste ableitet, an, dass in ihm die Mutterzellen für die drüsigen Gebilde und die Mutterzellen für die Formen der Bindesubstanz bereits als gesonderte Elemente vorhanden seien.

Busse sieht als Matrix der fraglichen Geschwülste einen Teil der embryonalen Niere an; er fand grosse Ähnlichkeit der Drüsen in den Geschwülsten mit den Kanälchen der Niere eines 4—6 Monate alten Embryo; die glatten Muskelfasern lässt er allerdings durch Metaplasie zu quergestreiften sich entwickeln. Engelken sagt, dass sowohl die Anlage der bleibenden Niere als die Urniere von der Entwickelungsstörung betroffen werden könne; letzteres komme wohl nicht häufig vor, da relativ selten Kanäle und Cysten mit Flimmerepithel (Minervini) in den fraglichen Tumoren gefunden wurden. Auch Marchand ist der Meinung, dass die Bindesubstanzdrüsengeschwülste der Niere aus relativ späten Stadien der Entwickelung der bleibenden Niere hervorgehen können.

b) Mischgeschwülste der Vagina, der Cervix uteri, der Harnblase und des Vas deferens.

Den komplizierten Mischtumoren der Nieren seien die ebenfalls von Wilms neuerdings genauer auf ihren Bau, ihr Wachstum und ihre Genese untersuchten Mischgeschwülste der Vagina und der Cervix uteri, ferner die beim Manne vorkommenden Mischgeschwülste der Harnblase und des Vas deferens angereiht.

Die Mischtumoren der Vagina treten bei Kindern in den ersten Lebensjahren, manchmal schon bei der Geburt (Demme), sehr selten im späteren Alter (im 15. Jahre! — Kaschewarowa Rudnewa) als polypöse Wucherungen der Vaginalwand auf; es ist wahrscheinlich, dass sie längere Zeit als relativ gutartige Gewächse bestehen können, ehe sie ihre malignen Eigenschaften zum Ausdruck bringen. Ist dies letztere Stadium erreicht, dann erweisen sich die Geschwülste als rapid wachsende, sarkomartige Neubildungen, welche die Scheide ganz ausfüllen, aus der Schamspalte hervorwachsen, die Scheidenwand und das umgebende Zellgewebe, die Parametrien etc. infiltrieren, hie und da wieder sekundär in die Scheide einbrechen oder

nach der Harnblase hin perforieren u. s. w.; schliesslich erfolgt unter Zerfall, Eiterung und Verjauchung der Neubildung und unter fortgesetztem rapiden Wachstum der Tod, der innerhalb einiger Monate bis spätestens nach zwei Jahren eintritt. Recidive nach Operation der Polypen sind die Regel. Metastasen in entferntere Organe sind äusserst selten (nach Wilms). Die vollentwickelten Geschwülste zeigen im Bereich des Scheidenraumes, in den sie, wie gesagt, polypös einwuchern, häufig das Bild einer sogenannten traubigen Geschwulst (Sarcoma botryoides), indem sie sich aus massenhaften gallertigen Polypen zusammensetzen, die einem gemeinsamen Grundstock entspringen; dieser traubige Bau tritt auch nach Perforation in die Harnblase (Kolisko) hervor; er ist also, wie Wilms richtig hervorhebt, nichts wesentlich Charakteristisches, sondern nur der Ausdruck des Oberflächenwachstums der Neubildung; da, wo der Tumor die Parametrien und das Beckenzellgewebe infiltriert, fehlt demgemäss der polypöse Bau; hier bilden sich diffuse Infiltrationen oder Knoten aus. Solche kindliche Scheidentumoren haben Kaschewarowa Rudnewa, Marsh, Sänger, Ahlfeld, Soltmann-Marchand, Hauser, Demme, Steinthal, Frick, Schustler, Schuchardt, Kolisko, Körner veröffentlicht — nach Wilms).

Mikroskopisch erweisen sich diese kindlichen Scheidentumoren recht verschieden zusammengesetzt; man könnte aus den Angaben der Autoren eine fortlaufende Reihe von Typen aufstellen, die mit dem einfachen Rund- oder Spindelzellensarkom (oder Fibrosarkom) begänne und mit wirklichen sarkomatösen Mischgeschwülsten endigte, welche nur stellenweise rund- und spindelzellensarkomartig, an anderen Stellen wie ein Myxosarkom gebaut sind, obendrein aber auch glatte und quergestreifte Muskelfasern (Hauser, Kaschewarowa-Rudnewa, Kolisko) enthalten.

Wilms hat nun auch diesen Mischtumoren gegenüber behauptet, dass die in ihnen vorhandenen Gewebe weder auf Grund einer weitgehenden Metaplasie aus dem fertigen Gewebe der Scheide sich entwickeln, noch dass sie einer Keimversprengung in dem Sinne ihr Dasein verdanken, dass für jedes einzelne in der Geschwulst vorkommende Gewebe ein eigener, selbständig für sich wachsender, versprengter Keim anzunehmen wäre — sondern dass das Wachstum der Geschwulst auch hier aus einem einzigen ge-

meinsamen Keimgewebe heraus erfolge, aus welchem sich die verschiedenen Gewebe der Geschwulst gerade so wie aus dem embryonalen Mesoderm (bezw. dessen Abkömmlingen Myotom und Mesenchym) erst herausdifferenzierten. Auf Versprengung bezw. Ausschaltung mesodermaler Zellen aus dem normalen Verband führt also Wilms die Entstehung derartiger Geschwülste zurück. Im Gegensatz zu den früher besprochenen Nierentumoren müsse die betreffende Gruppe von Mesodermzellen von der Gegend hinter der Urnierenregion stammen, da die Scheidentumoren keine sicheren epithelialen bezw. drüsigen Bildungen (Urnieren- oder Nierenkanälchen) enthielten (vgl. den Fall Hauser und die Bemerkungen von Wilms hierzu). Die Verlagerung der Mesodermzellen in die Scheide denkt sich Wilms durch das Wachstum des Wolffschen Ganges besorgt.

Nach Wilms findet sich in den, bei der ersten Entwickelung der Scheidenmischgeschwülste auftretenden, vielfach für gutartige Schleimpolypen gehaltenen Wucherungen und ganz ebenso an der Wachstumsgrenze der voll entwickelten Tumoren ein junges, indifferentes, gefässreiches, an Granulationsgewebe erinnerndes Keimgewebe. Dieses embryonale Gewebe bestehe aus rundlichen, spindeligen, grösseren und kleineren Zellformen; alsbald entwickele sich daraus ein Spindelzellen-Rundzellengewebe, gewöhnlich in der Art, dass die in Zügen verlaufenden Spindelzellen die Rundzellen umschlössen, so dass eine Art alveolären Baues entstehe. Aus einem Teil der Spindelzellen werde fibrilläres, lockeres oder derbes Bindegewebe, welches sich schliesslich als ein Stroma der Neubildung präsentiere, ferner entstehe vielfach echtes Schleimgewebe; aus anderen Spindelzellen würden glatte, aus grossen Spindeln quergestreifte Muskelfasern. Neben diesen mehr oder weniger fertigen Geweben bleibe ein Teil der Keimmasse auf niedriger Entwickelungsstufe stehen und bilde ein rundzelliges oder spindelzelliges Sarkomgewebe.

In der Frage, ob auch die einfacher gebauten, der muskulösen Elemente entbehrenden, im klinischen und grobanatomischen Bild sonst ganz gleichen Scheidensarkome eine ähnliche Entstehungsweise, wie die komplizierteren, haben möchten und daher mit diesen letzteren in eine gemeinsame Gruppe gehörten, bemerkt Wilms, dass eine enge Verwandtschaft zwischen den verschiedenen Formen bestehe. Auch die einfacheren Formen seien keine ganz gewöhnlichen Sarkome, sondern man finde in ihnen Rundzellen-, Spindelzellen-, Myxomgewebe gemischt; es gelange auch in diesen Tumoren „ein Gewebe, nicht eine einzelne Zelle“ zum Wachstum. Wie die Untersuchung der (fälschlich mit gewöhnlichen Schleimpolypen identifizierten) jungen Geschwulstpolypen ergebe, entwickelten sich auch diese einfacheren Scheidengeschwülste aus einem indifferenten, gefässreichen, lockerem Granulationsgewebe ähnlichen Substrat; da diesem Substrat die Qualität des Myotoms fehle (Mangel an Muskelfasern!), müsse man annehmen, dass die Keimausschalung aus einem späteren Stadium der Differenzierung des Meso-

erms herrühre und dass die Geschwülste etwa aus verlagerten Mesenchymzellen entstanden wären.

Den kindlichen Scheidenmischgeschwülsten sind nahe verwandt die sogen. traubigen Sarkome der Cervix uteri (Weber, Kunert, Thiede, Spiegelberg, Rein, Thomas, Winkel, Kunitz, Pernice, Schroeder-Hofmeier, Mundé, Kleinschmidt, Geissler, Pfannenstiel, Pick, Ganghofer, Smith, Koch, Wilms [nach Wilms]), die allerdings im Gegensatz zu den Scheidentumoren vorzugsweise in vorgeschrittenem Lebensalter (17—53 Jahre) auftreten. Pick, Smith, Ganghofer, Schuchardt, Kolisko, Ahlfeld haben die betreffenden Geschwülste bei Kindern (von 2, 4 und 8 Jahren) gesehen (Wilms, Pfannenstiel).

Die Geschwülste treten zunächst häufig unter dem Bilde einfacher, sehr gefässreicher Polypen auf; später entwickeln sich nach der freien Oberfläche hin zottige Tumoren, welche durch massenhafte und dicht gedrängte (häufig myxomatöse) Kolben und gestielte Kugeln ausgezeichnet sind, so dass das ganze Gebilde immer wieder mit der Trauben- oder Blasenmole verglichen wurde; die traubigen Massen können die ganze Scheide erfüllen und aus der Schamspalte hervorwachsen. In seltenen Fällen mangelt der kleinpolypöse Bau (Schultes und Gusserow), was Wilms lediglich als Folge besonderer lokaler Wachstumsbedingungen ansieht. Aber nicht nur nach der Oberfläche, sondern auch in die Tiefe entwickeln sich die Geschwülste, und infiltrieren (diffus oder in Form von undeutlichen Knoten) das Gewebe der Cervix (seltener des Uterus) und der Scheide, ferner das Beckenzellgewebe. Ein sekundärer Wiedereinbruch in Cervix, Uterus und Scheidenraum ist nicht selten. Recidive treten nach Operation (auch der scheinbar einfachen primären Polypen) rasch auf; Metastasen in entfernteren Organen sind ausserordentlich selten; Pfannenstiel erwähnt Lymphdrüsenmetastasen. In 1—3 Jahren hat die Neubildung noch jedesmal zum Tode geführt (Wilms, Pfannenstiel).

Mikroskopisch findet man an verschiedenen Stellen der Neubildung in wechselnder quantitativer Ausbildung und gelegentlich in buntestem gegenseitigem Durcheinander erstens ein rund- oder spindelzelliges sarkomartiges Gewebe, welches manch-

mal eine angiosarkomartige oder alveoläre Struktur aufweist, ferner ein zellreiches echtes Schleimgewebe, weiter gewöhnliches fibrilläres Bindegewebe, endlich hyalinen Knorpel und quergestreifte (embryonale) Muskelfasern. Pfannenstiel bemerkt, dass Knorpel hie und da erst in den Recidiven auftrete. Wilms hat auch glatte Muskelfasern und Fettgewebe gefunden. Drüsige Bestandteile kommen als wesentlicher Bestandteil der Geschwulst nach Wilms und Pfannenstiel nicht vor; nur Reste von Cervixdrüsen findet man (selten) in der Geschwulstmasse eingeschlossen vor (Pfannenstiel).

Ob die myxomartigen Teile von einem echten mucinhaltigen Schleimgewebe gebildet würden oder ob nur ein stark ödematöses Bindegewebe vorliege und man daher Berechtigung habe, von hydropischen Sarkomen zu sprechen (Spiegelberg, Pfannenstiel), diese Frage entscheidet Wilms dahin, dass beides vorkommt. In den gestielten gefässreichen Polypen könne es leicht zu Stauungen und damit zum Ödem kommen, worauf die hie und da beobachteten kavernösen und cystischen Lymphangiektasieen hindeuteten; andererseits komme mitten in anderen Geweben, ganz unabhängig von Stauung, ein echtes embryonales Schleimgewebe vor, das sich gelegentlich auch zu Knorpel weiter entwickele.

Wilms vertritt wiederum den Standpunkt, dass alle die genannten Gewebe weder durch geschwulstartige Metamorphose und Metaplasie (Pfannenstiel) aus dem fertigen Gewebe der Cervix (aus dem Endothel der Lymphkapillaren, aus Bindegewebszellen der Cervixschleimhaut) hervorgingen, noch auf entsprechend viele selbständige (verlagerte) Keime zurückzuführen seien, sondern dass sie alle aus einem einzigen indifferenten Keimgewebe sich entwickelten, welches durch weitere Reifung nahezu alle Formen der Bindesubstanz und des Muskelgewebes zu bilden im stande sei. Dieses indifferente Keimgewebe hält Wilms wiederum für ein versprengtes Mesodermgewebe, da ihm die Differenzierungsfähigkeit des letzteren zukomme (Myotom plus Mesenchym- [Sklerotom-] Qualitäten). Für die einfacher gebauten, sonst aber sich durchaus gleich verhaltenden, hierher gehörigen Mischgeschwülste braucht man nach Wilms lediglich auf versprengte Mesenchym- bezw. Sklerotomzellen als Mutterboden zurückgehen.

Jedenfalls beruhen also auch die Cervixmischtumoren, ebenso wie die der Vagina, auf einer embryonalen Keimversprengung bezw. sie gehen hervor aus unverbrauchtem embryonalem Material; die

Anlage zu diesen Geschwülsten ist also angeboren. Der Weg, den die versprengten mesodermalen oder mesenchymalen Zellen bis in die Genitalregion machen, wird nach Wilms in gleicher Weise wie bei den konformen Tumoren der Scheide durch das kaudalwärts gerichtete Wachstum des Wolffschen Ganges bestimmt, dessen Reste man ja, wie früher (S. 214) erwähnt, in der Seitenwand des unteren Uterusabschnittes, in der Cervix und der Vagina vorfindet.

Gegenüber der so ansprechenden Theorie von Wilms müssen die gelegentlich der Besprechung der Nierenmischgeschwülste erhobenen Bedenken auch hier geltend gemacht werden. Wenn wirklich der Wolffsche Gang die Verlagerung der Mesoderm- bezw. Mesenchymkeime in Vagina und Cervix besorgt, so ist es jedenfalls bemerkenswert, dass er sich niemals selbst an der Geschwulstbildung beteiligt; epitheliale Beisätze pflegen ja in den genannten Tumoren zu fehlen. Andererseits ist darauf hinzuweisen, dass im Bereich des Uterus auch Mischgeschwülste vorkommen, welche in die eben besprochene Gruppe nicht hineinpassen.

Ich erinnere hier an die schon früher erwähnte Geschwulst von Iwanoff: Adenokarzinom und Sarkom mit glatten Muskelzellen; ferner an ein von Brünings beobachtetes Lipomyom, an das Enchondrom Seydels, endlich an ein von v. Franqué beschriebenes Lipofibromyom. Auch für die Genese dieser Mischgeschwülste streiten sich die Cohnheimsche Hypothese und die metaplastische Theorie (v. Franqué) um den Rang. Als sehr bemerkenswert will ich noch anführen, dass R. Meyer in einem fötalen Uterus ein mit Osteoblasten besetztes Knochenstück vorfand, welches Beziehungen zu Resten des Wolffschen Ganges zeigte (Sklerotomverlagerung).

In den seltenen Mischgeschwülsten der Harnblase (Albarran, Ordonez, Shattock, Livio — nach Wilms), von welchen neuerdings Beneke einen Fall als Osteoidchondrosarkom veröffentlichte, fanden die verschiedenen Autoren neben rund- und spindelzelligem Sarkomgewebe bezw. fibrillärem Bindegewebe, glatte und quergestreifte Muskelfasern, ferner hyalinen Knorpel und Knochen (osteoide Substanz). Die Geschwülste haben, wie die Scheiden- und Cervixtumoren, denen sie analog sind, polypösen Bau; sie sitzen in der Gegend des Trigonum der Harnblase, kommen nur beim männlichen Geschlecht vor und sind bei Individuen von 13—75 Jahren beobachtet. Wilms führt auch diese Mischgeschwülste auf Versprengung mesodermaler Zellen bezw. von Myotom- oder Sklerotomzellen der hinteren (hinter der Urnierengegend gelegenen) Körper-

region zurück. Die Verlagerung der Keime soll wieder durch den Wolffschen Gang erfolgen, aus dessen unterem Abschnitt sich ja der Ureter entwickele: in der Gegend der Ureterenmündungen haben ja auch, wie erwähnt, die Tumoren ihren Sitz. Auch Beneke fand, dass sich bei seinem Tumor die verschiedenen Gewebe aus einem gemeinsamen Keimgewebe herausdifferenzieren; jedes Gewebe (Binde-, Knorpel-, Osteoidgewebe) bildete für sich auch eine sarkomatöse Variation. Beneke denkt an Versprengung von der Skeletanlage her.

Eine ganz gleiche Entwickelung wie für die Blasentumoren suchte Wilms für gewisse Mischgeschwülste des Hodens bezw. Vas deferens (Rokitansky, Nepveu, Neumann, Arnold, Ribbert) festzustellen. Diese, bei Individuen in den ersten Lebensjahrzehnten auftretenden Geschwülste sitzen nach Wilms am unteren Pol des Hodens, an der Übergangsstelle des Vas deferens in den Nebenhoden, innerhalb der Tunica vaginalis, zum Teil noch von der propria mit überdeckt; der Hoden ist intakt, komprimiert, atrophisch, oder fehlt (in Arnolds Fall).

Die Geschwülste enthalten neben verschiedenen fertigen und unreifen Bindesubstanzgeweben auch ungestreifte (glatte) und embryonale quergestreifte Muskelfasern; sie wurden daher als Rhabdomyome bezw. Rhabdomyosarkome beschrieben. Wilms behauptet, dass die Beziehungen dieser muskulösen Tumoren zu den Hodenhäuten eine Entwickelung aus dem Gubernaculum Hunteri (s. S. 230) ausschliessen; ferner fordert er die strenge Trennung dieser ausserhalb des Hodens gelegenen Rhabdomyome von den intratestikulären, welche zu der von ihm aufgestellten Gruppe der Embryome bezw. Embryoide (s. d.) gehörten. Nach der Meinung von Wilms sind die extratestikulären, quergestreifte Muskelfasern enthaltenden Mischtumoren am Hoden auf verlagerte Mesoderm- (Myotom-) Keime zurückzuführen, welche beim Wachstum des Wolffschen Ganges bis an den Hoden herangeschoben würden.

Es ist zu bemerken, dass auch glattzellige Muskelgeschwülste am Hoden vorkommen, meist an derselben Stelle, wie die Rhabdomyome (Trélat, Monod und Terillon, F. Becker); diese Leiomyome wurden von den Autoren vom Musculus cremaster internus bezw. von den Muskelfasern des Vas deferens oder der Nebenhodenkanälchen abgeleitet.

c) Mischgeschwülste der Mamma.

Schon bei der Besprechung der Adenome der Mamma wurde hervorgehoben, dass diese Geschwülste meist als völlig abgekapselte, expansiv wachsende Knoten innerhalb des Brustdrüsengewebes oder neben der Mamma auftreten und dass sie in dieser Form wie selbständig wachsende, organoide Bildungen erscheinen, deren Ursprung sicher nicht auf eine Wucherung des fertigen Mammagewebes, sondern höchstwahrscheinlich auf einen unverbraucht liegen gebliebenen Mammakeim zurückgeführt werden muss. Es wurde auch betont, dass in einigen dieser Geschwülste die Bindesubstanz eine derartige Entwickelung erreicht, dass sie über die Bedeutung eines einfachen Stromas hinausgeht, und man von einer förmlichen Mischgeschwulst (Fibroadenoma) zu reden berechtigt ist. In einzelnen Fällen nun kommen noch kompliziertere Formen von Tumoren der Mamma vor, für deren Aufklärung sich wiederum Wilms bemüht hat. Eine Gruppe komplizierterer Mammageschwülste zeigt neben einer adenomatösen Wucherung vom Typus des Mammaparenchyms eine Beimischung von echtem, verhornendem Plattenepithel; das Stroma kann dabei verschieden gebaut sein. Eine zweite Gruppe ist von einfacherer Zusammensetzung und zeigt die gewöhnliche Adenomwucherung von einem Stroma begleitet, das oft nicht nur in quantitativ exzessiver Weise, sondern auch in qualitativ eigenartiger Beschaffenheit, in zellreicher Modifikation, an ein Spindelzellensarkom erinnernd, oder als Schleimgewebe auftritt; Plattenepithelbildungen fehlen dieser zweiten Gruppe.

Die erste Gruppe von Mischtumoren (Virchow, Billroth, Birch-Hirschfeld, G. B. Schmidt, Kürsteiner, Häckel, Hiebaum, Grohé, Niemer, Wilms) ist bei Erwachsenen im Alter von 27—75 Jahren, sogar auch beim Manne (Wilms) gefunden worden. Es sind knotige, abgekapselte, frei gegen die Unterlage und gegen die überziehende Haut verschiebliche, cystische oder mehr solide Geschwülste mit den groben äusseren Merkmalen der Fibrocystadenome oder Cystosarkome, wie sie die Chirurgen gerne nennen. Die Geschwülste wachsen nach Wilms ziemlich rasch, jedoch treten regionäre und entferntere Metastasen nicht auf. In den Geschwülsten findet man mikroskopisch ausser den Bildern

einer mehr oder weniger unfertigen adenomatösen Wucherung, welche sich durch verzweigte, mit kubischen bis cylindrischen Zellen ausgekleidete Tubuli und Cysten auszeichnet, Stellen, an welchen diese Räume mit Plattenepithelien ausgekleidet sind. Nicht selten findet man Räume, die nur teilweise mit Cylinderepithel, zum anderen Teil mit Plattenepithel ausgekleidet sind; beide Epithelsorten sind auch übereinander liegend angetroffen worden, so dass das Bild sich wie ein versuchter Ersatz des einen Epithels durch das andere ausnahm.

Gelegentlich kann man die einzelnen Schichten einer typischen verhornenden Epidermis wiedergegeben finden (Wilms); die Verhornung kann stellenweise ausgiebig entwickelt sein, so dass man kleine Cystchen mit geschichteten, blättrigen Hornmassen ausgefüllt findet; diese letzteren treten bei einiger Grösse auch schon für die makroskopische Betrachtung auf den Durchschnitten durch die Geschwülste hervor und haben den letzteren den Namen eines Atheroms oder Cholesteatoms eingetragen. Nach Wilms ist besonders der (auch von Grohé erhobene) Befund von solchen Plattenepithelcysten wichtig, welche an einer Stelle der Wand die Abzweigung eines, mit cylindrischem oder kubischem Epithel ausgekleideten Schlauches zeigen, wobei die Grenze der zwei Epithelarten äusserst scharf sein soll. Der Bindesubstanzanteil dieser Geschwülste zeigt nach Wilms wechselnde Beschaffenheit, indem man alle Übergänge von unfertigem, rund- und spindelzellenreichem Bindegewebe oder lockerem Schleimgewebe bis zu normalem fibrillärem Bindegewebe vom Charakter des kollagenen, subkutanen Bindegewebes findet; die Gefässe können nach Wilms gelegentlich angiomartig entwickelt sein; auch endotheliom- und peritheliomartige Bilder sollen hie und da nicht fehlen.

Für die Entstehung der beregten Mischgeschwülste, insbesondere für die Erklärung des Plattenepithelbeisatzes, wurden teils Keimverlagerungen von der Epidermis her, teils metaplastische Prozesse (Beneke) verantwortlich gemacht; letzteres schien in den genannten Fällen um so eher erlaubt, als man darauf hinwies, dass die Brustdrüse sich ja aus der Epidermis durch drüsenartige Einstülpung der letzteren entwickele; eine Art Rückschlag in das epidermale Muttergewebe schien bei einer regellosen und atypischen

Geschwulstbildung nicht schwierig auszudenken. Wilms korrigierte diese Auffassung in etwas, indem er hinwies, dass sich die Brustdrüse nicht aus fertiger Epidermis, sondern dass sich Epidermis und Brustdrüse aus dem Ektoderm der Brustregion entwickele. Er führt den Ursprung der fraglichen Geschwülste demgemäss auf einen unverbrauchten, in das normale Brustdrüsengewebe eingeschlossenen Ektodermkeim zurück, mit welchem eine gewisse Quantität mesenchymalen Gewebes verbunden sei; das letztere bilde auf seinen verschiedenen Entwickelungsstufen das morphologisch so wechselvolle, genetisch aber einheitliche Stroma der Geschwülste. Durch Differenzierung entstehe, ebenso wie bei der normalen embryonalen Entwickelung, aus den ektodermalen Komponenten der Tumoren nicht nur epidermoidales Gewebe, sondern (unter günstigen örtlichen Bedingungen) auch eine Brustdrüsenanlage mit Cylinderepithelschläuchen. Demnach führt Wilms die in Rede stehenden Mischtumoren auf einen unverbrauchten Ektodermmesenchymkeim zurück, im Verlauf von dessen geschwulstmässiger Wucherung eine mehr oder weniger unvollkommene Nachbildung der normalen Mammaentwickelung zu stande käme.

Wilms macht noch darauf aufmerksam, dass sich das Mesenchym bekanntlich aus allen drei Keimblättern entwickeln könne, also auch aus dem Ektoderm. Es könnten also die Mischtumoren aus einem noch ganz undifferenzierten Ektodermkeim stammen, der die Fähigkeiten, sich zu Epidermis, zur Mamma und zu mesenchymalen Geweben zu entwickeln, vereint enthielte, so dass die Annahme eines kombinierten Ektoderm-Mesenchymkeimes gar nicht einmal nötig sei.

Die vorhin angeführte zweite Gruppe von Mammageschwülsten gleicht bezüglich der klinischen Merkmale der eben beschriebenen Gruppe sehr (Wilms). Auch hier handelt es sich um abgekapselte, das normale Brustdrüsengewebe komprimierende Geschwülste von expansivem Wachstum, die länger bestehen können, dann aber oft plötzlich rascher wachsen. Sie sind entweder solide, oder zeigen kugelige und spaltförmige Cysten. Ein Durchbruch durch die Haut kann infolge Druckatrophie der letzteren über grossen Geschwulstknoten erfolgen; dann tritt Zerfall, Eiterung und Verjauchung der freiliegenden Geschwulstmasse ein. Mikroskopisch findet man ein reichliches Schleimgewebe, andererseits spindelzellenreiches, sarkomartiges Gewebe oder auch gewöhnliches fibrilläres Bindegewebe; mit diesen Stützsubstanzen wuchert ein

epitheliales Gewebe, welches verzweigte Tubuli mit cylindrischem oder kubischem Epithel bildet. Durch sekundäre Kommunikation der Zweige kommen sehr komplizierte Gangsysteme zustand. Nicht selten sind die Bindesubstanzgewebe in breiten Ringen konzentrisch um die Drüsengänge angeordnet (perikanalikuläre Form); auch ein intrakanalikuläres, plump papillöses Wachstum findet in die Lumina grösserer Cysten hinein statt. Auch diese Gruppe, welche je nach der quantitativen Ausbildung der einzelnen zusammensetzenden Gewebe bald mehr den adenomatösen (cystösen), bald mehr den fibrösen, myxomatösen oder sarkomartigen Typus hervorkehrt und demgemäss morphologisch die verschiedensten Namen verdient — auch diese Gruppe von abgekapselten Mammatumoren halte ich mit Wilms für kongenitalen Ursprungs. Wilms führt sie auf einen unverbraucht liegengebliebenen Mamma-Mesenchymkeim zurück, der (im Gegensatz zu der vorhin besprochenen Gruppe) in einem späteren Stadium der Entwickelung der Brustregion zur Ablagerung gekommen ist — nämlich nach der Differenzierung des Ektoderms in Epidermis und Mamma. Unter den angeführten Gesichtspunkten erscheinen Wilms alle diese abgekapselten Mammamischtumoren als verspätete und unter abnormen Bedingungen wuchernde Brustdrüsenanlagen.

In einem von mir beobachteten Fall war die Geschwulst merkwürdig verschieden gebaut. Einzelne Knoten boten ganz das Bild eines Myxoma pericanaliculare dar: lange, wenig verzweigte Tubuli waren von kolossalen Schichten Schleimgewebes umfasst; zwischen solchen Parenchymkörpern war ein gewöhnliches fibrilläres Bindegewebe als Stroma ausgespannt. Dabei war interessant, das Wachstum in den so gebauten Knoten zu verfolgen: junge Tubuli drangen in dem fibrillären Stroma vor und entbehrten dabei zu Anfang noch der Schleimgewebshülle; letztere entstand sekundär, so dass damit deutlich das Epithel als führendes Element charakterisiert war. In anderen Knoten derselben Geschwulst trat die grösste Unregelmässigkeit hervor: die perikanalikuläre Anordnung der Bindesubstanzen fehlte oder war nur angedeutet; neben Schleimgewebe erschien viel sarkomartiges Spindelzellengewebe oder ein an grossen Rundzellen reiches Keimgewebe; hier waren fast nur faszikulär angeordnete Bindesubstanzmassen entwickelt, dort trat die drüsige Wucherung durchaus in den Vordergrund, bildete reich und weithin verzweigte Gänge mit einfachem und mehrschichtigem Epithel, in deren Lumen hinein solide und schlauchförmige, rein epitheliale Wucherungen erfolgten: solche Stellen waren durchaus im Sinne eines atypischen Adenoms gebaut. Zwischen den Knoten des ersten und des zweiten Typus gab es solche, deren Bau die Mitte zwischen den beiden Extremen einhielt. Es war nun wichtig, gegenüber einer Geschwulst mit derartig wechselnder Gewebsreife

sich die Frage vorzulegen, ob vielleicht die älteren Knoten durch die typischen, die jüngeren durch die atypischen Strukturen charakterisiert seien, ob also letztere gewissermassen als Durchgangsstadien zu den ersteren anzusehen seien. Dafür ergab sich mir allerdings kein Anhaltspunkt. Man konnte nur Vermutungen darüber anstellen, welche Umstände das Geschwulstparenchym wohl veranlasst haben möchten, hier in geordneter und reiferer, dort in durchaus unorganisierter, atypischer Form zu wachsen. In dem beschriebenen Fall waren gerade diejenigen Geschwulstknoten atypisch gebaut, welche um die Durchbruchsstelle der Neubildung durch die äussere Haut gruppiert waren; vielleicht wirkte die mit dem Durchbruch verbundene Entlastung (Druckabnahme) auslösend für eine stärkere Degeneration des Wachstums.

Ausser dieser zweiten Gruppe von Mischgeschwülsten der Mamma kommen noch drittens Tumoren vor, welche neben Schleimgewebe bezw. unfertigem und fertigem Bindegewebe Knorpel und osteoide Massen enthalten (Osteochondromyxosarkom). St. Arnold hat die hierher gehörigen Fälle aus der Litteratur gesammelt. Diese müsste man mit Wilms wohl als mesenchymale Geschwülste auffassen und sie hervorgegangen betrachten aus einem Mesenchymkeim, der je nach seinem Differenzierungsstadium die Entwickelungsfähigkeit zu den verschiedenen Formen der Bindesubstanz in sich birgt; naheliegend wäre hier an eine Verlagerung periostaler Keime der Rippen zu denken. Gerade diese Überlegung führt aber auch wieder zu der Frage, ob nicht eine Reihe von komplizierten Mammatumoren aus einer multiplen Keimversprengung hervorgegangen sein kann, in dem Sinne, dass bei einer gröberen Störung in der Entwickelung der Brustdrüsenregion eine kombinierte Absprengung einerseits von periostalen Mesenchymkeimen, andererseits von Epidermis und endlich von Teilen der Brustdrüsenanlage vorkommt. Gewisse Mammatumoren, in welchen die einzelnen Gewebe, also Knorpel, osteoides Gewebe und Knochen, Epidermoidcystchen, adenomatöse Partien mehr selbständig nebeneinander, ohne innige gegenseitige Durchmischung vorkommen, scheinen dafür zu sprechen. Freilich wären zu einer solchen multiplen Verlagerung sehr komplizierte Vorgänge auszudenken, so dass die Wilmssche Erklärung auch für solche Fälle den Vorzug der Einfachheit hat. Jedoch würden sich Geschwülste der Brustdrüse, welche Knorpel, Knochen, Schleimgewebe und sarkomartiges Gewebe neben einem Adenom (oder Karzinom) enthalten (Fälle von Happel, v. Hacker, Coën u. A.) immerhin

doch recht schwer aus einem gemeinsamen, einheitlichen Keim ableiten lassen.

Verfasser beobachtete eine hier einschlägige Mischgeschwulst, welche — aus zwei grossen getrennten Knoten bestehend — in ihren einzelnen Abteilungen von ganz verschiedener Qualität war. Der eine Knoten war derb, undeutlich faszikulär und vorwiegend aus Knorpelgewebe aufgebaut; daneben fand sich reichlich fertiges fibrilläres Bindegewebe und spindelzelliges Gewebe, welches vielfach in Übergang zu ersterem angetroffen wurde; der Knorpel entwickelte sich aus rund- und spindelzelligem Keimgewebe unter Auftreten von chondroider Zwischensubstanz. Der andere Knoten war weich, gefässreich, hämorrhagisch zentral zerfallen, hatte die Haut perforiert und war rein sarkomatös (sehr gefässreiches, rund- und spindelzelliges, sarkomartiges, stellenweise lymphadenoid oder myxomatös gebautes Keimgewebe [viele Mitosen!]). Hier hatte also ein Knoten Bindesubstanzgewebe in höherem Reifezustand aufzuweisen, während der andere ganz unreife Bindesubstanzen enthielt; letzterer Knoten erwies sich auch seinem Wachstum, nicht nur seiner Struktur nach, als der bösartigere. Will man das Chondrom als den älteren, den weichen Sarkomknoten als den jüngeren Teil der Neubildung auffassen, so bleibt gleichwohl die Ursache der mangelhaften Ausreifung der Gewebe in letzterem unerklärt. Der Fall ist für die Frage der malignen „Entartung" der Mischtumoren interessant. Jedenfalls lag keine sarkomatöse Degeneration des Chondroms in dem gewöhnlichen Sinne vor, denn die beiden in Rede stehenden Knoten waren, wie makroskopische Serienschnitte zeigten, zwar räumlich eng benachbart, aber überall von einander getrennt. Vielleicht hatte eine Sprengung der Kapsel des expansiv wachsenden Knorpelknotens für das Geschwulstparenchym den Fortfall von Wachtumshindernissen (Druckverminderung etc.) bedeutet und war nach Lösung der Haft in dem weichen Fettgewebe der Mamma eine energischere und schrankenlosere Proliferation möglich. Doch auch das sind nur Vermutungen.

d) Mischgeschwülste des Gesichtes
(der Speicheldrüsen [Parotis, Submaxillaris], der Orbita und des Gaumens).

Von den eigenartigen Mischgeschwülsten der Gesichtsregion war schon früher (s. S. 326 ff.) die Rede. Wir haben sie in Übereinstimmung mit Volkmann, Kaufmann, Nasse, Küttner, Eisenmenger als komplizierte Bindesubstanzgeschwülste bezeichnet und speziell der Klasse der Endotheliome eingereiht. Neuerdings wird die Anwesenheit epithelialer Formationen (sogar ektodermaler Bildungen) in einigen dieser Geschwülste behauptet (Hinsberg, Malassez, Berger, Löwenbach, Wilms), und man glaubt sich nun berechtigt, diesen Befund zu verallgemeinern und allen hierher gehörigen Tumoren den endothelialen Charakter abzusprechen. Wir kommen darauf gleich zurück.

Grobanatomisch zeichnen sich die betreffenden Neubildungen durch ihre knotige oder knollige Beschaffenheit aus; auf dem Durchschnitt tritt oft eine lappige Einteilung hervor. Die Konsistenz ist verschieden, bald weich, bald elastisch, bald derb. Hie und da sehen die Tumoren gallertig aus; andererseits können sie schon makroskopisch knorpelige Beschaffenheit darbieten. Meist findet sich eine scharfe, oft durch eine Kapsel besorgte Abgrenzung gegen die Umgebung. Das Wachstum ist ein sehr langsames, oft auf mehrere Jahrzehnte ausgedehntes; Traumen und dergleichen können rapideres Wachstum veranlassen. Metastasen auf dem Blut- und Lymphweg entstehen fast niemals; dagegen recidivieren die Tumoren nach Exstirpation lokal äusserst hartnäckig. Selten treten an den Tumoren mit der Zeit maligne Eigenschaften hervor. Das Auftreten des Tumors wird entweder bald nach der Geburt oder in späteren Jahren, jedoch relativ selten im höheren Alter bemerkt. Einschlägige Fälle haben beschrieben Virchow, Billroth, Böhme, Lotheisen, Pupovac, Löwenbach, Malassez, Berger, Collet, Volkmann, Nasse, Wartmann, Clementz, Böttcher, Ribbert, Kolaczek, Henkel, Barth, Blendinger, Küttner, Wilms, Hinsberg u. A.

Mikroskopisch zeigen die Geschwülste grosse Verschiedenheiten; auch ist meist ein und dieselbe Geschwulst an verschiedenen Stellen verschieden gebaut: gewöhnliches fibrilläres Bindegewebe, echtes Schleimgewebe, Fettläppchen, Knorpel — sehr selten sogar Knochen — sind die Komponenten dieser Geschwülste, die nun noch obendrein häufig durch den oben erwähnten endothelialen (nach Anderen epithelialen) Beisatz kompliziert sind. Letzterer stellt sich dar in Form von soliden, nester- und strangförmigen Anhäufungen epitheloider Zellen, welche bald ganz polymorph, bald mehr in die Länge gezogen, fast spindelig, aussehen und sich bei genauerer (besonders frischer) Untersuchung häufig als platte Elemente präsentieren; es kommen jedoch auch kubische bis fast cylindrische Zellformen vor. In den Zellsträngen, welche mit ihren eingeschweiften Konturen und den spitz zulaufenden Ecken, ferner durch ihre netzartige Anordnung an zellig erfüllte Lymphräume erinnern, treten interzellulär hyaline Ausscheidungen auf, wodurch die solide Zellmasse scheinbare Lumina erhält. Die hyalinen Produkte können

sehr reichlich sein, und es kann sich ferner hyaline bezw. schleimige Metamorphose auch am Stroma und den Gefässwänden einstellen, so dass die Geschwülste durchaus die Charaktere der früher (s. S. 359) genauer beschriebenen Cylindrome gewinnen. Andererseits kommt es in den Zellsträngen zu konzentrischen Schichtungen der platten Zellelemente, wie sie ja in Endotheliomen so häufig sind. Durch diffuse Proliferation der die Zellstränge zusammensetzenden Elemente können sarkomartige Bilder entstehen. Durch Lumenbildung in den Zellsträngen nebst sekundärer Ektasie entstehen adenomartige Bilder und Cysten. Neben den Zellsträngen, die ich der Kürze halber als das spezifische Parenchym dieser Geschwülste bezeichnen will, tritt nun, wie vorhin erwähnt, ein oft recht kompliziertes Parenchym in der Rolle des Stromas auf: Bindegewebe, echtes Schleimgewebe mit Sternzellen, Fettgewebe, ferner hyaliner Knorpel (Fig. 64). Selten findet man osteoides Gewebe, sehr selten Knochen (Orth, Wilms, Hinsberg).

Das Bindegewebe zeigt vielfach Hyalinisierung und sieht dadurch knorpeligem oder osteoidem Gewebe sehr ähnlich; es ist mir aber fraglich, ob man dies hyalinisierte Bindegewebe mit dem echten Hyalinknorpel zusammenwerfen und etwa als eine Vorstufe desselben (chondroides Hyalin — Kaufmann) bezeichnen darf. Jedenfalls kommt eine wirkliche hyaline Degeneration an Bindegewebe und Gefässen vor, die nichts mit der Entstehung von chondroider Substanz zu thun hat; Wilms (Hinsberg) bezweifelt das und erkennt als Degenerationsprodukte nur rundliche Körperchen an, die oft konzentrisch gestreift sind und von ihm als Corpora amyloidea angesprochen werden. Ich habe diese Körperchen im Stroma und innerhalb von Schläuchen ebenfalls gesehen (Fig. 64).

Neben diesen komplizierteren Mischgeschwülsten kommen auch einfachere Mischtumoren vor: so z. B. sah ich in der Submaxillaris ein fast reines Chondrom (Diss. Blendinger), das von der Peripherie her von einer strang- und netzförmigen endothelialen Wucherung in beschränkter Ausdehnung durchwachsen wurde (s. S. 329). Ein anderes Mal sah ich in der Parotis ein (angeborenes) kleinzelliges Spindelzellensarkom, kombiniert mit einer rudimentären Drüsenbildung vom Charakter der Parotisdrüse; das Spindelzellensarkom schien die Entwickelung der Parotisdrüsen zu stören, stellenweise ganz aufzuheben (Diss. Goller).

Die höchst verschiedene Zusammensetzung der fraglichen Geschwülste erklärt ihre recht wechselnde Benennung: je nach dem Überwiegen der einen oder anderen Gewebsart wurden sie als Fibrosarkome, Spindelzellensarkome, Myxosarkome, Chondrome, Chondrosarkome, Chondromyxosarkome, oder als Endotheliome, Endo-

thelsarkome, Cylindrome, Schlauchsarkome, Schlauchknorpelgeschwülste, Alveolärsarkome, Angiosarkome, Karzinosarkome bezeichnet, oder man formulierte Namen wie Fibromyxolipochondroendothelioma und ähnliche. Die lumenhaltigen und mit hyalinen (kolloiden) Inhaltsmassen versehenen parenchymartigen Einlagerungen führten zur Bezeichnung einiger dieser Geschwülste als Adenome, Chondroadenome. etc.

Eine neue Wendung hat die Auffassung der komplizierten Mischtumoren des Gesichtes genommen, als von einigen Autoren auf den Befund von echtem Plattenepithel hingewiesen wurde. Hinsberg, Wilms, Landsteiner u. A. fanden in den Mischtumoren der Parotis, Wilms auch in denen der Submaxillaris, einerseits richtige Epidermis (mit Keim-Stachel-Hornschicht) oder einfache Plattenepithelschichten als Belag von Kanälen etc., andererseits solide Nester und Stränge von Plattenepithel, welche hie und da in Zusammenhang mit den ausgebildeten Epidermiskanälen getroffen wurden und sich dadurch wie eine von seiten der letzteren inaugurierte Karzinombildung ausnahmen. Hinsberg schildert neben den epidermoidalen Bildungen auch das Vorkommen echter sezernierender, mit Cylinderzellen versehener Drüsenschläuche, die sogar gelegentlich zu förmlichen Drüsenläppchen arrangiert sein sollen. Diesen Befunden gegenüber ist nun darauf hinzuweisen, dass auch in endothelialen Zellwucherungen durch hyaline Entartung der platten Endothelzellen und durch konzentrische Schichtung der hyalinisierten Platten Bilder entstehen, die sehr an Verhornung, insbesondere auch an die Bildung der Hornperlen in Kankroiden erinnern, und ferner, dass solide Stränge zusammengehäufter platter Endothelien einerseits und echter Plattenepithelien andererseits unmöglich voneinander morphologisch zu unterscheiden sind, wenn nicht an letzteren die charakteristischen Eigenschaften der epidermoidalen Plattenepithelien, nämlich Protoplasmafaserung, Stachelpanzer, Keratohyalinkörnung etc. nachgewiesen werden. Letzteres ist ja in einigen, aber bislang noch sehr vereinzelten Fällen geglückt. Aus diesen immerhin seltenen Befunden jedoch allgemeine Schlüsse zu machen und nun alle soliden und mit Schichtungen versehenen Zellstränge in unseren Geschwülsten für (krebsartige) Wucherungen epidermoidaler Plattenepithelien anzusehen, halte ich

vorläufig noch nicht für erlaubt. Es muss zur richtigen Würdigung dieser Dinge auch in Erinnerung gebracht werden, dass man neuerdings Interzellularbrücken auch bei Endothelien gefunden hat (Kolossow). Ich halte daher daran fest, dass jene Zellstränge zum grossen Teil endothelialer Natur sind, wofür übrigens auch ihr früher klar gelegter Wachstumsmodus spricht (s. S. 307), der ausserordentlich an die Sprossungsvorgänge von Blut- bezw. Lymphgefässen erinnert. In seltenen Fällen kommen neben endothelialen Bildungen wahrscheinlich auch epidermoidale vor.

Ähnliches gilt bezüglich des neuerdings von den genannten Autoren behaupteten Gehaltes unserer Mischgeschwülste an echten Drüsenepithelien. Dass lumenhaltige Schläuche mit flachem und kubischem Epithel und mit kolloidem bezw. hyalinem Inhalt vorkommen und dass solche Schläuche mit soliden Strängen mehr indifferenter, polymorpher Zellen in Verbindung stehen, wurde schon oben erwähnt, auch bemerkt, dass dadurch adenomähnliche, oft auch kystomartige Bilder entstehen. Diese Schläuche und Stränge nun ohne weiteres als von Drüsenepithel gebildet anzusehen, scheint mir nicht erlaubt; die Konfiguration derselben und insbesondere ihr Wachstumsmodus erinnert, wie ich im Gegensatz zu Wilms betonen muss, mehr an endotheliale Bildungen als an Drüsen.

Wilms giebt denn auch zu, dass in den fraglichen Mischgeschwülsten auch solide Zellstränge vorkommen, die sicher aus Bindegewebszellen bestehen; worin aber der Unterschied dieser Stränge gegenüber den epithelialen Strängen besteht, geht aus seiner Beschreibung nicht hervor. Er legt den Hauptnachdruck auf die weitere Evolution der Zellstränge und findet, dass sie sich meistens zu echten Drüsenschläuchen entwickeln. Andererseits muss dazu aber doch auch die Thatsache berücksichtigt werden, dass die soliden Zellstränge häufig genug ganz diffuse, sarkomartige Wucherungen eingehen, was eher für ihre Zugehörigkeit zu der Bindesubstanz spricht. Marchand weist darauf hin, dass die Zellstränge mit isolierten, Ausläufer besitzenden Stromazellen zusammenhängen, was ebenfalls für die bindegewebige Natur der ersteren geltend gemacht werden kann.

Die vorstehende Schilderung der histologischen Zusammensetzung der in Rede stehenden Mischgeschwülste bezog sich in

erster Linie auf die Mischtumoren der Parotis. In der Submaxillaris kommen nun ganz ähnlich gebaute Tumoren vor, und, ebenso wie in der Parotis, alle Übergänge von einfacheren Formen zu sehr kompliziert gebauten. Ich habe aber in der Submaxillaris auch Geschwülste gesehen, die nahezu ganz reine Chondrome waren, jedenfalls ausser Hyalinknorpel nur noch eine endotheliale Wucherung von mässiger Ausdehnung zeigten, die in den Knorpel in sehr interessanter Weise eingriff und ihn zur Auflösung brachte (s. S. 329). Es sind also die fraglichen Mischtumoren sehr wechselnd gebaut. Die analogen Tumoren des Gaumens und der Orbita (Thränendrüse) und des Gesichtes (Wange, Lippe, Nase) sind ähnlich denen der Speicheldrüsen gebaut, jedoch ist in ihnen oft das Stroma weniger kompliziert als in den Speicheldrüsentumoren. Klinisch und grobanatomisch verhalten sich alle diese Geschwülste gleichartig.

Hinsberg und Wilms weisen auf histologische Bilder in den fraglichen Tumoren hin, die im Sinne einer „karzinomatösen" Wucherung gedeutet werden könnten. Da diese Autoren den Befund von echten Epithelgeweben in den betreffenden Mischtumoren betonen, halten sie konsequenterweise die ungeordnete, strang- und nesterförmige Wucherung solider Zellmassen für eine Art von Karzinom. Hinsberg sah sogar einmal einen Mischtumor der Parotisgegend in die Parotis selbst einwachsen, wobei die Parotisdrüsen vernichtet wurden. Man darf daraus wenigstens schliessen, dass unsere Geschwülste gelegentlich ein infiltrierendes Wachstum erkennen lassen, das allerdings an die Verbreitungsweise maligner Tumoren erinnert. Dafür spricht ja auch die früher erwähnte Thatsache, dass die betreffenden Tumoren jahrelang relativ gutartig sind und nur langsam, exstruktiv wachsen und dann von einem Zeitpunkt an „maligne" werden. Hinsberg stellt die Hypothese auf, dass dies beschränkte Wachstum darauf zurückzuführen sei, dass bei der Entstehung der Geschwulst neben Epithel auch das zugehörige Bindegewebe mitversprengt worden sei; dadurch sei die Möglichkeit eines organischen Aufbaues und damit auch ein das Wachstum beschränkendes Moment gegeben. Wenn nun die Epithelien den Zusammenhang mit dem Bindegewebe später aufgäben, dann beginne die bösartige Periode — ein unbeschränktes Wachstum des Epithels. Wieso aber diese Emanzipation des Epithels zu stande kommt, bleibt auch bei dieser Auffassung unerklärt.

Eine vielumstrittene Frage ist nun die nach der Entstehung dieser Mischtumoren. Dass sie aus den präexistierenden Geweben der betreffenden Region (also aus Parenchym und Stroma der Parotis, Submaxillaris, glandula lacrymalis etc.) durch Metaplasie und geschwulstmässige Entartung (Volkmann) hervorgehen, das ist unwahrscheinlich, da die Geschwülste inmitten der betreffenden

Organe oder in deren nächster Umgebung liegen und dabei völlig umschrieben und abgekapselt sind.

Die Anhänger der Metaplasie lassen z. B. den Knorpel aus dem Bindegewebe der betreffenden Region (mit oder ohne vorhergegangene Metamorphose in Schleimgewebe) oder aus den endothelialen Zellsträngen (Wartmann, Volkmann) entstehen; Clementz lässt aus Bindegewebe Schleimgewebe und dann Knorpel, Nasse aus Endothelien Schleimgewebe und weiters Knorpel entstehen. Die soliden Zellstränge und lumenhaltigen, drüsenartigen, parenchymatösen Einlagerungen, wurden teils als wirklich drüsige Gebilde angesehen und aus dem präexistierenden Parenchym der betreffenden Organe (Parotis, Submaxillaris, Thränendrüse) abgeleitet, teils wurde ihre endotheliale Natur vertreten und die Endothelien der Lymphgefässe der betreffenden Gegend als die Bildner der Zellstränge und tubulösen Gebilde angesprochen.

Viel gewichtigere Gründe sprechen für ein Hervorgehen der Neubildungen aus Gewebskeimen, die bei der Entwickelung der fraglichen Regionen aus dem normalen Verband gelöst bezw. unverbraucht liegen geblieben waren. Dafür spricht die scharfe Abgrenzung der Tumoren, die in ihrer organartigen Komposition wie ein selbständig wachsender Gewebskomplex imponieren; die histologische Untersuchung der Tumoren zeigt ferner fertige und unfertige, an embryonale Vorstufen erinnernde Gewebe, so dass man den Eindruck gewinnt, der selbständige Gewebskomplex habe auch seine eigene Entwickelungsgeschichte. Nimmt man nun eine Entwickelungsstörung als Ursache an, so ist immer noch fraglich, wie diese zu stande kommt. Werden mehrere Gewebskeime von verschiedener Differenzierungsfähigkeit abgetrennt und wachsen diese nun, jeder einzelne für sich, in der Geschwulst heran, oder ist ein einziger Keim der Mutterboden für alle die verschiedenen Gewebe, ähnlich, wie es Wilms für die Nierenmischgeschwülste darzustellen versucht hat, ein Keim, der die Qualitäten aller Gewebe zusammen enthält und letztere nun bei seiner weiteren Differenzierung auch alle hervorbringen kann.

Wir wollen diese Fragen für die einzelnen Regionen, in denen unsere Geschwülste vorkommen, gesondert besprechen.

Nach den Angaben von Wilms stellen die Parotismischgeschwülste, da sie nach diesem Autor echte Drüsenschläuche und Epidermis enthalten, Tumoren dar, die aus dem Ektoderm der Mundregion abzuleiten sind; dieses bilde bei der normalen Differenzierung sowohl Epidermis, Mundschleimhaut, wie die Anlage

der Parotis. In den Mischgeschwülsten finde nun eine stümperhafte Nachahmung dieser Differenzierungsvorgänge statt; es handle sich um die Bildung von echter Epidermis bezw. von Plattenepithel einerseits, um die geschwulstmässige Wucherung einer Drüsenanlage (Parotisanlage) andererseits und gelegentlich sehe man Bilder, welche zeigten, dass von Plattenepithelkanälen Drüsenschläuche abgehen. Das könne nur durch die Annahme erklärt werden, dass ein Ektodermkeim in den Geschwülsten wuchere, der die Differenzfähigkeit des Ektoderms der Mundregion besitze. Das komplizierte Stroma der Parotismischgeschwülste führt Wilms auf einen mit dem Ektoderm aus der organischen Entwickelung ausgeschalteten Mesenchymkeim zurück, der die Fähigkeit habe, sich zu den verschiedensten Qualitäten der Bindesubstanz zu entwickeln. Man müsste also die Parotistumoren als Ektoderm-Mesenchymgeschwülste bezeichnen. Die einfacher gebauten Formen dieser Geschwülste bis herab zu den allereinfachsten seien in ihrer Entstehung dadurch verständlich, dass Zellen aus späteren Stadien der Entwickelungsgeschichte der betreffenden Region die Grundlage der Geschwulst bildeten, wenn z. B. das Ektoderm der Mundregion sich in Epidermiskeime und Drüsenkeime differenziert habe, und es würden dann nur letztere zur Geschwulst verwendet, dann fehlten den Mischtumoren die epidermoidalen Einlagerungen. Ebenso hinge der Wechsel in der Beschaffenheit des Stromas unserer Geschwülste von der wechselnden Qualität bezw. dem Differenzierungsstadium des beteiligten Mesenchymkeimes ab. Auch eine ausschliesslich mesenchymale Grundlage unserer Mischgeschwülste, ohne epitheliale Beimischungen, wäre auf diese Weise denkbar und würden so die einfacheren Bindesubstanzgeschwülste der betreffenden Region erklärlich sein.

Hinsberg vertritt eine andere Auffassung bezüglich der Entstehung der Parotis- und der Submaxillarismischgeschwülste. Während frühere Autoren das Knorpelgewebe in den fraglichen Mischgeschwülsten von den Kiemenbögen her versprengt sein liessen, weist Hinsberg auf Grund eingehender entwickelungsgeschichtlicher Studien darauf hin, dass die Anlage der Parotis zwischen 8. und 9. Woche beginne, also zu einer Zeit, in welcher die Kiemenbögen bereits geschwunden seien. Dagegen stehe die Drüsenan-

lage der Parotis in engem Zusammenhang mit dem Periost des Unterkiefers; einige Drüsenläppchen sollten nun zusammen mit dem embryonalen Bildungsgewebe des Periosts, das also Knorpel und Knochen zu bilden im stande wäre, abgetrennt werden und die Grundlage für die Mischgeschwulst abgeben; auch zum Reichertschen Knorpel und zur Trommelfellanlage habe die Parotis enge räumliche Beziehungen. Bei dieser Hypothese ist aber wieder als gesichert angenommen, dass die parenchymatösen Bestandteile der betreffenden Mischgeschwülste (also die soliden Zellstränge und tubulösen Formationen) wirklich epithelial (nämlich Abkömmlinge der Parotisanlage) sind.

Die Art und Weise des Hineingelangens von Plattenepithel in die Geschwülste erklärt sich Hinsberg durch eine Art atavistische Metaplasie des Parotisdrüsenepithels in sein Muttergewebe, nämlich in das Plattenepithel der Mundhöhle oder, wie Wilms korrigiert, in das Ektoderm der Mundbucht; andererseits zieht Hinsberg die Möglichkeit einer Versprengung von Plattenepithel von der Trommelfellanlage her in Betracht. Die Zeit der Versprengung berechnet Hinsberg für die Parotis auf die 8.—12, für die Submaxillaris auf die 9.—15. Woche des Embryonallebens.

Wilms tritt dieser Annahme, die also eine Versprengung multipler Keime von verschiedenen Nachbarorganen her acceptiert, entgegen; die enge Beziehung von Drüsenepithel und Epidermis, hre gelegentliche gegenseitige Verbindung, spreche dafür, dass zwischen beiden ein genetisches Verhältniss und zwar in dem vorhin angegebenen Sinne bestehe. Die Keime zu der Geschwulst stammten daher nicht aus der Zeit der Bildung der Parotis bezw. der Submaxillaris, sondern seien meist aus einer sehr viel früheren Periode abzuleiten, nämlich aus dem Stadium vor der Differenzierung des Ektoderms der Mundbucht in Epidermis der Mundhöhle und in die Parotisanlage. So bestechend die Hypothese von Wilms ist, so sehr möchte ich in ihrer bedingungslosen Acceptierung vorsichtig sein. Der Gedanke einer multiplen Keimverlagerung in Hinsbergs Sinne ist zunächst nicht von der Hand zu weisen: die einzelnen Gewebsarten in den fraglichen Mischgeschwülsten sind nicht selten recht scharf gegeneinander abgesetzt und zeigen keine gegenseitigen Übergänge. Ferner ist für viele Parotistumoren der Einschluss von

echtem Plattenepithel und von richtigen Drüsen, wie oben erwähnt, nicht zu erweisen, im Gegenteil ist der endotheliale Charakter der parenchymatösen Komponente so deutlich, dass es gezwungen erschiene, hier von einer unfertigen Drüsenwucherung oder von einer Art Plattenepithelkrebs zu reden. Schliesslich ist die Ableitung der einfacheren (nur aus Bindesubstanzen bestehenden) Tumoren aus Mesenchymkeimen verschiedener Differenzierungsphasen doch noch zu sehr Hypothese. Alles in allem möchte ich also zunächst daran festhalten, dass viele Parotismischgeschwülste sicher endotheliales Parenchym aufweisen und dass die Ableitung der komplizierteren Formen aus einer multiplen Keimversprengung der betreffenden Region immer noch diskutabel ist. Ist ja doch auch Wilms gezwungen, neben einem Ektodermkeim einen mitversprengten Mesenchymkeim anzunehmen. Für gewisse Fälle mögen immerhin die hochinteressanten Darlegungen von Wilms Geltung haben.

Für die Mischgeschwülste der Submaxillaris, in denen nach Wilms ebenfalls gelegentlich Plattenepithel — das Hinsberg übrigens nicht finden konnte — vorkommt, gelten nach Wilms ähnliche Grundsätze für die Entstehung. Es sollen das wieder Ektoderm-Mesenchymgeschwülste sein, welche die normalen Differenzierungsvorgänge des Ektoderms der Mundregion in Epidermis- und Submaxillarisanlage verspätet imitieren. Auch hier seien die einfacheren Tumoren von abgetrennten Zellen aus späteren Stadien des erwähnten Differenzierungsvorganges abzuleiten. Hinsberg denkt auch bei den Tumoren der Submaxillaris an Beziehungen zum Periostgewebe (s. o.). Ich möchte hier nur auf die seinerzeit genauer beschriebene Geschwulst der Submaxillaris hinweisen — Chondrom mit sicher endothelialem Beisatz — die mit Hilfe der Wilmsschen Hypothese nicht leicht erklärbar sein dürfte. Selbst wenn man die endotheliale Natur der in dem Chondrom wuchernden (überall soliden) Zellstränge bezweifeln und sie als unfertige Drüsenwucherung ansehen wollte, wozu übrigens jedweder Anhaltspunkt fehlt, wäre doch das ausschliessliche Zusammentreffen der angenommenen atypischen Drüsenproliferation mit Knorpelgewebe mit Hilfe der Wilmsschen Hypothese nicht leicht zu erklären.

Die Entstehung der übrigen analogen Mischgeschwülste des Kopfes, des Gaumens, der Wange ist nach Wilms ebenfalls auf einen kombinierten Ektodermmesenchymkeim zurückzuführen. Plattenepithel fand Wilms in diesen Tumoren nicht, glaubt aber einen Befund von Volkmann so umdeuten zu dürfen. Fehlt Plattenpithel, so ist nach Wilms der Tumor eben erst nach der Differenzierung von Ektoderm in Epidermis und Drüsenanlage aus einem Keim der letzteren plus einem, mehr oder weniger vorgeschritten differenziertem Mesenchymkeim entstanden zu denken. Für die Orbita-Mischgeschwülste, die so gerne den Charakter von Cylindromen an sich tragen (s. S. 359 ff.) und die in der Gegend der Thränendrüsen zu sitzen pflegen, ist nach Wilms die entwickelungsgeschichtliche Entstehung der Thränendrüse und der Epidermis (Conjunctiva) aus dem Ektoderm der Augenregion massgebend.

Auch diesen Geschwülsten des Gaumens, der Orbita etc. gegenüber betont Hinsberg, dass sich überall enge Beziehungen zum Periost der Gesichts- und Schädelknochen herstellen liessen; da bindegewebig vorgebildeter Knochen auch Knorpel liefern könne (H. Koller, J. Schaffer) könne der Knorpelgehalt der betreffenden Mischtumoren auf verlagerte Periostkeime bezogen werden.

Es würden nach Wilms also — allgemein ausgedrückt — alle die besprochenen Mischgeschwülste jedesmal die Entwickelungsgeschichte der betreffenden Region in einem verzerrten Spiegelbilde wiedergeben. Wir können diesen Satz insoferne unterschreiben, als wir eine regionäre Störung der Entwickelung als die Ursache aller der genannten Geschwülste ansehen; ob jedoch die Störung sich immer nach dem Wilms schen Schema abspielt oder in den einzelnen Fällen auf recht verschiedene Art und Weise, das darf gewiss unentschieden bleiben.

III. Teratoide und Teratome.

a) Teratoide und Teratome der Geschlechtsdrüsen (Embryoide Tumoren und Embryome [Wilms]).

Unsere Kenntnisse in diesem Gebiete haben durch die umfassenden und ausgezeichneten Untersuchungen von Max Wilms eine wesentliche Bereicherung und Festigung erfahren; ich werde daher den Darstellungen dieses Autors im wesentlichen folgen. Übrigens sind die Forschungsresultate von Wilms, wenigstens soweit sie sich auf den Bau der fraglichen Tumoren beziehen, neuerdings von Hanau und Kappeler, Pfannenstiel, Kroemer, Kockel u. A. grossenteils bestätigt worden.

Was zunächst die teratoiden Mischgeschwülste der Hoden (Verneuil, Kocher, Reclus, Monod und Terillon, Kockel) anlangt, so gehen sie nach Wilms in der Literatur unter den verschiedensten Namen als: Enchondrome, Chondroadenome, Myxochondrosarkome, Cystosarkome, Cystoide, einfache und zusammengesetzte Dermoide. Von diesen teratoiden Mischgeschwülsten, in denen Knorpelmassen oder Cysten oft einen hervorstechenden Bestandteil bilden, sind die einfachen Bindesubstanzgeschwülste (Fibrome, Myxome, reinen Chondrome, Myome), die einfachen Adenome und Cystadenome, die Karzinome und gewöhnlichen Sarkome, endlich die einfacheren Mischgeschwülste des Hodens (Fibromyxosarkome, Myxosarkome) zu unterscheiden.

Neben den teratoiden Hodengeschwülsten wurden auch teratoide Mischgeschwülste des Skrotums, des Samenstranges und der Scheidenhaut unterschieden, ja man war geneigt, den Sitz fast aller Mischgeschwülste dieser Gegend nicht im Hoden selbst, sondern in dessen nächster Umgebung zu suchen. Wilms suchte nachzuweisen, dass unter den an und für sich sehr seltenen Skrotumgeschwülsten einfache Knorpel- und Knochentumoren, ferner seröse und atheromatöse (auf Schweiss- oder Talgdrüsen zurückzuführende) Cysten, endlich vielleicht reine Einstülpungsdermoide vorkommen, aber keine teratoiden Tumoren; vielfach seien teratoide Sakraltumoren und sakrale fötale Inklusionen (Sympygus parasiticus) für Skrotalgeschwülste gehalten worden, da diese, an der Wirbelsäule oder am Becken des Stammfötus befestigten Bildungen bei weiterem Wachstum auch die Haut des Dammes und des Skrotums aufbrauchen. Am Samenstrang und der Scheidenhaut des Hodens kommen nach Wilms die früher (s. S. 230) erwähnten Myome, insbesondere die Rhabdomyome vor, die von den Autoren teilweise auf das Ligamentum Hunteri bezw. den Musculus cremaster internus bezogen worden sind; ferner kommen hier reine Dermoidcysten vor, welche ausserhalb der Tunica vaginalis communis gelegen sind, aber mit ihr zusammenhängen; die Entstehung solcher Dermoidcysten denkt sich Wilms durch Mitnahme retroperitonealer Ektodermkeime seitens der descendierenden Testikel; diese Ektodermkeime sollen vom Wolffschen Gang her stammen, der nach Vielen (wenigstens teilweise) ektodermaler Abkunft ist.

Karewski hat eine fibroliposarkomatöse Mischgeschwulst der Scheidenhaut des Hodens und des Samenstrangs beschrieben. Porges ein lipomatöses Fibromyosarkom des Samenstranges.

Wilms stellt nun dar, dass es teratoide Geschwülste des Skrotums, des Samenstranges und der Scheidenhaut nicht giebt, sondern dass solche Tumoren alle im Hoden selbst, innerhalb der Albuginea, gelegen sind, und dass meist ein grösserer oder kleinerer Rest von Hodengewebe an der Peripherie der Geschwülste, meist hinten oben, selten an der vorderen und unteren Seite, ge-

funden werden kann; die Kapsel, welche die Tumoren gewöhnlich umgiebt, wird teils von der Geschwulst selbst, teils von dem reaktiv gewucherten, interstitiellen Hodenbindegewebe geliefert. Nach den neueren Anschauungen über die Entstehung der Hodenteratoide (s. u.) wäre übrigens eine extratestikuläre Lage dieser Geschwülste durchaus möglich (Fall von Koslowski).

In den bald mehr kompakten, soliden, bald vorwiegend cystischen Geschwülsten findet man junges Bindegewebe, Schleimgewebe, glatte und (seltener) quergestreifte Muskulatur, Knorpel, Knochen (seltener); ferner solide Stränge oder Zapfen aus Plattenepithel (mit Hornperlen), und daraus hervorgehende Schläuche und Cysten mit verhornendem Plattenepithel; selten Cysten mit vollständiger Hautauskleidung (Koslowski). Weiterhin findet man verzweigte Gänge und Cysten, welche kubisches, cylindrisches bezw. flimmerndes Epithel tragen (Wilms), endlich unvollkommen differenzierte drüsige Bildungen mit kubischem und cylindrischem Epithel, die zum Teil von den Cysten ausgehen bezw. in diese einmünden. Gelegentlich findet man Cysten, die teils mit verhornendem Plattenepithel, teils mit Cylinder- bezw. Flimmerepithel ausgekleidet sind; die Grenze ist dann aber in der Regel haarscharf. Die Cysten enthalten, ihrem wechselnden Bau entsprechend, teils fettigen Atherombrei, teils Schleim; hie und da findet man in den Cysten Knorpelstücke frei vor; diese haben sich von der Umgebung her in die Cysten vorgestülpt und dann von der Wand losgelöst.

Diese mannigfachsten Gewebe, welche, wie ersichtlich, Derivate aller drei Keimblätter darstellen, sind nun in unseren Geschwülsten in wirrem Durcheinander vorhanden, indem sie sich gegenseitig ohne höhere Ordnung durchwachsen. Ist von den genannten Geweben eines oder das andere, z. B. Knorpel oder Muskulatur oder Drüsen und Cysten quantitativ viel stärker zur Entwickelung gekommen, als die übrigen, so kann die betreffende Geschwulst nach Wilms für die oberflächliche Betrachtung zunächst als ein Chondrom oder Rhabdomyom oder als ein Kystom imponieren; daher die verschiedenen Auffassungen aller der hierher gehörigen Tumoren.

Nicht selten sind die genannten Gewebe zu komplizierteren Bildungen zusammengetreten, die in ihrem Bau an fötale Organe

erinnern: so z. B. findet man Cysten von einer Schleimhaut ausgekleidet, welche hohe Cylinder-(Flimmer)zellen, cytogenes Bindegewebe und Lymphfollikel aufweist, während in der Wand glatte Muskelfasern und hyaline Knorpelstücke ringförmig angeordnet erscheinen; in solche Cysten münden oft massenhaft Schleimdrüsen ein (s. Fig. 201); derartige Cysten können dann mit einer Respirationsanlage verglichen werden. Andererseits findet man Cysten, welche von zottiger, Lymphfollikel enthaltender Schleimhaut (mit Krypten und Becherzellen) ausgekleidet sind (Wilms, Koslowski), und welche in der Wand dicke, sich kreuzende Lagen von glatter Muskulatur aufweisen (Digestionstraktus). Wilms behauptet, peripheres und centrales Nervensystem in seinen Fällen von Teratoidgeschwülsten des Hodens nicht gefunden zu haben; diese Lücke kann ich (wenigstens teilweise) ausfüllen; ich fand Gruppen von Ganglienzellen vom Bau der Spinal- bezw. Sympathicusganglien. Ähnlich Koslowski. Im allgemeinen kann man sagen, dass in den teratoiden Hodentumoren die entodermalen und mesodermalen Bildungen diejenigen des Ektoderms überwiegen. In seltenen Fällen kann sogar das Ektoderm ganz fehlen (Wilms, v. Kahlden, v. Recklinghausen). Da also fast stets eine dreiblätterige Keimanlage diesen ganzen Geschwülsten zu Grunde liegt und es sich um eine tumorartiges, regelloses Wachstum von Derivaten der drei Keimblätter handelt, wobei aber doch gelegentlich rudimentäre organähnliche Bildungen entstehen, welche an normale embryonale Gewebsformationen erinnern, nennt Wilms die fraglichen Hodengeschwülste embryoide Tumoren.

Das Alter, in welchem diese Hodentumoren aufzutreten pflegen, ist das der Mannbarkeit (20.—40. Lebensjahr); selten kommen die Geschwülste zwischen 40 und 60 Jahren vor, noch seltener sind sie angeboren. Wilms fand unter 38 Fällen 34 mal (89,5%) das mannbare Alter betroffen (stärkste funktionelle Thätigkeit des Hodens!). Die Zeit, welche für das Wachstum der Geschwülste gebraucht wird, bis sie grössere Beschwerden verursachen oder bis ihre Entfernung notwendig wird, giebt Wilms auf ½—15 Jahre an. Manchmal bleiben die Geschwülste längere Zeit stationär, um dann plötzlich rasch zu wachsen. Traumen wirken nicht selten auslösend oder wenigstens beschleunigend auf das Wachstum ein (Wilms).

Interessant ist die nicht allzu seltene „maligne Entartung" solcher Hodenteratoide; in einigen Fällen waren die Geschwülste

in die Venen des Plexus pampiniformis durchgebrochen (Paget, Waldeyer, Breuss, Wilms), und man fand dann in letzteren entweder nur Knorpel- oder Schleimgewebe oder nur einfaches Sarkomgewebe vor (Wilms), oder endlich man traf Derivate aller drei Keimblätter (Cysten, Drüsen, Epidermisgewebe etc.) in den Venen an. Ähnlich verhalten sich die eventuell vorhandenen Metastasen (in Lungen, Lymphdrüsen — Billroth, Adler und Hansemann, Jacobi — nach Wilms): sie sind entweder nur aus Sarkomgewebe gebildet oder enthalten Produkte aller Keimblätter. Ausser einem Sarkom soll sich auch ein (Adenom oder) Karzinom (Notz) aus den ekto- oder entodermalen Anteilen der Hodenteratoide entwickeln können. Von solchen, in den Teratoiden selbst entstehenden malignen Wucherungen sind Sarkome und Karzinome zu unterscheiden, die sich in dem Hodengewebe entwickeln und die teratoide Geschwulst sekundär ergreifen.

Die Entstehung der teratoiden Hodengeschwülste ist unbekannt. Sie wurden teils durch Metaplasie (Virchow) aus dem Hodengewebe selbst abgeleitet, teils als Foetus in Foetu aufgefasst, teils wurde ihnen eine embryonale Keimversprengung (vom Achsenstrang etc. her) zu Grunde gelegt, teils wurden sie mit dem Wolffschen Körper in Zusammenhang gebracht. Da Wilms Plattenepithelschläuche in normalen Hodenkanälchen vorwuchern sah, schloss er, dass die Tumoren innerhalb der Samenkanälchen entstehen und war geneigt, ihren Ursprung von einer Samenzelle abzuleiten, die entweder von vornherein pathologische Qualitäten besitze, zur Entartung also gewissermassen prädestiniert sei oder die erst später abnorme Eigenschaften acquiriere. Kockel denkt an die Möglichkeit, dass bei partiellem einseitigem Hermaphroditismus eine Art Selbstbefruchtung möglich sei. Er erinnert an den Befund von Primordialeiern in der Hodenanlage (Waldeyer) und denkt an die Möglichkeit einer Persistenz eibildender Keimzellen im Hoden. Neuerdings schloss sich Wilms der Theorie von Bonnet und Marchand an, nach welcher die embryoiden Tumoren aus Blastomeren (s. früher) hervorgehen sollen.

Wilms betont, dass je nach der Qualität der Furchungszelle die Tumoren in ihrem Bau innerhalb weiter Grenzen wechseln können, so dass sich Übergänge von den kompliziertesten bis zu

einfacheren Geschwülsten finden. Man wird aber der Meinung Gessners sich anschliessen, dass es im Hoden, wie auch in anderen Organen Mischgeschwülste giebt, die nichts mit Furchungszellen zu thun haben, sondern Keimversprengungen etc. anderer Art (Mesoderm, Myotom, Wolffscher Körper etc.) ihren Ursprung verdanken. Auch darf die Möglichkeit einer Entstehung aus primär dazu disponierten Geschlechtszellen aufrecht erhalten werden.

Ganz analoge Tumoren, wie in den Hoden, kommen in den Ovarien vor. Es sind das ebenfalls teils mehr solide, teils Cystenbildung aufweisende Geschwülste, welche nach Wilms (wie die Hodenteratoide) stets innerhalb der Ovarien selbst entstehen sollen, so dass man immer einen mehr oder minder gut erhaltenen Rest von Ovarialgewebe an der Peripherie der Geschwülste vorfindet. Neuerdings giebt Wilms auf Grund von Befunden anderer Autoren zu, dass auch ausserhalb der Ovarien die entsprechenden Geschwülste gefunden werden (retro- und intraperitoneal, neben den Ovarien).

Folgende Gewebe werden in diesen Tumoren gefunden: jugendliches Bindegewebe (oft sarkomartig), Schleimgewebe, Fettgewebe, Knorpel, Knochen, glatte und quergestreifte Muskulatur; ferner Zentralnervensubstanz, Ganglienzellengruppen (zu Gebilden von der Beschaffenheit der Sympathicusganglien zusammengehäuft), markhaltige Nervenfaserzüge (Yamagiva); Pigmentepithel von der Form des Retinalpigmentes (entweder in ungeordneten Haufen oder als Wandbelag von kleinen Höhlen — sog. Augenanlagen), Schläuche und Cysten mit Cylinderzellen (Becherzellen), Schläuche und Cysten mit Flimmerepithel, tubulöse und alveoläre Drüsenbildungen (Schleimdrüsen, Eiweissdrüsen), Cysten von Plattenepithel ausgekleidet, seltener richtige Hautcysten (mit Haaren, Talg- und Schweissdrüsen in der Wand). Der Inhalt der Cysten ist, entsprechend ihrem wechselnden Bau, bald klar, serös, bald schleimig, kolloid, oder breiig, fettig. Wie in den Hodenteratoiden werden nach Wilms nicht selten derartige Zusammenordnungen der genannten Gewebe gefunden, dass Nachbildungen von embryonalen Organen entstehen: Schilddrüsengewebe, Respirationstraktus, Darmrohr, Gehirn (gyrusartige Windungen), Augenblasen; wo Plattenepithelschleimhaut in einer Cyste

direkt und scharf an Flimmerepithel stösst, entstehen Bilder, die Wilms mit dem Übergang der Mundbucht des Embryo in den Respirationskanal vergleicht. Meist sind in den Ovarialteratoiden die Gewebe der Kopfregion besser ausgebildet als alles andere; diese entwickeln sich ja auch normalerweise frühzeitig stärker; sie scheinen daher in den teratoiden Geschwülsten die anderen, später entstehenden Gewebe in ihrer Entwickelung zu beschränken. Die Ovarialteratoide bestehen also ebenfalls stets aus Derivaten aller drei Keimblätter, die sich regellos, geschwulstartig durchwachsen, dabei aber doch gelegentlich — offenbar dort, wo günstige Bedingungen für Wachstum und Entfaltung vorhanden sind — eine höhere Organisation erleben, so dass an die Organe des Embryo erinnernde Formationen entstehen. Es sind diese Ovarialteratoide also ebenfalls embryoide Tumoren im Sinne von Wilms.

Sie entwickeln sich vom 15.—31. Jahre, also zur Zeit der Geschlechtsreife (Wilms). Maligne Formen (Metastasen) kommen auch bei Ovarialteratoiden in derselben Weise, wie bei den Hodenteratoiden, vor.

Bezüglich der Entstehung der embryoiden Tumoren des Ovariums besteht keine Klarheit. Teilweise wurden sie als fötale Inklusionen aufgefasst: der Modus der Inklusion in ein Ovarium wäre allerdings sehr schwer auszudenken; ferner sind die Fälle von Foetus in Foetu alle kongenital, während die Ovarialteratoide erst in der Zeit der Geschlechtsreife hervortreten. Andere Autoren (Schreiber) denken sich eine Keimversprengung als Grundlage der Ovarialteratoide; da die erste Anlage der Ovarien in inniger Beziehung zu den drei Keimblättern stehe, wäre eine Versprengung von Teilen derselben in die Ovarialanlage hinein möglich (nach Wilms). Grosser Verbreitung erfreute sich die Annahme, dass die Ovarialteratoide aus Eizellen entstünden (Parthenogenese (Pfannenstiel, Geyl, Waldeyer); ob das von vornherein pathologisch entwickelte oder erst später in pathologische Richtung geratende Eizellen sind, darüber waren die Meinungen geteilt; auch liess man bald die fertige Eizelle des Graafschen Follikels, bald die Zelle der Primordialfollikel, bald Elemente der Pflügerschen Schläuche die Mutterzellen der Tumoren sein.

Bonnet hat auseinandergesetzt, dass eine Parthenogenese bei Wirbeltieren höchst wahrscheinlich nicht vorkommt. Er weist mit

Marchand auf die Möglichkeit der Befruchtung eines Polkörperchens hin, neigt aber mehr zu der schon früher auch von Marchand geäusserten Ansicht hin, dass die Ovarialteratoide auf versprengte Blastomeren zurückzuführen seien; Wilms schliesst sich dieser Anschauung neuerdings an, und sieht insbesondere von einer Polzellenbefruchtung deshalb ab, weil bei Wirbeltieren nur zwei (höchstens drei) Polzellen beobachtet seien und er einmal fünf Embryome in einem Eierstock fand.

Wilms vergleicht die Ovarialteratoide mit den Ovarialdermoiden (s. d. S. 849); letztere bildeten eine richtige, wenn auch rudimentäre Embryonalanlage aus, bei den ersteren handele es sich um ungeordnete und grenzenlose Wucherungen embryonaler Gewebe. Dieser Unterschied sei durch rein äussere Momente bedingt, welche das Wachstum der Geschwulst beinflussten. Zuerst entwickle sich aus den versprengten Blastomeren eine dreiblätterige Keimanlage. Die primären Geschwulstelemente seien also Keimblattzellen; wo der Keimblattanlage Gelegenheit zur Entwickelung im Zusammenhang gegeben sei, da bilde sie Organanlagen und aus diesen entstünden fötale Rudimente. Wo mechanische Wachstumsbehinderung eintrete, da vermehrten sich die Keimblattzellen als solche weiter und eine Differenzierung erfolge überall da, wo wieder Platz zur Entwickelung sei. Ähnliches gelte vielleicht für die Hodenteratoide und Hodendermoide (s. S. 847).

Bemerkt sei, dass in den Ovarien auch Dermoide (Embryome) neben teratoiden (embryoiden) Tumoren gefunden worden sind. Keitler beobachtete einen solchen Fall: In einem Ovarium war eine Dermoidcyste mit Haaren und Zähnen; im anderen zwei Dermoide mit typischen Zotten und eine Cyste mit solidem teratoiden Tumor.

Über die Teratome (Embryome) der Geschlechtsdrüsen siehe das Kapitel Dermoide (S. 847—853).

b) Teratoide und Teratome des vorderen und hinteren Stammesendes.

Zunächst ist aus der grossen Reihe der hierher gehörigen Tumoren eine umfangreiche Gruppe auszuscheiden, welche auf einer Spaltbildung der Wirbelsäule und der knöchernen Schädelkapsel bezw. auf gröberen Defekten dieser Teile beruht und in einer cystischen Aussackung der Häute des Zentralnervensystems bezw. der Hirn- oder Rückenmarksubstanz selbst besteht. Es sind das die verschiedenen Formen der Spina bifida cystica, die v. Recklinghausen, Muscatello, Hildebrand, Marchand u. A. eingehender kennen lehrten und die als Meningocele, Myelo-

meningocele, Myelocystocele, Myelocystomeningocele und als die entsprechenden Formen der Hydrencephalocelen unterschieden werden.

Diese Hirn- und Rückenmarkshernien können dadurch, dass sich bedeutende Flüssigkeitsansammlungen in den ausgestülpten Säcken entwickeln, zu grossen geschwulstähnlichen Gebilden heranwachsen. Da aber für gewöhnlich autonome Gewebswucherungen fehlen, so haben diese Formen der Spina bifida mit den echten Geschwulstbildungen nichts zu thun, weshalb ich auchan dieser Stelle von ihrer näheren Beschreibung absehen muss.

Nun kommen aber neben den einfachen Formen der Spina bifida cystica kompliziertere Bildungen vor, die in das Gebiet der Geschwülste hinüberführen. Einmal kann sich statt eines einfachen Sackes (besonders bei Meningocelen) eine vielkammerige cystische Geschwulst finden, welche man sich entstanden denken kann durch mächtige cystische Dilatation subarachnoidealer Räume mit Persistenz septenartiger Scheidewände zwischen den letzteren (Fall von Marchand und Kroner). Ist, was vorkommt, bei einer solchen vielkammerigen Meningocele sekundär die Verbindung mit dem Spinalkanal oder der Schädelhöhle verödet, dann imponieren die Geschwülste als selbständige Tumoren, die als Cystenhygrome oder cystische Lymphangiome aufgefasst werden könnten, und dies um so mehr, als einerseits nicht immer deutliche Spaltbildungen im Knochen vorhanden zu sein brauchen, bezw. die Spalten sekundär verwachsen sein können, andererseits auch hernienartige Ausstülpungen der Rückenmarkshäute zwischen zwei Wirbelbögen oder durch Intervertebrallöcher vorkommen (Marchand); dass gerade die Meningocelen auch an den ventralen Partien der Skeletachse, nicht nur an den dorsalen prolabieren können, ist hierbei ebenfalls zu berücksichtigen. Ich glaube, dass manche multilokuläre „Kystombildung“ des Halses und der Kreuzbeingegend auf solche abgeschnürte Meningocelensäcke zu beziehen ist (Lotzbeck, Braune). Die Geschwülste bestehen in diesen Fällen aus Konglomeraten von dünnwandigen, mit seröser Flüssigkeit gefüllten Blasen und Cysten, welche innen einen endothelialen Wandbelag aufweisen. Hildebrand meint, dass die besprochenen Hygrome sich aus abgeschnürten und sekundär dilatierten Lymphgefässen

entwickeln, also als cystische echte Lymphangiome aufzufassen wären; zum Teil mögen sie ja diese Entstehungsgeschichte haben.

Einen hierher gehörigen Fall habe ich selbst zu beobachten Gelegenheit gehabt: Es handelte sich um eine operierte Meningocele sacralis bei einem $^1/_4$jährigen Kind; bei der Sektion fand man die Lendenwirbelsäule an ihrem unteren Ende in einen stummelartigen, nach hinten schwanzähnlich umgebogenen Fortsatz übergehend; vom Kreuzbein war die laterale Partie der linken Hälfte durch einen fibrösen, mit Knorpelinseln durchsetzten Strang angedeutet, die medialen Teile und die ganze rechte Hälfte des Kreuzbeines, sowie das Steissbein fehlte. Zwischen der rudimentären Wirbelsäule und dem Rektum traf man auf eine Reihe von glattwandigen, serösen Cysten, die einen wasserklaren Inhalt aufwiesen: die Cystenwände waren durchaus endothelial ausgekleidet. Das Rückenmark und die rudimentäre Cauda equina endigten in der Spitze des stummelartigen Fortsatzes der Lendenwirbelsäule. Eine offene Kommunikation der Cysten mit dem Duralsacke bestand nicht, jedoch war eine bei der Operation entleerte Cyste an der Stelle des erwähnten Defektes des Kreuz- und Steissbeines gelegen, und die Dura setzte sich auf der Wandung derselben fort. Wir haben also in diesem Falle eine vielkammerige Meningocele, die sich vor dem rudimentären Kreuzbein entwickelt hatte, eine Cyste, bei der allerdings der Zusammenhang mit der Dura undeutlich geworden war.

Weiterhin sind Fälle von wirklichen Tumoren, die sich mit Spina bifida (cystica oder aperta) kombinieren, in ziemlicher Anzahl bekannt geworden; sie schliessen sich teils an das Rückenmark, teils mehr an die Dura oder Arachnoidea an, teils kommen sie zwischen die Blätter der genannten Membranen zu liegen, teils befinden sie sich an deren Aussenseite (Arnold). Von solchen Tumoren sind zunächst eine Reihe von Angiomen in der Literatur erwähnt (Sperling, Berger, de Ruyter, Muscatello), die aber, wie Hildebrand mit Recht hervorhebt, meist keine eigentlichen Geschwülste darstellen, sondern angiomatöse Umwandlungen des Bindegewebes der Cystenwände oder deren Umgebung. Fibromartige Umwandlungen an dem Bindegewebe der Meningocelensäcke sahen Bärensprung, Berger u. A. Von Lipomen, die sich mit Schädel- oder Wirbelspalte kombinieren, berichteten v. Recklinghausen, de Ruyter, Johnson, Jeffreson und viele Andere.

Bei der Beschreibung einiger hierher gehöriger Lipome wird angegeben, dass eine mit seröser Flüssigkeit gefüllte Höhle inmitten des Lipoms zu konstatieren gewesen sei; ferner wird hie und da mitgeteilt, dass ein Kanal im Stiele des Lipoms nachgewiesen werden konnte; teilweise wurde in einer Knochenlücke die Dura erkannt oder Pulsationen bei der Operation bemerkt. Es ist daher sehr wahrscheinlich, dass es sich bei diesen lipomatösen Geschwülsten

nicht um einfache Lipome bei einfachen Wirbelspalten handelt, sondern dass verödete, geplatzte Hydrorhachissäcke vorliegen, in deren Umgebung es zu Wucherungen des Fettgewebes und anderer Gewebe gekommen ist (s. unter Spina bifida occulta).

Es können aber auf Grund einer Spina bifida nicht nur bloss einfach chronisch-entzündliche oder echt geschwulstmässige Wucherungen des Bindegewebes, der Gefässe, des Fettgewebes im Bereich der Cystensäcke oder ihrer Umgebung sich entwickeln, sondern förmliche Mischgeschwülste bis zu teratoidem Charakter können zur Ausbildung kommen. Durch die bereits eben kurz erwähnten und die in der Folge noch aufzuführenden Tumoren wird das Bild der ehemaligen Spina bifida cystica mehr und mehr verwischt; andererseits wird der Zusammenhang der auf diese Weise successive solider werdenden Geschwulst mit dem Spinalkanal immer undeutlicher. Wenn nun, wie es gar nicht selten vorkommt, die Wirbelspalte infolge sekundärer Vorgänge durch eine fibröse Deckplatte (Membrana reunieus superior) — welch letztere nebenbei gesagt auch später noch verknöchern kann (v. Recklinghausen) — sich wieder mehr oder weniger vollkommen schliesst, und obendrein der Stiel der extraspinalen Geschwulst verödet oder sich gar durch schnürt — dann kann es gelegentlich unmöglich werden, den ehemaligen Zusammenhang einer beobachteten Geschwulst mit einer solchen quasi zur Heilung gelangten Wirbelspalte klar zu erkennen. Dazu kommt noch, dass sich in einigen Fällen durch „Transposition" von fremden Gewebskeimen in die Spina bifida hinein und infolge weiterer Entwickelung solcher Keime noch grössere Schwierigkeiten für eine exakte Diagnose einstellen können.

Wir kommen an der Hand dieser Betrachtung auf ein Gebiet, dessen fruchtbare Bearbeitung wir v. Recklinghausen zu danken haben — auf das Gebiet der sogen. Spina bifida occulta, und damit zur Besprechung derjenigen pathologischen Störungen, die auf einer, durch oft recht komplizierte Geschwulstwucherung verdeckten, quasi maskierten Wirbelspalte beruhen und die sich besonders häufig in der Sakrolumbarregion abspielen. Einen kleinen Teil des hierher gehörigen Gebietes haben wir in der eben gegebenen einleitenden Darstellung bereits gestreift.

Die einfachste Form der Spina bifida occulta, welche sich lediglich in einem narbigen Zustand der betreffenden Hautregion

verbunden mit einer abnormen Behaarung derselben (Hypertrichosis) präsentiert, kann ich an dieser Stelle übergehen; oft bestand in solchen Fällen früher ein cystischer Tumor (Meningocele), welcher zur Schrumpfung kam (Curtius); häufig sind auch anderweitige Störungen vorhanden (Klumpfuss, Mal perforant, Hüftluxation, Atrophie der unteren Extremitäten, Innervationsstörungen). Hie und da bemerkt man elephantiastische Hypertrophie, Verdickung, Wulstung und Faltung der Haut über einer Spina bifida occulta (Spietschka, Verfasser). In vielen Fällen lässt sich nun ein fibröser von der im Bereich der Hypertrichosis gelegenen Hautnarbe ausgehender Stiel nachweisen, der nach der Tiefe zieht, hier einen Schlitz in einer, die Wirbelspalte überbrückenden sogen. fibrösen Deckplatte passiert und schliesslich in den Wirbelkanal sich fortsetzt, allwo er gewöhnlich in einen kompliziert gebauten Tumor ausmündet (v. Recklinghausen, Brunner, Jones, Bohnstedt).

Der klassische diesbezügliche Fall von v. Recklinghausen sei hier kurz erwähnt: Es handelte sich um einen 25jährigen Mann, dem angeblich im Alter von $1^1/_2$ Jahren eine angeborene Geschwulst der Kreuzgegend abgebunden worden war. Von oben bis unten ist der Sakralkanal nicht knöchern, sondern durch eine fibröse Deckplatte geschlossen. Ein Spalt in dieser Deckplatte lässt einen Strang fibrösen Fettgewebes durchtreten, der einerseits mit einer Narbe der äusseren Haut, die in einem abnormen Haarfeld der Kreuzgegend gelegen ist, in Verbindung steht, andererseits sich in den Wirbelkanal verfolgen lässt, woselbst die Dura an ihrer dorsalen Fläche vom 1. Sakralwirbel an völlig in ihm aufgeht. Das Rückenmark, dessen Konus statt in der Höhe des 2. Lendenwirbels in der Höhe des 2. Sakralwirbels liegt, ist extra- und intradural von einer fibrolipomatösen Geschwulst umscheidet und mit dieser besonders hinten und linkerseits innig verwachsen, von einer Geschwulst, die Muskelchen enthält, welche in ihrem grösstenteils longitudinalen Verlauf an den Musculus multifidus spinae erinnern; ausserdem finden sich Nervenfasern, zum Teil normal, zum Teil in fibrös-sklerotischer Metamorphose. Entsprechend der grössten Alteration der Rückenmarksubstanz linkerseits fand sich Atrophie der linken Sakralnerven, Klumpfuss und neurotisches Geschwür auf der linken Seite.

v. Recklinghausen vermutet mit Recht — und darauf ist schon weiter oben hingewiesen worden — dass eine grosse Anzahl der beschriebenen sog. Lipome der Lendenkreuzgegend in die Kategorie der von ihm eingehend studierten Mischgeschwulst bei Spina bifida occulta gehört, weiterhin rechnet er (ebenso Arnold) auch eine Reihe der sog. Pseudoschwänze (Fälle von Roloff, Bartels etc.) hierher. Dieser Ansicht schliesst sich Virchow an, indem er meint, dass es sich bei einer Reihe von sog. Schwänzen der Sakralgegend um Fälle von Kombination mit Spina bifida handelt und um exzessive Wucherung eines ursprünglich tief gelegenen Gewebes, das mit den Rücken-

markshäuten in Verbindung gestanden habe. v. Recklinghausen führt zu Gunsten seiner Auffassung in dieser Hinsicht an, dass eine Reihe der sog. Pseudoschwänze (kaudale pendulierende Lipome, sog. Fettschwänze) erstens seitlich von der Mittellinie lagen, ferner aber sich mit Klumpfuss kombinierten bezw. bei der Operation sich die Dura in der Tiefe zeigte und Pulsationen konstatiert wurden.

In dem Falle von Bartels handelt es sich um einen doppelseitigen Pes varus; in der Sakralregion (Höhe des 2. Sakralwirbels) sitzt ein schwanzähnliches Gebilde und zwar lateral (links), das an seiner Kuppe eine Narbe trägt. Von der Ursprungsstelle des Schwanzes geht ein fibröser Strang in die Tiefe und verschwindet in einer Grube. Bei der Operation musste der Stiel von der freiliegenden Dura abpräpariert werden. Bartels konstatierte, dass der Pseudoschwanz ein Lipom darstellte, an dessen Ursprungsstelle eine abnorme Knochenlücke in der Wirbelsäule bestanden haben müsse, die einer Meningocele den Ursprung gab. Das Lipom wird im Sinne eines kompensatorischen Verschlusses der Wirbelsäule aufgefasst. Ganz ähnlich lag der von Roloff 1761 beobachtete Schwanz; hier war ausser einem Pes varus Hemicephalie und Lippenkiefergaumenspalte vorhanden.

Nach den grundlegenden Beobachtungen von v. Recklinghausen haben sich in neuerer Zeit die Mitteilungen über Fälle von Spina bifida occulta gemehrt (Brunner, Ribbert, Bohnstedt, Joachimsthal, Ricard, Chiari, Hildebrand, Neufeld, Bechthold, Verfasser). Muscatello beobachtete einen Fall von Spina bifida occulta sacralis mit einer thorakalen Wirbelspalte und mit Diastematomyelie (Spaltung des Rückenmarks). Neben allerhand Unregelmässigkeiten der Wirbelsäule (Verschmelzung von Wirbelbögen, Defekte der Wirbel mit Ersatz durch membranöse Bildungen, regellose und zum Teil übermässige Knochenbildung) fand sich ein Spinalganglion an der Rückenfläche eines Wirbelbogens; ferner war im Bereich des Spaltes der Brustwirbelsäule ein Dermoid, in der sakralen Spalte ein Cholesteatom (Epidermoid?) vorhanden. In dem Falle von Bohnstedt war das Rückenmark durch die fibrolipomyomatöse Geschwulstmasse förmlich zersprengt. In einem Falle eigener Beobachtung (Diss. Waslé) enthielt die fibrolipomatöse Sakralgeschwulst massenhaft dicke, wurstförmig gewundene, cylindrische Stränge mit spindligen und knotigen Auftreibungen; an manchen Stellen sah man ganze Knäuel dieser rankenartigen Stränge, so dass man unwillkürlich an eine Varicocele erinnert wurde. Die histologische Untersuchung ergab, dass die fraglichen gewundenen Körper Nervenstränge darstellten, deren bindegewebige Scheiden in myxomatöser Entartung begriffen waren (Rankenmyxom). Gerade die Kombination des Fibrolipoms mit Myxom der Nerven wies eindringlich auf die Beziehung der Geschwulst zum untersten Rückenmarksende hin (Cauda equina).

Beiläufig sei angeführt, dass ähnliche Ereignisse wie die beschriebenen sich auch, wenn schon viel seltener, am oberen Stammesende, an der Konvexität und Basis des Schädels, entwickeln können. Es sind in dieser Beziehung zwei Fälle von Arnold bekannt geworden, die v. Recklinghausen als geheilte Hydro-

FEDS & WILSTRUNG

encephalocelen auffasste; es handelt sich auch in diesen Fällen um eine occult gewordene Schädelspalte mit sich anschliessenden extra- und intrakraniell wuchernden Tumoren (lipomatösen Mischgeschwülsten). Auch im Brustteil der Wirbelsäule kommen Tumoren und abnorme Behaarungen, verbunden mit Spina bifida, vor (Fälle von Virchow-Joachimsthal, Bartels-Wanjura).

Hildebrand hat den bei Spina bifida cystica und occulta vorkommenden geschwulstähnlichen Bildungen, welche aus den spezifischen Teilen des nervösen Zentralorgans selbst ihren Ursprung nehmen, besondere Aufmerksamkeit geschenkt; er erwähnt eine Hydrencephalocele der Stirngegend, welche zwischen den Blättern der vorgestülpten Dura ein Gliom beherbergte. Kommt es zur Rückbildung von Hirnbrüchen, so können sich zwischen den Hirnhäuten Reste von Hirnsubstanz vorfinden, die wohl gelegentlich auch — aber mit Unrecht (v. Recklinghausen) — als gliomatöse Tumoren angesprochen worden sind. Hildebrand erwähnt auch gliomatöse Tumoren bei Spina bifida, die von der Rückenmarksubstanz selbst ihren Ausgang nahmen. Im übrigen sind viele Fälle von Meningocelen mit „tumorähnlichen Hyperplasieen des Rückenmarks“ in der Litteratur beschrieben, die wahrscheinlich in das Gebiet der Myelocystocelen gehören.

Schliesslich sei darauf hingewiesen, dass bei Spina bifida auch sehr komplizierte teratoide Geschwülste in der Steissgegend vorkommen (Fälle von Virchow, Rizzoli, Schreiber). Einen solchen Fall hatte ich zu beobachten Gelegenheit (Dissertation Bechthold). Ich führe ihn deshalb etwas genauer an, weil er einesteils in vieler Beziehung dem klassischen v. Recklinghausenschen Fall von Spina bifida occulta gleicht, anderenteils wegen der Anwesenheit komplizierterer Gewebe in der fibrolipomyomatösen Grundmasse den Übergang zu den teratoiden Neoplasmen darstellt. Ich kenne überhaupt keinen Fall in der Litteratur, der geeigneter wäre, zu demonstrieren, wie es Fälle giebt, die das Gebiet der auf Spina bifida beruhenden Sakraltumoren verbinden mit den komplizierter gebauten, angeborenen, teratoiden Mischgeschwülsten der Kreuzsteissbeingegend, die in der Regel ohne Bildungsanomalieen an der Wirbelsäule einhergehen.

In dem beregten Falle handelte es sich um eine, von elephantiastisch verdickter, gewulsteter Haut überzogene, umfangreiche Geschwulst, die über dem dorsal gespaltenen Sakralkanal gelegen war. Ein Stiel verband diese, ausserhalb des Sakralkanals unter der Haut gelegene Tumormasse mit einer umfänglichen Fettanhäufung, die den ganzen Sakralkanal selbst ausfüllte. Das Rückenmark reichte abnorm weit nach unten in den Sakralkanal hinein und endigte mit einem stumpfen Konus; ein Filum terminale war nicht vorhanden, ebenso keine eigentliche Cauda equina; von letzterer waren nur einige Nervenfäden sichtbar. Die Dura mater spinalis ging in den Stiel der Geschwulst über und bildete in letzterem einen zentral gelegenen Hohlraum, der in der Geschwulstmasse, die dem Os sacrum aufgelagert war, verzweigt und blind endigte; den Stiel begleiteten zahlreiche Nervenfaserbündel. Die Geschwulst über dem Kreuzbein, in die sich der mehrfach erwähnte Stiel auflöste, bestand der Hauptsache nach aus Binde-, Fett- und Muskelgewebe; ferner fanden sich zahlreiche, meist in fibröser Entartung begriffene oder bereits völlig in schwielige Stränge verwandelte Nervenfaserbündel vom Charakter der peripheren Nerven; weiterhin Teile eines völlig entwickelten Spinalganglions und überall zerstreute Bruchstücke von Zentralnervensubstanz, innerhalb welcher Bruchstücke zahlreiche, einfache und verzweigte Cystchen auftraten, die mit cylindrischen Zellen bekleidet waren (ganz vom Aussehen der Zentralkanalepithelien). Man hatte es also mit Abkömmlingen des peripheren und zentralen Nervensystems zu thun, die durch ein Fibromyolipom gleichsam zersprengt waren und mannigfache sekundäre Veränderungen erlitten hatten. Dem ganzen Ereignis lag die Spina bifida zu Grunde; selbstverständlich musste auch noch ein Defekt der Dura an ihrer hinteren Zirkumferenz angenommen werden, dessen Existenz sich übrigens auch aus dem Studium der Präparate ergab. Man hatte den Eindruck, dass sich im Anschluss an die Defektbildung der hinteren Wand des Rückgrats und der Dura mater eine Wucherung der umgebenden mesodermalen (mesenchymatösen) Teile (Fett-, Muskel-, Bindegewebe) entwickelt habe, eine Wucherung, die vielleicht auf den Verschluss des bestehenden Defektes — wenn ich so sagen darf — hinauszielte, in ihrer In- und Extensität aber über das Ziel hinausging und so zu einer Auseinanderdrängung, Zersprengung und Zerstörung des (in diesem Falle abnorm weit nach unten reichenden) Rückenmarkendes und der von ihm austretenden bezw. dasselbe begleitenden Nervenbündel und der benachbarten Spinalganglien geführt hatte.

Ganz verwickelte Verhältnisse können gelegentlich entstehen, wenn nicht nur spaltförmige Defekte am hinteren Umfang der Wirbelsäule vorhanden sind, sondern umfangreichere Bildungshemmungen das untere oder obere Stammesende betreffen; in solchen Fällen können sich teratoide Mischgeschwülste entwickeln, welche an die fötalen Inklusionen erinnern, jedoch von diesen scharf getrennt werden müssen. Diese teratoiden Mischgeschwülste entstehen aus regionären Entwickelungsstörungen; es beteiligen sich an ihnen nur die am oberen bezw. unteren Stammesende zusammentreffenden, allerdings recht verschiedenartigen Gewebe. Ein Fall von Arnold sei hier anhangweise mit erwähnt, weil er eben in die Gruppe derjenigen sakralen Tumoren gehört, die mit Störungen in der Ausbildung der Wirbelsäule einhergehen. Es handelte sich um eine (mit einer arachnoidealen Cyste kombinierte) Myelocyste der Lenden-, Kreuz- und

Steissbeingegend; vollständiger Defekt des lumbalen, sakralen und koccygealen Anteils der Wirbelsäule war vorhanden, ferner bestanden auch Abnormitäten der unteren Hälfte des dorsalen Abschnittes der Wirbelsäule, sechs Rippen fehlten z. B. linkerseits; ferner fanden sich noch weitere Entwickelungsstörungen: Atresia ani, Fehlen der Nieren, der Harnblase, Sympodie. Zwischen dem Hauptsack der Geschwulst und dem Peritonealüberzug der hinteren Bauchwand lagen kleine Tumoren, aus Binde-, Fett-, Knorpel-, Drüsen-, Muskel-, Nerven- und Gliagewebe bestehend. Die Tumoren lagen zwischen der Wand der Myelocyste und dem peritonealen Überzug der hinteren Bauchwand. Die Nerven der rudimentären Cauda equina schienen aus der Masse der Tumoren am unteren Pol der Geschwulst herauszutreten. Das Zustandekommen der Tumoren erklärt Arnold wie folgt: Die Bildung der Wirbelsäule sei von der Bildung der Muskelplatten abhängig; die Ursegmente entfernten sich vom Medullarrohr, das Blastem für die Wirbelsäule werde von den Muskelplatten geliefert. Bei der „Entwickelung und Lokomotion der Muskelplatten könnten leicht Keime versprengt und später in die häutige Wirbelanlage transponiert werden". Absprengungen von Rückenmarksubstanz und Verlagerung in die Geschwülste hinein seien dabei ebenfalls leicht denkbar. Aus jener mesenchymalen Schichte, welche zwischen Hornblatt und Medullarrohr sich befindet (Membrana reuniens), können sich bei mangelnder Differenzierung in Kutis, Wirbelanlage und Rückenmarkshäute ungeordnete Wucherungen mesenchymaler Gewebe entwickeln. Die drüsigen Gebilde in seinen Mischtumoren bezieht Arnold zum Teil (wegen der Ähnlichkeit mit Harnkanälchen) auf eine rudimentäre Nierenanlage; zum andern Teil denkt er an Beziehungen zum Canalis neurentericus, an abgesprengte entodermale Teile oder endlich an Schweissdrüsen (von Einstülpungen des Hornblattes her).

Bezüglich der Entstehung der mehr oder weniger komplizierten Tumorbildung bei Spina bifida occulta herrscht seit den Darlegungen von v. Recklinghausen ziemlich allgemeine Übereinstimmung. Danach handelt es sich meist um geplatzte Myelomeningocelen; durch den hierbei entstehenden Narbenzug werden die Haut- und Muskelplatten in die Tiefe gezogen, es findet also eine Transposition von Gewebskeimen von aussen durch die Wirbelspalte in die Wirbelhöhle hinein statt und aus den transponierten Keimen entwickelt sich die fibrolipomyomatöse Geschwulstmasse. Da ausser der Wirbelsäule meist auch noch ein Defekt der Dura (und der Pia) vorhanden ist, wuchert der Tumor häufig auch innerhalb der Rückenmarkshäute weiter. Wichtig ist nach v. Recklinghausen noch in Bezug auf das Zustandekommen der ganzen Missbildung, dass das Rückenmark abnorm tief in den Sakralkanal heruntereicht. Auch Arnold betont für seinen Fall, dass bei der Lokomotion der Muskelplatten Keime abgesprengt und in die häutige Wirbelanlage transponiert worden seien. Ganz ähnliche Auf-

fassung vertritt Bohnstedt, der für seinen Fall annimmt, dass das Rückenmark (spätestens in der 3. Woche des Fötallebens) am normalen Hinaufsteigen in den Lumbalteil verhindert wurde, so dass sich die ganzen Difformitäten am Rückenmark durch die abnorme Dehnung desselben erklärten. Das Myofibrolipom sei entstanden infolge abnormer Verbindung des Rückenmarkendes mit den Weichteilen; ursprünglich sei eine Meningocele posterior vorhanden gewesen, die sich reduzierte, schrumpfte und dabei einen Zug auf Muskulatur und Fettgewebe ausübte.

Dass aber nicht nur mesoblastische bezw. mesenchymale Gebilde bei der Spina bifida occulta, sondern auch Abkömmlinge des Ektoblast transponiert werden können, das zeigt der Fall von Muscatello, der ein „Cholesteatom" in der lumbosakralen Wirbelplatte, ein Dermoid in der thorakalen bei einem und demselben Individuum beobachtete. Das Vorkommen von geschwulstähnlichen Anhäufungen von Zentralnervensubstanz bei Spina bifida (Hildebrand), erklärt sich nach diesem Autor folgendermassen: erstens ist für die intraduralen Gliome anzunehmen, dass es sich um Abschnürungen und Verlagerungen von Rückenmarks-(Glia-) Keimen handle; man könne sich denken, dass bei der Abtrennung des Medullarrohrs von der Epidermis ein kleines Stückchen an letzterer sitzen bliebe, dann zwischen die von beiden Seiten einander entgegenwachsenden Mesenchymplatten zu liegen käme und sich später zwischen den Rückenmarkshäuten entwickele. Zweitens wird für die vom Rückenmark selbst ausgehenden Gliome angenommen, dass auch sie einer kongenitalen Störung bei der Bildung und dem Schluss des Medullarrohres ihren Ursprung verdankten; „es können dabei Anomalien in der Bildung und Verteilung der grauen Substanz auftreten (ähnlich wie man es für die Syringomyelie annimmt), die dann der Ausgangspunkt für die Entwickelung der Gliome sind; in fast allen Fällen waren ja auch sonstige Störungen am Hirn oder Rückenmark vorhanden."

Wir haben in Vorstehendem eine Reihe von Sakraltumoren kennen gelernt, die einer Spaltung der Wirbelsäule in ihrem dorsalen (selten im ventralen) Bereich die Entstehung verdanken: die verschiedenen Formen der Spina bifida cystica: die Meningocele und Myelocele, die Myelomeningocele, die Myelocysto- und

Myelocystomeningocele gehören in dieses Gebiet. Es ist bemerkt worden, dass durch sekundäre Vorgänge die ursprünglich einfachen Cysten in vielkammerige cystöse Tumoren sich umwandeln können; es ist weiterhin der Kombination der Spina bifida cystica mit entzündlichen und geschwulstmässigen Wucherungen, mit Angiomen, Fibromen, Lipomen und Gliomen gedacht und damit der Übergang gewonnen worden zu jenen Formen der Wirbelspalte, bei denen die letztere im weiteren Verlauf occult wird und durch kompliziertere Tumoren, meist fibromyolipomatöse Mischgeschwülste, sich gleichsam maskiert; in diesen Fällen handelt es sich meist um geschrumpfte, in Rückbildung begriffene, ehemalige Spinae bifidae cysticae. Schliesslich wurde bemerkt, dass in seltenen Fällen teratoide Neoplasmen in Verbindung mit Spina bifida vorkommen.

Eine zweite grosse Reihe von Sakralgeschwülsten hat mit Spaltbildungen und Defekten an der Wirbelsäule zunächst nichts zu thun; es finden sich innerhalb dieser Reihe die verschiedensten Übergänge von Doppelmissbildungen und sogenannten fötalen Implantationen und Inklusionen einerseits, zu komplizierten, unter die Haut des Trägers eingeschlossenen Mischgeschwülsten andererseits, die monogerminalen Ursprungs sind und ihre Erklärung in den komplizierten Entwickelungsvorgängen am unteren Stammesende finden.

Eine eingehendere Besprechung der am oberen und unteren Stammesende vorkommenden wahren Doppelmissbildungen würde den Rahmen dieser Arbeit weit überschreiten. Es genüge darauf hinzuweisen, dass einerseits völlig ausgebildete Zwillingsmissgeburten vorkommen (vollkommene Doppelmissbildungen), wobei die beiden Zwillinge nur am Steiss miteinander verbunden sind (die amerikanischen, böhmischen und ungarischen Schwesternpaare gehören hierher), dass andererseits alle Stadien der Verkümmerungen (unvollkommene Doppelmissbildungen) des einen am kranialen oder kaudalen Pol des Autositen befestigten Fötus, des Parasiten, beobachtet werden (Epignathi, Pyopagi), bis zu den freien, d. h. nicht unter die Haut des Autositen eingeschlossenen, parasitären Anhängen bezw. zu den sogenannten subkutanen Parasiten und parasitären Geschwülsten, welch letztere solide und cystische Tumoren von äusserst kompli-

ziertem Bau darstellen und etwa als von den Hautdecken des Autositen eingeschlossene Acardiaci bezw. Amorphi aufgefasst werden können (Foetus in foetu per inclusionem).

Während für die vollkommenen und unvollkommenen Doppelbildungen ebenso wie für die Mehrzahl der sogenannten freien parasitären Anhänge die Entwickelung aus einem zweiten Keim (Verwachsung einer ursprünglich zweifachen Embryonalanlage) wahrscheinlich ist, bereitet die Auffassung der sogenannten subkutanen Parasiten und parasitären Geschwülste bezw. deren Abgrenzung von denjenigen sakralen Mischgeschwülsten, die aus einem einzigen Keim abgeleitet werden können und müssen, manche Schwierigkeit. Hier finden sich in der That Übergänge, deren Deutung durchaus keine leichte ist. Ich will hier nochmals bemerken, dass ich die Frage der Herkunft der zweiten Embryonalanlage zunächst ganz ausser acht lasse, also auch unentschieden lasse, ob der zweite Keim sich aus Furchungskugeln des einen Keimes oder durch doppelte Gastrulation oder aus befruchteten Polkörperchen entwickelt oder auf irgend eine andere Weise entsteht. Wir werden alsbald sehen, nach welchen Gesichtspunkten heutzutage eine Trennung der hieher gehörigen Geschwülste in eine mono- und eine bigerminale Reihe vorgenommen wird.

Zunächst seien die Charakteristika jener Tumoren kurz hervorgehoben, welche auf einer zweifellosen fötalen Inklusion beruhen, also bigerminalen Ursprungs sind (Teratome). Es sind dies zunächst angeborene Steisstumoren, welche entweder auf der dorsalen Fläche des Kreuz- bezw. Steissbeins gelegen (Sonnenburg, Piper u. A.) und mit diesen Gebilden mehr oder weniger fest verwachsen sind, so zwar, dass gelegentlich das Periost derselben als fibröse Hülle sich über die Geschwulst fortsetzt (Sonnenburg), oder es ist (Jordan) die Verbindung der parasitischen Geschwulst mit dem Träger lediglich durch fibröse Züge garantiert, die nach der Steissbeinspitze ziehen. In anderen Fällen ist die Lage der Geschwülste das Gebiet zwischen Rektum bezw. Anus und Vorderfläche des Kreuz- oder Steissbeins (Feldmann), oder endlich die Tumoren liegen teils auf der Rückfläche des Steiss- und Kreuzbeines, ragen aber noch ventral von diesen Knochen mehr oder weniger hoch ins Becken hinauf (Böhm, Kauffmann),

befestigen sich durch fibröse Bänder an der Vorderfläche des Os sacrum (Kauffmann) oder treten mit dem Rektum in verschieden innige Verbindung (Feldmann). Defekte des Kreuzbeins oder Steissbeins werden in der Regel vermisst.

Die hierher gehörigen Geschwülste bestehen fast regelmässig aus cystischen und soliden Partieen. Die mit fettigem, schleimigem, gallertigem oder klarem serösem Inhalt gefüllten Cysten sind mit geschichtetem Pflasterepithel ausgekleidet (Piper, Feldmann, Kleinwächter) oder weisen Cylinder- bezw. Flimmerepithelbelag (Feldmann) auf; auch darmähnlich ausgekleidete Cysten sind beobachtet worden. Kauffmann erwähnt Cysten mit endothelialer Auskleidung. Auch Dermoidcysten mit Haaren, Talg und Schweissdrüsen (Buzzi, Stroh) kommen vor; ferner Stränge und Schläuche, welche mit Plattenepithel oder Cylinderepithel ausgekleidet sind, auch drüsige Bildungen. In den soliden Teilen bestehen die Tumoren aus Binde- und Fettgewebsmassen, glatter und gestreifter Muskulatur; Knorpel- und Knochenstücke finden sich eingelagert, zum Teil mit Perichondrium bezw. Periost überzogen. Endlich ist das Vorkommen von embryonaler Zentralnervensubstanz bezw. von Gliagewebe zu erwähnen (Feldmann, Piper).

Das Wichtigste ist das Auftreten fötaler Organe oder Organrudimenten; so werden in den subkutanen parasitischen Tumoren Konvolute von Darmschlingen (mit Mesenterium) gefunden (Böhm, Feldmann, Stroh, Hagen-Thorn), ferner Bronchien mit Knorpelringen und flimmerepithelbekleideter Schleimhaut (Piper, Buzzi, Stroh, Linzer), atelektatisches Lungenparenchym (Piper, Linzer), Schilddrüsengewebe (Hagen-Thorn), Magen, Speiseröhre (Linzer, Stroh), Pankreas, Milz, Nebenniere (Stroh), Thyreoidea (Linzer), Niere (Linzer), Hirn (mit Gyris, Ventrikeln und Plexus chorioideis [Sperling, Stroh]). Einen interessanten Befund machte Kleinwächter, der eine rudimentäre Mundhöhle in einem Sakraltumor beobachtete, eine von geschichtetem Pflasterepithel schleimhautartig ausgekleidete Spalte, aus welcher ein fleischiger Lappen mit pilzförmigen Papillen und speicheldrüsenartigen Bildungen heraushing; die Schleimhaut der Spalte enthielt lymphdrüsenähnliches Gewebe und Schleimdrüsen. Am häufigsten sind Teile des Skelets

(Schädel, Becken, Extremitäten) in mehr oder weniger rudimentärer Ausbildung beobachtet worden: so fand Böhm einen ganzen Vorderarm mit Hand, Kauffmann eine Extremität mit gut erhaltener Tibia nebst Gelenkverbindung mit einem Teil des Femur, Sonnenburg ein Knochenrudiment, bei welchem phalangenartige Knochen durch ein Gelenk verbunden waren, Kleinwächter sah ein verkümmertes Becken mit einer unteren Extremität, ferner einen grossen, seitlich in einen Oberkiefer auslaufenden Knochen; eine mit Zehen versehene Extremität fand Feldmann. Ganz eigenartig ist ein Fall von Jordan gelagert: unter der inkludierenden Haut hatte der Tumor ein vollständig entwickeltes Amnios als Hülle, es fand sich eine Amnioshöhle und eine von Vernix caseosa überzogene „Frucht"; letztere stellte eine grosse Erweichungscyste dar.

In Bezug auf diese reichhaltigen und mannigfachen Befunde ist zu bemerken, dass der Phantasie oft allzu freier Lauf gelassen wurde und Dinge, die nur eine ganz entfernte Ähnlichkeit mit irgend welchen Organen aufwiesen, für rudimentäre, fötale Organe schlechtweg gehalten wurden; so hat es z. B. ohne Zweifel etwas Willkürliches an sich, wenn man das Vorkommen eines platten, leicht gebogenen Knochenstücks als das Rudiment einer Hirnschale deutet, wenn sonst keine Anhaltspunkte für diese Vermutung sich ergeben; oder es ist nicht angängig, eine mit geschichtetem Cylinder- oder Flimmerepithel bekleidete Cyste deshalb für eine Bronchialanlage zu halten, weil in der Nähe Knorpelinseln nachzuweisen sind. Das lokale Zusammentreffen von quergestreiften Muskelfasern und sympathischen Ganglienzellen wird im Sinne einer Herzanlage gedeutet! Ganz besonders gilt das eben Gesagte von den Angaben über Pigmentbildung in den Sakralgeschwülsten; dieser Befund wird häufig wegen der Ähnlichkeit der pigmentierten Zellen mit dem Pigment der Retina als fötale Augenanlage gedeutet. Wir werden auf diese Frage später noch zurückkommen.

Ganz ähnliche Tumoren, wie die eben geschilderten, kommen am vorderen Stammesende vor. Ich führe als Beispiel einen von Breslau und v. Rindfleisch veröffentlichten Fall an: es fand sich ein extrakranieller, gestielter, zum Rachen

heraushängender Tumor und eine intrakraniell gelegene Geschwulst, die der Sella turcica aufsass und durch ein Loch am Boden der Sella mit dem ersteren Tumor in Verbindung stand; die Geschwulst enthielt nicht weniger als sieben verkümmerte Extremitäten, eine mundartige Bildung, Knorpel-, Knochen-, Muskel-, Nervengewebe, Darm, Nieren, Schleimdrüsen etc. und vor allem eine ganze Reihe von „Augenpunkten", so dass den Autoren die Annahme einer mehrfachen Inklusion gerechtfertigt erschien. Eine Hypophyse war nicht vorhanden.

Fragen wir nun, wie die Grenze zwischen dem Foetus in foetu und den aus einem Keim entstandenen teratoiden Geschwülsten zu ziehen sei, so stellen wir mit den meisten neueren Autoren die übereinstimmende Forderung, dass bei einer wirklichen fötalen Inklusion „Organe oder wenigstens erkennbare Reste von solchen Organen vorhanden sein müssen, welche nicht von dem hinteren Leibesende des Embryo gebildet werden, und daher nicht auf Keimversprengung, fötale Abschnürung oder abnorme Entwickelung solcher Organteile zurückzuführen sind, die bei normaler Entwickelung sich zurückbilden und verschwinden" (Nasse). In ähnlicher Weise äusserte sich schon Braune, dann Bergmann u. A.

Die monogerminalen sakralen Mischgeschwülste (Teratoide), die wir nun in Folgendem zu besprechen haben, stimmen, sowohl was den Sitz und die gröberen anatomischen Verhältnisse, als die histologischen Befunde betrifft, mit den fötalen Inklusionen in Vielem überein.

Was den Sitz und die Ausdehnung dieser Tumoren anlangt, so gilt im grossen und ganzen heute noch das, was Braune in seiner trefflichen Monographie festgestellt hatte: es sind teils solid, teils cystoid gebaute Geschwülste von birnförmiger oder kugeliger, knolliger Gestalt, die dem unteren Ende der Wirbelsäule anhängen, den After nach vorn unter die Genitalien dislozieren, vorn durch Sitz- und Schambein, hinten und oben durch den Rand der Glutaealmuskeln (Glutaei maximi) begrenzt sind, deren untere Faserbündel auf die fibrösen Hüllen der Geschwülste übergehen, das Steissbein aber nicht erreichen. Sie liegen mit ihrer grössten Masse meist vor dem Kreuz- und Steissbein, diese Knochen nach hinten verdrängend

bezw. umbiegend; viele der hierher gehörigen Tumoren greifen jedoch auch eine Strecke weit auf die dorsale Steiss- und Kreuzbeinfläche über. Die erweiterte Arteria sacralis media, sympathische Geflechte und Äste des Plexus sacralis und coccygealis gehen auf die Geschwülste über (Braune). Die vor Kreuz- und Steissbein liegenden Geschwülste sind mit diesen Knochen meist nur locker verbunden (Hildebrand, Reymann, Ganz); nur Pannwitz erwähnt feste fibröse Adhäsionen und bei Kümmel endigte die Geschwulst mit einem förmlichen Ligament an der Vorderfläche des Kreuzbeins; Freyer endlich erwähnt, dass sehr feste Verbindungen des Tumors mit den Sakrallöchern bestanden hätten. Dagegen bestehen oft innige Verwachsungen mit dem Rektum (Middeldorpf, Hildebrand, Pannwitz). Das Kreuzbein ist hie und da abgeplattet, rudimentär (Pannwitz). Sonst findet man in allen Fällen, sowohl bei den vor, wie den hinter dem Os sacrum gelegenen Tumoren angegeben, dass die Knochen intakt seien, insbesondere eine Kombination mit Spina bifida nicht bestände (Hildebrand, Pannwitz, Meyer, Kühnemann, Perman, Freyer und Jastreboff); nur Kümmel erwähnt, dass in seinem Fall die Bögen der Kreuzwirbel, sowie der erste Steisswirbel, ligamentös verschlossen gewesen seien, während das übrige Steissbein nur angedeutet war. Jedenfalls ist auch in den seltenen Fällen, wo sich geringe Störungen im Bereich der Wirbelsäule fanden, niemals ein Zusammenhang mit der Dura spinalis oder gar eine Beteiligung des Rückenmarks beobachtet worden. Ein Fall des Verfassers zeigt, dass es von dieser Regel auch Ausnahmen giebt: es handelte sich um eine teratoide Geschwulst, die durch den Hiatus sacralis mit der Dura mater spinalis in Verbindung stand. Im Gegensatz zu den meist lockeren Verbindungen der vor dem Kreuzbein gelegenen Geschwülste mit diesem Knochen sind die auf der dorsalen Fläche desselben gelegenen Tumoren in der Regel sehr fest auf ihrer knöchernen Unterlage adhärent (v. Bergmann, Perman).

Bemerkenswert ist noch in Bezug auf die klinischen Erscheinungen, dass in diesen Geschwülsten hie und da auskultatorisch wahrnehmbare Geräusche bestehen (Gefässgeräusche! — Jordan), und dass peristaltikartige Bewegungen wahrgenommen wurden, die teils spontan, teils auf elektrische Reizung hin eintraten (Preuss, Ahlfeld, Pannwitz, v. Bergmann, Nasse, Stolper) — sogenanntes „Schliewener und Gohliser Kind". Virchow hat den ersten, von

Preuss beschriebenen Fall seinerzeit als Doppelmissbildung aufgefasst. Der Fall von Ahlfeld stellte einen antesakralen cystösen Tumor dar, der aus Binde- und Fettgewebe, glatter Muskulatur, Cysten mit darmähnlichem Epithel etc. bestand und der deshalb interessant war, weil nachgewiesen wurde, dass quergestreifte Muskelzüge von der Muskulatur der Kreuz- und Lendenwirbelsäule sich auf die Geschwulst fortsetzten. Ahlfeld nahm an, dass hierauf die Bewegungen zurückgeführt werden müssten. v. Bergmann fand bei einer vor dem Kreuzbein gelegenen Geschwulst in dem fibro-, myxo-, lipomatösen, adeno- und sarkomatösen Parenchym massenhaft embryonale quergestreifte Muskelfasern eingelagert und führt auf diese die beobachteten Bewegungen zurück.

Was das mikroskopische Bild anlangt, das diese Gruppe von Sakralgeschwülsten darbietet, so kann man in der That mit v. Rindfleisch von einem ausserordentlich reichhaltigen „histologischen Potpourri" sprechen:

Zunächst bestehen die Tumoren, wie die echten parasitären, teils aus soliden, teils aus cystösen Partieen. In Bezug auf erstere sind alle Gruppen der Bindesubstanz vertreten; am häufigsten, ja fast regelmässig, wird die Anwesenheit von verschieden modifiziertem Bindegewebe, von Fettgewebe, von glatten (und quergestreiften) Muskeln erwähnt. Ferner findet man Knorpel und Knochen. Chordareste will Hennig in Form von Physalidenzellen gesehen haben. Ferner wird sehr häufig embryonale Zentralnervensubstanz (gliöses Gewebe, Ganglienzellen) vorgefunden (Hildebrand, Perman, Kümmel, Spöndly, Kiderlen, Linzer). Was die Cysten betrifft, so ist der Epithelbelag ihrer Wandungen ein äusserst mannigfaltiger: kubisches, cylindrisches, flimmerndes Epithel in ein- und mehrschichtiger Lage findet sich vor, ferner Pflasterepithel und Cysten vom Bau der äusseren Haut (Dermoidcysten) oder mehr von schleimhautartigem Charakter; gelegentlich werden Cysten mit Darmepithel gefunden (Nasse), ferner Cysten mit Epithel, das demjenigen des Medullarrohres glich. Eine bemerkenswerte Thatsache bei den fraglichen Cysten ist, dass in ein und derselben Cyste die verschiedenen Epithelsorten direkt nebeneinander vorkommen: z. B. geschichtetes Pflasterepithel neben Cylinder- und Flimmerepithel, ferner Cysten, die teilweise darmschleimhautartig ausgekleidet sind, teilweise geschichtetes Plattenepithel aufweisen. Die mit Pflasterepithel bekleideten Cysten zeigen, wie gesagt, manchmal ganz das

Verhalten von richtigen Dermoidcysten: es kommt zur Verhornung des Epithels, zur Ausbildung von Papillen, Haaren und von Talg- und Schweissdrüsen (Nasse, Giglio). Die Cysten haben, ihrer Wandbekleidung entsprechend, teils fettigen, käsig-bröckligen, grützebreiartigen, bald schleimigen, gallertigen, bald klaren, eiweissreichen, serösen oder auch blutigen Inhalt. Die Wand der Cysten ist nicht immer einfach fibrös; man findet Knorpel- und Knochengewebe in den Cystenwänden, konzentrische Schichtung von glatter Muskulatur um die Cystenräume, ferner pigmentierte Bindegewebsstrata, adenoides Gewebe mit Lymphknötchen, auch papilläre Auswüchse der Cystenwände. Hildebrand fand eine Cyste mit einer Vorstülpung, die aus Rückenmarksubstanz bestand; Perman, Stolper u. A. fanden die Cysten zum Teil in Neurogliagewebe eingebettet, bezw. es bildete Neurogliagewebe, das ganglienzellenähnliche Gebilde, aber keine markhaltigen Nervenfasern enthielt, zum Teil die Cystenwand; die Neurogliacysten hatten sowohl kubisches, wie cylindrisches Epithel, als mehrschichtiges Plattenepithel.

Ausser den Cysten finden sich in den fraglichen Geschwülsten Drüsenkomplexe, und zwar sowohl von alveolärem wie tubulösem Charakter; andererseits werden förmliche adenomatöse Wucherungen angetroffen und die Drüsenräume, die mit kubischem, cylindrischem und auch flimmerndem Epithel ausgekleidet sind, finden sich in allen Stadien der beginnenden oder vorgeschritteneren Dilatation, so dass man berechtigt ist, die Cysten zum grössten Teil aus solchen erweiterten Drüsenbildungen abzuleiten. Auch sah man an den Cysten und Drüsengängen Verzweigungen und blinde Endigungen, sowie solide epitheliale Sprossen in das umgebende Bindegewebe eindringen (Entwickelungsstadien).

Von wirklichen organähnlichen Bildungen kommen in den Teratoiden dieser Gruppe Darmstücke vor. Middeldorpf beobachtete in einer (sonst grösstenteils aus Fettgewebe bestehenden) Geschwulst eine mehrfach gewundene Darmschlinge, die durch Fisteln nach aussen kommunizierte und an einer Stelle sehr fest dem Rektum adhärent war; Freyer und Spöndly sahen ganze Konvolute fötaler Darmschlingen, Gang konstatierte in seinem

Falle ein 7 cm langes Stück Dickdarm, ebenso fand Nasse (3. Fall) einen ganz deutlichen Darmabschnitt.

Was die beschriebenen augenartigen Bildungen betrifft, so muss man in ihrer Deutung vorsichtig sein: es handelt sich hier um Pigmentierungen, die entweder Zellen bindegewebiger Natur betreffen, oder aber es findet sich das Pigment in polyedrischen bezw. kubischen Zellen, die ganz den Retinazellen gleichen, und wenn dazu noch kommt, dass Cysten angetroffen werden, deren Belag aus pigmentierten Epithelzellen gebildet ist, dann liegt allerdings der Gedanke an eine fötale Augenblase nahe; Lütkemüller, Hamel, Kümmel, Spöndly, Verfasser haben solche Vorkommnisse beschrieben. Bei Spöndly fanden sich schon makroskopisch erkennbare Pigmentstreifen und Flecken in den knolligen, soliden Partien der Geschwulst, ferner aber, was besonders interessiert, Cysten, die auf der einen Hälfte ihrer Zirkumferenz pigmentloses Cylinderepithel, auf der anderen pigmentiertes kubisches Epithel aufwiesen. Kümmel fand eine zweiblätterige Blase mit einer Öffnung am einen Pol und charakteristischen Pigmentzellen im Bereich des äusseren Blattes; das innere Blatt war eine tiefe, becherförmige Einstülpung des äusseren. Es ist fraglich, ob man solche Bilder im Sinne von fötalen Augenanlagen deuten darf; jedenfalls geht das nicht an gegenüber jeder beliebigen ungeordneten Pigmentanhäufung und den einfachen, mit pigmentiertem Epithel ausgekleideten Cystchen. Hennig hat allerdings in einem sakralen Mischtumor ein höher organisiertes Gebilde gefunden, das fast alle Schichten der normalen Retina enthielt. Das Vorkommen solcher als Augenanlagen gedeuteter Bildungen in konformen Geschwülsten des oberen Stammesendes hat begreiflicherweise etwas weniger Befremdendes. In der Frage, wie derartige Vorkommnisse in Sakraltumoren aufzufassen sein möchten, ist auf eine von M. B. Schmidt vertretene Hypothese aufmerksam zu machen, die folgendermassen formuliert wird: „Da die Produktion pigmentierten Cylinderepithels als die physiologische Funktion eines beschränkten Abschnittes des embryonalen Medullarrohrs aufgefasst werden muss, kann unter abnormen Verhältnissen die Übertragung dieser Fähigkeit auf andere, wenn auch entfernte Teile dieser selben Anlage gedacht werden". Damit stimmt auch Aschoff überein.

Ich möchte mich dieser Meinung auch anschliessen, mit der Reserve, dass ich sakrale Geschwülste, in welchen höher organisierte augenartige Gebilde, wie sie Hennig sah, vorkommen, für bigerminalen Ursprungs halte.

Eine noch grössere Schwierigkeit, wie sie die als fötale Augenanlagen aufgefassten Bildungen bieten, bereitet die Anwesenheit von Zähnen oder Zahnanlagen in sakralen teratoiden Mischgeschwülsten (Port, Krönlein, Danzel, Skórczewsky). Es scheint mir bedenklich, auch die zahnhaltigen sakralen Mischgeschwülste als parasitäre Bildungen ausschliessen zu wollen und bin ich der Meinung, dass man Sakraltumoren, in welchen deutlich ausgebildete Zähne enthalten sind, der bigerminalen Reihe zuzählen soll. Die Zahnbildung ist eben bei Säugetieren auf die Region der Mundhöhle beschränkt.

Eine Bemerkung sei noch bezüglich des Vorkommens von Extremitätenknochen in den Sakralgeschwülsten erlaubt. Da es bekanntermassen Fälle von Polymelie giebt, die am unteren Stammesende in der Form einer dritten, mit dem Becken gelenkig verbundenen Extremität (Tripodie) auftreten, und da diese Fälle vielfach als einfache lokale Verdoppelungen und nicht als verkümmerte Parasiten aufgefasst werden, so wäre es an und für sich theoretisch nicht undenkbar, dass eine teratoide Sakralgeschwulst mehr oder weniger vollkommene Reste einer unteren Extremität enthalten könnte, ohne dass man daraus notwendig auf eine fötale Inklusion schliessen müsste; es könnte sich in solchen Fällen um Kombination eines Tumors mit Tripodie handeln (Kiderlen). Freilich dürfte dann ausser der unteren Extremität nichts anderes von fötalen Organen in der betreffenden Geschwulst vorhanden sein. Vielleicht gilt Ähnliches für die vorderen lokalen Verdoppelungen (Unterkiefer z. B.) bezw. für Teratoide des vorderen Stammesendes mit entsprechenden Einschlüssen.

Teratoide sakrale Mischgeschwülste, an denen die nunmehr eingehend geschilderten Befunde erhoben werden konnten, finden sich beschrieben bei Braune, Preuss, Ahlfeld, v. Bergmann, Jastreboff, Hildebrand, Reymann, Ganz, Pannwitz, Kümmel, Freyer, Middeldorpf, Kühnemann, Perman, Jordan, M. B. Schmidt, Ritschl, Russell, Hamel, Wanner, Spöndly, Lütkemüller, Nasse, Braune, Kiderlen, M. Zeller, Wulf, W. Pfaehler, Hofmokl, Hennig, Stolper, Rudolphy, E. Frank, Czerny; letztere beschrieben maligne (metastasierende) Formen.

Vorhin war davon die Rede, dass die teratoiden Sakraltumoren fast niemals einen Zusammenhang mit den Rückenmarkshäuten besitzen. Ein schon

oben kurz berührter Fall des Verfassers wich von dieser Regel ab; er sei seines Interesses wegen kurz angeführt: Die Geschwulst lag in ihrer grössten Masse dem Kreuz- und Steissbein auf, hatte aber, wie sich bei der Operation zeigte, einen beträchtlichen Fortsatz an der Vorderfläche dieser Knochen im retrorektalen Gewebe in die Höhe geschickt. In den Hiatus sacralis führte ein hohler Stiel, der sich wie eine direkte Fortsetzung der Dura mater spinalis ausnahm, aber durch eine Scheidewand von der Höhle der letzteren getrennt war; der Stiel endigte also oben blind, war aber nur durch ein verhältnismässig dünnes bindegewebiges Zwischenstück, das eine ringförmig verlaufende Einziehung bewirkte, von dem Subduralraum getrennt. Mikroskopisch bestand der Tumor aus Binde-, Schleim-, Fettgewebe; glatte und quergestreifte Muskulatur war vorhanden, Drüsen und Cysten mit den mannigfaltigsten Epithelbelägen, mit Platten- und Cylinderepithel, kubischem und flimmerndem Epithel fanden sich, ferner dermoide Cysten und solche, die mit Darmschleimhaut ausgekleidet waren. Die einzelnen Epithelsorten gingen vielfach in den Cystenwänden in einander über, manchmal in auffallend direkter Folge, so z. B. folgte auf Darmschleimhaut in ein und derselben Cyste geschichtetes Plattenepithel. Daneben war massenhaft embryonale Nervensubstanz vorhanden mit Cysten vom Aussehen des Zentralkanals. Schliesslich fand sich noch Knorpel und ein grösseres Knochenstück, das man mit einiger Phantasie für ein verkümmertes Kreuzbein hätte erklären können. Die Wirbelhöhle war abnorm weit, das Steissbein rudimentär und mit der Geschwulst fest verwachsen, so dass es mit reseziert wurde, das Kreuzbein zeigte nur drei Wirbel und war nach hinten und oben abgedrängt.

Wir kommen nun zur Besprechung der Theorieen über die Entstehung der angeborenen Sakralgeschwülste; ein kurzer historischer Rückblick wird dabei nicht ohne Interesse sein:

Was zunächst die sicheren fötalen Inklusionen (bigerminalen Teratome) betrifft, so gilt für sie natürlicherweise der nämliche Entstehungsmodus wie für die Doppelmissbildungen überhaupt. Darauf gehe ich hier nicht näher ein und verweise auf die kurze Darstellung auf Seite 836 ff.

Für die Entstehung der übrigen angeborenen Sakraltumoren giebt es eine Menge von Hypothesen.

Die älteren Hypothesen seien nur beiläufig erwähnt: Meckel meinte, es zeige das untere Stammesende die Tendenz, sich in einer dem oberen analogen Weise zu entwickeln. Ammon dachte an fungusartige Wucherungen der Dura mater bei den Sakraltumoren. Malgaigne (Giraldès, Guibon und mit ihnen eine grosse Reihe französischer Autoren) meinten, dass alle Sakraltumoren auf abgeschnürte Hydrorrhachissäcke zurückzuführen seien. Förster, der in seinem bedeutsamen Werke über die Missbildungen des Menschen die erste brauchbare Einteilung der Sakralgeschwülste in freie und subkutane Parasiten (mit Vorhandensein deutlich angelegter fötaler Organe) und in angeborene „sakrale Cystenhygrome" gab, hatte die Vorstellung, dass ein fötaler Rest den Anstoss

zur Neubildung bei den sogenannten „Cystosarkomen“ gebe; dieser Rest verschwinde aber später wieder spurlos. Später gab die Entdeckung der Steissdrüse durch Luschka (1860) Veranlassung zu der Hypothese, dass dieses Gebilde durch geschwulstmässige Entartung die meisten sakralen Mischgeschwülste hervorbringe: Braune (1862) und Virchow (1862) u. A. acceptierten diese Theorie zum Teil. Braune nimmt für seine Tumores coccygei congeniti an, dass keine genetische Einheit zu Recht bestände; es kommt nach ihm zur Erklärung der Entwickelung dieser Tumoren in Betracht eine „sarkomatöse Entartung der dura mater“, weiterhin das knöcherne und knorpelige Ende der Wirbelsäule, auch die Chorda (H. Müller) nach Analogie der Entstehung der Gallertgeschwülste des Clivus (Virchow), ferner die Luschkasche Drüse. Auf letztere kamen auch Sertoli, Lachaud u. A. zurück. Als jedoch Arnold die Luschkasche Drüse als einen, zur Arteria sacralis media hinzugehörigen, eigenartigen Gefässknäuel erkannt hatte, von dem man unmöglich so komplizierte Tumoren wie die angeborenen Steissgeschwülste ableiten konnte, und als weiterhin M. B. Schmidt die erhaltene Luschkasche Drüse neben einem sakralen Teratoid vorfand, da war die Bedeutung dieses Organs für die Genese der Sakraltumoren zu nichte gemacht. Aus der Steissdrüse können sich vielleicht einfachere Geschwülste: Hämangioendotheliome, Peritheliome, gefässreiche Sarkome, Cylindrome, Angiome, Hämatocelen entwickeln (Fälle von Buzzi, Braune, M. B. Schmidt, Arnold).

Die zwei Hauptrichtungen, in welchen sich die Ansichten über die Entstehung der Sakralgeschwülste seit Braunes vorzüglicher Bearbeitung des Gebietes bis heute bewegten, waren folgende: Einmal wurden einfach alle grösseren Steisstumoren Neugeborener, welche nicht mit dem Rückenmark zusammenhingen und auch nicht als Hernien aufzufassen waren, als Intrafötationen (inkludierte Amorphi, Acardiaci), neuerdings als „Embryome“ und „embryoide“ Geschwülste aufgefasst, auch dann, wenn keine Teile in ihnen gefunden wurden, die wirklich mit Bestimmtheit auf einen zweiten Embryo hinwiesen (Ahlfeld, Panum, Virchow, neuerdings Calbet, Stolper, Hennig). Andererseits wurden für die Annahme einer Intrafötation und damit für die Einreihung der fraglichen Sakralgeschwülste in das Kapitel der Duplizitäten die Bedingungen schärfer gestellt und verlangt, dass man in solchen Fällen wirkliche fötale Organe finden müsse, die nicht vom unteren Stammesende gebildet werden könnten (Lotzbeck, Braune, v. Bergmann); man müsse daher zuerst versuchen, die Steissgeschwülste von den Gebilden des unteren Stammesendes abzuleiten, und dürfe erst, wenn dieser Versuch im Stich lasse, auf eine Intrafötation zurückkommen; dieser Ansicht, die auch für die analogen Tumoren des vorderen Stammesendes

besonders von Arnold, Nasse, Ritschl vertreten wurde, schlossen sich später auch Virchow und die meisten Untersucher an.

Von neueren Autoren kommen Calbet, Stolper und Hennig zu dem Resultat, dass alle Sakraltumoren (mit Ausnahme der Spina bifida, der Dermoidcysten und schwanzähnlichen Bildungen, welche auf Entwickelungsstörungen der Sakralgegend selbst zurückzuführen seien) Doppelbildungen parasitischen Ursprunges wären. Calbet teilt die gesamte Litteratur ein in Tumeurs contenants des organes foetaux, in Tumeurs contenants des tissus foetaux, schliesslich in die Geschwülste, bei welchen wegen ungenauer Untersuchung eine exakte Diagnose nicht möglich ist. Seine Gründe, alle Sakraltumoren für parasitischen Ursprunges zu erklären, können hier nicht aufgeführt werden. Calbet weist vor allem auf die vielfachen Übergänge, die zwischen den verschiedenen Gruppen der Sakraltumoren existierten und die eine strenge Scheidung nicht erlaubten, hin, sowie auf die vielen gemeinschaftlichen Momente, die alle sakralen Geschwülste in Bezug auf ihren Sitz, ihr makroskopisches und mikroskopisches Verhalten aufwiesen. Auch Stolper weist darauf hin, dass ähnliche Gewebe, wie in den sogenannten monogerminalen Steissteratoiden auch in den organhaltigen Teratomen, also sicher bigerminalen Geschwülsten vorkämen; man finde auch organhaltige subkutane Parasiten kombiniert mit teratoider Geschwulstbildung; in solchen Fällen sei die zweite Embryonalanlage teilweise zur typischen Entwickelung gekommen, teilweise zu atypischer Wucherung. Ferner bemerkt Stolper, dass die Gewebsarten in den Sakralteratoiden trotz aller Regellosigkeit dennoch häufig zu höheren organähnlichen Kompositionen zusammenträten und dass sich darin ein höherer Bildungstrieb bei dem Wachstum dieser Geschwülste ausdrücke, wie er nur einem selbständigen Keim (Embryonalanlage) zukommen könne. Ich habe schon früher hingewiesen, dass man gerade in der Deutung der fraglichen organähnlichen Kompositionen der Phantasie oft allzu sehr Raum gegeben hat; andererseits können die Derivate des unteren Stammendes natürlich auch organähnliche Bildungen (Darm, Nervengewebe etc.) bilden. Stolper kommt zu dem Schluss, dass alle Steisstumoren auf eineiige Doppelbildungen zu beziehen seien; nur die Spina bifida und die Dermoidcysten dieser Gegend seien monogerminal, alle anderen Tumoren, auch die sogenannten Lipome, entstünden aus einer zweiten Embryonalanlage, seien „embryoide Tumoren" im Sinne von Wilms. Stolper bezieht sie in letzter Linie auf ein befruchtetes Richtungskörperchen.

Die Gebilde, welche am unteren Stammesende als Komponenten der sich hier entwickelnden komplizierten Mischgeschwülste in Betracht kommen, sind ektodermaler, mesodermaler (mesenchymaler) und entodermaler Herkunft; es kann daher nicht wunder nehmen, wenn wir gelegentlich Derivate aller drei Keimblätter in unseren Tumoren finden. Es ist in dieser Beziehung erstens auf die überzähligen, sich später zurückbildenden (4—5) Wirbel des coccygealen Rückgratabschnittes (Fol, Physalix) zu verweisen, auf welche die in den Mischgeschwülsten vorkommenden Knorpel-

und Knochenmassen, sowie andere Gewebe mesoblastischer Provenienz, insbesondere quergestreifte Muskelfasern zurückgeführt werden dürfen (Brodowsky, Perman, Hildebrand, Feldmann, Nasse). Zweitens kommt der postanale Darm (His, Fol) — bis zum hinteren Leibesende reichender, zwischen Anus und Schwanzende gelegener Fortsatz des fötalen Darms — in Betracht, auf welchen die in den Sakralgeschwülsten vorkommenden darmähnlichen Bildungen bezogen werden dürfen (Middeldorpf, Kiderlen, Kuzmik, Linzer); drittens ist des Canalis neurentericus (O. Hertwig, v. Spee, Hildebrand) zu gedenken, welcher das hintere Ende des (ektodermalen) Medullarrohrs mit dem Postanaldarm verbindet und später ebenso wie der postanale Abschnitt des Darmrohrs wieder verschwindet. Die merkwürdigen Bilder, die man in Sakralgeschwülsten zu Gesicht bekommt, die insbesondere in ein- und derselben Cyste Übergänge von geschichtetem Plattenepithel in Cylinderepithel oder gar in richtige Darmschleimhaut aufweisen, können auf die genannten Gebilde zurückgeführt werden. Im übrigen können gewiss auch Cysten mit verschiedenem Epithel sekundär zusammenfliessen (Hildebrand, Kiderlen). Endlich viertens ist auf die von Tourneux und Herman, dann von Mallory beschriebenen, abnorm persistierenden sog. Vestiges coccygiens zu verweisen, welche coccygeale Medullarreste sind, die ursprünglich eine strangförmige Verbindung zwischen dem untersten Ende des Medullarrohrs mit den tiefsten Schichten der Kutis darstellten. Die an der Spitze des Steissbeines angehefteten oder die dorsal von diesem Knochen gelegenen sakralen Geschwülste enthalten meist nervöse Elemente, insbesondere auch Zentralnervensubstanz, und können diese Bestandteile auf die coccygealen Medullarreste zurückgeführt werden. Da sich die Vestiges coccygiens erst im 4. Monat gänzlich vom Medullarrohr und der Wirbelsäule abtrennen, ist es verständlich, weshalb gerade die hier in Frage kommenden Geschwülste öfter eine innigere Verbindung mit dem Skelet aufweisen. Ob man gewisse Gewebe, die in ventral vom Steissbein gelegenen Tumoren vorkommen, auch auf die Vestiges coccygiens beziehen darf (Ritschl), erscheint noch fraglich. Man müsste denn eine Versprengung dieser Reste nach vorne annehmen.

Unter Berücksichtigung der angeführten entwickelungsgeschichtlichen Verhältnisse finden die meisten, in den teratoiden Sakralgeschwülsten vorkommenden Gewebsarten ihre Erklärung. Gewisse Schwierigkeiten bereitet, wie Nasse hervorhebt, die Anwesenheit von Flimmerepithel in den cystösen Räumen der fraglichen Tumoren. Für die dorsal vom Steissbein gelegenen Geschwülste lassen sich die Flimmercysten unschwer vom Zentralkanalepithel ableiten, das bei Kindern bekanntlich Wimperhaare trägt; insbesondere gilt das für die Flimmercysten, welche inmitten von embryonaler Nervensubstanz liegen. Schwieriger ist die Erklärung für die Flimmerepithelgebilde, die in ventral vom Kreuzbein situierten Tumoren vorkommen. Hier muss man vor allem an die Darmanlage denken. Bekanntermassen ist erwiesen, dass der obere Darmabschnitt bis zum Magen herab noch bei der Geburt flimmert; über eine derartige Flimmerepithelbekleidung der unteren Darmabschnitte beim Menschen ist in der Litteratur nichts zu eruieren. Für die niederen Vertebraten jedoch ist es erwiesen, dass der gesamte Darmkanal bei diesen Geschöpfen Flimmerhaare trägt, und die Vermutung, dass es sich auch beim Menschen so verhielte, dass auch hier das gesamte Darmepithel zu gewissen Zeiten der Entwickelung flimmere, die Flimmerhärchen jedoch ausserordentlich fein und leicht zerstörbar seien und deshalb der Untersuchung meist entgingen, hat Fortunatow auf Grund eingehender Studien ausgesprochen. Demnach ist es nicht unwahrscheinlich, dass die Flimmerepithelcysten in ventral vom Kreuzbein gelegenen Tumoren Abkömmlinge des Darmrohres darstellen Dass Cysten, die teils mit Flimmer- teils mit Plattenepithel ausgekleidet sind, auf die ehemalige Verbindung zwischen Darmrohr und Medullarrohr hinweisen, wurde schon erwähnt.

Wir haben also zur Erklärung der teratoiden sakralen Mischgeschwülste und der in ihnen vorkommenden mannigfaltigsten Gewebsarten eine Reihe von Bildungen aus der Entwickelungsgeschichte kennen gelernt, die normaliter allmähligem Schwund entgegengehen und machen als solche Bildungen kurz zusammenfassend namhaft: Teile des Achsenskelets (die überzähligen Steisswirbel), Überreste des Medullarrohrs (Vestiges coccygiens), ferner Teile des Darmrohrs (Pars postanalis intestini) und schliesslich die Verbindung zwischen Darmrohr und Nervenrohr, den Canalis neurentericus. Mangelhafte Rückbildung und exzessive, geschwulstmässige Wucherung der genannten Teile ist wohl im Stande, Tumoren von der allerbuntesten Beschaffenheit hervorzubringen. In den Fällen, in welchen die Geschwülste, wie häufig, willkürlich durcheinander gemengte Bildungen von allen drei Keimblättern enthalten, scheint es, wie Perman richtig hervorhebt, dass dieselbe Ursache, die das abnorme Persistieren und die abnorme progressive Entwickelung der Gebilde des einen Keimblattes bedingt hat, auch auf die überschüssigen Organe der anderen Keim-

blätter Einfluss gehabt hatte. Es kann aber auch eine einzige dieser fötalen Anlagen in abnormer Weise übrig bleiben und wuchern, wie Fälle von Perman, Middeldorpf, Lubarsch, Nasse u. A. beweisen. Letzterer beobachtete z. B. ein einfaches multilokuläres Kystom, dessen Räume mit flimmerndem Cylinderepithel ausgekleidet waren.

Wir sind also auf Grund der neueren Untersuchungen wohl berechtigt, für alle Sakraltumoren, die nicht Organe enthalten, welche unmöglich von den genannten Bildungen am unteren Stammesende abgeleitet werden können, an der Annahme festzuhalten, dass sie keine fötalen Inklusionen darstellen, sondern aus dem Schwanzende eines einzigen Keimes hervorgegangen sind. Es erscheint uns daher nicht statthaft, wenn Calbet, Stolper, Hennig die neuerdings gewonnene Scheidung zwischen Intrafötationen und monogerminalen Sakraltumoren zerstören und alle sakralen Mischgeschwülste als den parasitären Bildungen zugehörig angesehen wissen wollen.

Die Meinung Hennigs, dass die Steisstumoren von jüngeren Föten unentwickelte Gewebe, die von älteren Föten und Kindern differenzierte Organe enthielten, und dass damit die Zusammengehörigkeit aller dieser angeborenen Steisstumoren und ihre gemeinsame parasitäre Natur bewiesen sei, entbehrt der nötigen Begründung. Stolper, der ebenfalls von Differenzierungsvorgängen spricht, meint, dass letztere sowohl von zeitlichen als auch von räumlichen Verhältnissen (Wachstumsbeschränkung) abhingen.

Hiemit das Kapitel der Sakraltumoren schliessend, will ich nicht verfehlen, kurz einen interessanten Tumor eigener Beobachtung anzuführen, der wohl wie nicht leicht ein zweiter geeignet ist, die Schwierigkeiten zu demonstrieren, die in manchen Fällen dem Versuche einer genetischen Aufklärung unserer Tumoren entgegenstehen.

Es handelt sich um einen antesakralen angeborenen Tumor, der ausschliesslich aus Derivaten des Medullarrohrs und dessen mesenchymalen Hüllen bestand. Die Geschwulst stellte eine kindskopfgrosse, durch Operation mit Erfolg entfernte, subkutan gelegene Cyste dar, deren Wand an einer Stelle durch einen (teils kleincystischen, teils soliden) Körper pilzförmig in das Lumen vorgetrieben war; an diesen Körper setzte sich der Stiel der Geschwulst an, welcher nach der Wirbelsäule hinzog. Makroskopisch vermutete man in der ganzen Bildung ein verkümmertes Gehirn: die grosse Cyste, die durch eine meridianartig an der Innenfläche vorspringende, seichte Leiste in zwei Hälften geteilt war und die an

einzelnen Stellen ihrer Oberfläche durch abwechselnd auftretende breite Prominenzen und seichte Furchen gyrusartig gegliedert erschien, konnte als ein durch mächtigen Hydrops der Ventrikel ausgedehntes Grosshirn angesehen werden; der vorgewölbte Teil mit seinen cystischen Binnenräumen erschien als die Gegend der Stammganglien (Aquaeductus etc.), und der Stiel der ganzen Geschwulst konnte um so eher als ein rudimentärer Pedunculus cerebri erscheinen, als ein Sagittalschnitt eine querverlaufende Pigmentzone enthüllte, die an die Substantia nigra erinnerte. Die mikroskopische Untersuchung stellte fest, dass die grosse Cyste in ihrer Wand überall unentwickeltes Zentralnervengewebe enthielt, das in der That stellenweise gyrusartige Formationen bildete; nach aussen war die Nervensubstanz von gefässreichem, dichtem, fibrillärem Bindegewebe umhüllt, nach dem Cystenlumen hin ebenfalls teils durch zartes fibrilläres Bindegewebe, teils durch ein gefässreiches Keimgewebe abgeschlossen. Der sich vorstülpende Körper enthielt in seinem cystischen Teil lauter dünnwandige, von kubischem Epithel bekleidete Hohlräume, welche häufig von papillären Vegetationen ausgefüllt waren, die durchaus den plexus chorioideis glichen. Der solide Teil des Körpers, welcher in den Stiel der Geschwulst ganz allmählich überging, enthielt reichliche Bindegewebsmassen, mikroskopisch kleine Fettläppchen, drüsenschlauchartige, sehr kompliziert angeordnete, pigmentierte und pigmentlose Wucherungen von Neuralepithel, die hie und da von schmalen gliösen Höfen umgeben waren, ferner solide, nester- und strangförmige Anhäufungen von pigmentiertem und pigmentlosem Epithel, endlich kleine Cystchen, die von kubischem oder abgeflachtem, teilweise pigmentiertem Epithel ausgekleidet waren. In dem Stiel der Geschwulst fand man eine (von flachem Pigmentepithel ausgekleidete) zentrale Höhle, ferner Bindegewebsschichten, welche die Typen der Meningen wiedergaben, endlich Fettläppchen, periphere Nervenbündelchen und ein kleines, unvollkommen entwickeltes Spinalganglion.

Bezüglich der Deutung dieser eigenartigen Neubildung bin ich der Meinung, dass der Befund von Pigmentepithel, von Plexus chorioideis, sowie von gyrusartiger Gliederung der Nervensubstanz nicht unbedingt für ein verkümmertes Hirn und damit für eine bigerminale Implantation spricht. Hingegen kann der ausschliessliche Befund von Derivaten des Medullarrohrs und dessen Hüllen als Bestandteil der Geschwulst gegen deren Auffassung als fötale Inklusion geltend gemacht werden. Die Beschaffenheit des Geschwulststiels, sowie dessen Beziehungen zum unteren Ende der Wirbelsäule sprechen ebenfalls für eine monogerminale Bildung. Unter den Sakraltumoren der letzteren Gruppe erinnert die Geschwulst ihrem ganzen Bau nach entschieden an gewisse Formen der Wirbelspalte (Myelocystomeningocele). Jedoch fehlen ihr andererseits manche Charakteristika hiezu. Jedenfalls ist die Deutung des Tumors sehr schwierig. Ich möchte die Frage zur Diskussion stellen, ob es in diesem seltenen und eigenartigen Falle nicht denkbar sei, dass schwere und sehr frühzeitig einsetzende Störungen im Bereich des kaudalen Abschnittes des Medullarrohrs zu einer mehr selbständigen Entwickelung dieses Abschnittes geführt hätten, in der Art, dass vielleicht in Zusammenhang mit einer cystischen Umwandlung der Medullaranlage und Abschnürung derselben auch am kaudalen Pole einige der Formenbildungen zur Geltung gekommen wären, die sonst ein ausschliessliches — aber

wie es eben scheint, nicht undurchbrochenes — Reservatrecht des vorderen Abschnittes des Medullarrohrs sind.

In ganz ähnlicher Weise, wie die teratoiden Mischtumoren des kaudalen Poles, sind die am kranialen Ende der Embryonalachse vorkommenden, analogen Tumoren zu betrachten; man muss auch hier nach den gleichen, bisher entwickelten Gesichtspunkten die fötalen Inklusionen als bigerminale Teratome von den monogerminalen teratoiden Neubildungen unterscheiden lernen.

Es kommen hier in Betracht teils die einfachen Rachenpolypen, meist behaarte Tumoren, die vorwiegend aus Binde- und Fettgewebe bestehen und mit Kutis überzogen sind, teils Tumoren von fleischähnlicher Beschaffenheit, die daneben noch Knochen, Knorpel, glatte und quergestreifte Muskelfasern, Nerven, Cysten, Drüsen enthalten und deren Überzug teils von Schleimhaut, teils von Kutis gewährleistet wird, teilweise aber auch rein serös ist, endlich Tumoren, die Zähne enthalten, sonst aber wie die eben genannten Geschwülste zusammengesetzt sind (Arnold). Diese Tumoren, die am weichen oder harten Gaumen oder am Rachengewölbe befestigt sind, haben ebenfalls die allerverschiedenste Erklärung bezüglich ihrer Genese gefunden: während sie Schuchardt als niedere Stufen des Epignathus und demgemäss als parasitäre Doppelmissbildungen betrachtet, kommen Lannelongue und Archard zu dem Schluss, dass sie Entwickelungsstörungen der betreffenden Teile eines einzigen Embryo ihre Entstehung verdanken, und auch Arnold fordert, dass man von einem Foetus in foetu nur dann sprechen dürfe, wenn unzweifelhafte Teile eines Fötus sich in den Geschwülsten auch nachweisen liessen. Arnold nimmt für die in Rede stehenden Tumoren an, dass sie hervorgegangen sind aus einer, im Bereiche der betreffenden Stellen erfolgten Dislokation embryonaler Gewebe bezw. deren Keimanlagen bei einem Embryo. So stellt er auch für die den Sakraltumoren analogen Geschwülste am oberen Stammesende der Intrafötationstheorie die Dislokationstheorie entgegen. Für diese Rachenpolypen kommen nach Arnold in Betracht erstens die Vorgänge bei der Entwickelung der Mundbucht und deren Vereinigung mit dem Vorderdarm, zweitens die ektodermale Einstülpung, die zur Bildung der Hypophysentasche führt (vergl. die

beobachteten Fälle von Dermoiden und teratoiden Mischgeschwülsten der Hypophyse), drittens endlich die Verhältnisse bei der Entwickelung der Tuba Eustachii, wo es zum engen Aneinanderstossen des ersten äusseren und des ersten inneren (entodermalen) Kiemenbogens komme. Besonders die Gegend des sog. Hypophysenwinkels, wo Mundbucht, Kopfdarm, Chorda, Hypophysenanlage und Urwirbelplatten des Kopfes sich begegneten, sei geeignet, zu abnormen Dislokationen von Gewebskeimen Veranlassung zu geben. Ein Teil der beregten Tumoren zeigt nicht selten Beziehungen zur Schädelhöhle, indem neben extrakraniell gelegenen Tumormassen auch intrakranielle gefunden werden, die mit den ersteren durch einen Defekt der Schädelkapsel in Verbindung stehen (s. früher unter Spina bifida occulta). Arnold acceptiert für diese letzteren Formen teilweise die von v. Recklinghausen vertretene Anschauung, dass es sich dabei um occult gewordene, durch ein Myofibrolipom komplizierte Hydrencephalocelen handle; ein Teil dieser Neubildungen gehöre also den „fissuralen Geschwülsten" an. Andererseits erwägt jedoch Arnold auch die Möglichkeit, dass die Mischtumoren zuerst vorhanden waren und den mangelhaften Schluss der Schädelkapsel veranlasst hätten.

Auch die beschriebenen Teratome der Hypophysis cerebri gehören zum Teil hierher: ein Fall von Beck, der eine Geschwulst mit Knochen, 14 Zähnen, Cysten mit kolloidem Inhalt (schilddrüsenähnlich) und Flimmerepithelcysten beobachtete und den er als Intrafötation anspricht, kann ebenfalls im Sinne Arnolds gedeutet werden. Gutzeit steht ebenfalls auf dem Standpunkte Arnolds bezüglich eines teratoiden Tumors der Zirbeldrüse.

Gutzeit fand in diesem Tumor Bindegewebe, Schleimgewebe, Fettgewebe, Knorpel, glatte und embryonale quergestreifte Muskelfasern, Nerven; daneben tubulöse, mit Cylinderepithel ausgekleidete Drüsen, Dermoidcystchen mit in Entwickelung begriffenen Haaren, Talgdrüsen, schweissdrüsenähnlichen Bildungen, ferner epitheliale Bildungen von solidem Bau oder drüsiger Struktur (cylindrische Zellformen, Flimmerepithel), endlich cystisch dilatierte Drüsenräume mit schleimigem Inhalt (Becherzellen) und mit papillären Wucherungen und Knospenbildung an den Drüsenwandungen. Weigert und Gauderer haben ähnliche Tumoren der Zirbeldrüse beschrieben. Gutzeit meint, dass die von ihm beobachtete Geschwulst hervorgegangen sei aus eingeschlossenen und verlagerten Hautstücken; die drüsigen Bildungen seien zum Teil, besonders weil sie auch Flimmerepithel hätten, von den Epithelien der Zirbel selbst abzuleiten (die Zirbel entsteht ja durch eine Ausstülpung des Ventrikelepithels).

Besonders interessant ist der Hinweis Gutzeits auf die eigentümliche Lage der Zirbelteratome, welche sich so gestaltet, dass das Organ (durch Belastung mit embryonalen versprengten Keimen!?) in seiner fötalen Lage (mit der Spitze nach vorn gerichtet) verharrt.

Die Entstehung dieser höchst komplizierten intrakraniellen Teratome ist nicht genügend aufgeklärt; bei manchen mag es sich wohl um totale Doppelanlage mit nachträglicher Verwachsung bezw. um fötale Inklusionen handeln, bei vielen anderen um Keimverlagerungen, die bei den komplizierten Entwickelungsvorgängen des Schädelgrundes, der Mundrachenhöhle, der Hypophysis vorkommen könnten; vielleicht darf man auch an partielle Verdoppelung einer einfachen Embryonalanlage denken (Wilms).

An der Konvexität des Schädels fand Arnold (verbunden mit Hypertrichosis) einen angeborenen Tumor im Bereich der Sagittalnaht. Der Tumor bestand aus Haut mit Haaren, Schweissdrüsen und Unterhautgewebe, war seiner Hauptmasse nach fibrös und enthielt Knorpel. Eine Verbindung mit der Schädelhöhle (Spaltbildung u. dergl.) bestand nicht. Arnold führt die Geschwulst auf eine abnorme Entwickelung der Kopfhaut und des Schädels zurück und weist auf die Analogie mit den Pseudoschwänzen (s. d. S. 903) hin.

Eine letzte Gruppe von Tumoren am oberen Stammesende enthält Knochen mit Gelenken, Finger und Zehen mit Nägeln, ganze Extremitäten, Teile des Darms, Augen, rudimentäre Geschlechtsorgane u. dgl. Diese Tumoren sind (auch nach Arnolds Meinung) als parasitäre Doppelbildungen aufzufassen und man muss mit diesem Autor demgemäss für die Teratome am oberen Stammesende sowohl, wie für die am unteren, von autochthonen, auf Dislokation beruhenden, und von heterochthonen (fötale Inklusionen bezw. Implantationen darstellenden) Geschwülsten sprechen. Eine scharfe Grenze zwischen beiden Gruppen besteht allerdings bei den kranialen ebensowenig als bei den sakralen Tumoren und man kann bei den ersteren Übergänge von den einfachen Rachenpolypen bis zu den völlig epignathusähnlichen Doppelmissbildungen finden (Wilms).

Wie man sieht, besteht weitgehende Analogie in der Geschwulstbildung am oberen und unteren Pol der Skeletachse.

c) Teratome und Teratoide der Brust-, Bauch- und Kopfhöhle.

Ausser am oberen und unteren Stammesende kommen teratoide Geschwülste und Teratome in der Brust- und Bauchhöhle vor. Hier handelt es sich meist um Geschwülste, welche der Gruppe der fötalen Inklusionen angehören (sog. Epigastrii bezw. Engastrici). Wilms führt drei solche Beobachtungen an: eine von Meckel, welcher unter dem Zwerchfell einen Tumor fand, der 21 Knochenstücke, 4 Zähne, Dermoidcysten mit Haaren etc. enthielt, eine andere von Bonfigli, der in einer (der Leber anhangenden) Geschwulst Dermoidcysten mit Haaren, Schleimcysten, Knochen mit 2 Zähnen, ferner 19 freie Zähne vorfand, endlich eine Beobachtung von Marchand: dieser Autor sah an Aorta und linker Niere ein Teratom mit Schädelhöhle, Darm, Prostata, männlichen Geschlechtsorganen, Flimmerepithelcysten etc. Auch von anderen Autoren sind Knochen und Zähne enthaltende cystische Geschwülste der Brusthöhle beschrieben worden. Ekehorn z. B. fand in einem Mediastinaltumor, der in einen Bronchus eingebrochen war, Fettgewebe, Knorpel, Knochen, Zähne, Dermoid- und Schleimhautcysten, Flimmerepithelcysten, ferner Darm- und Respirationsanlage. Solche Tumoren sind echte bigerminale Teratome in dem bisher entwickelten Sinne, bezw. sie gehören in das Gebiet des Foetus in foetu. Lexer giebt als Hauptfundort für die fötalen Inklusionen der Bauchhöhle das Mesocolon transversum und die Bursa epiploica an; er selbst beobachtete einen von ihm als bigerminal aufgefassten Tumor in letzterer, welcher einen, mit Dünndarmschleimhaut ausgekleideten Sack aufwies und solide Partieen aus Fettgewebe mit Schleimcysten, Dermoidcysten, tracheaähnlichen Cysten, Knorpel, Knochen etc. enthielt. Ob dieser Tumor als bigerminal aufzufassen ist, darüber lässt sich streiten. Eine sichere fötale Inklusion beschreibt Lexer in Gestalt eines intraperitonealen, unter dem rechten Leberlappen gelegenen, am Ligt. hepatoduodenale befestigten Tumors, welcher eine amnionartige Cyste mit behaarter Kopfanlage (Hirn), eine Mundhöhlenanlage mit Zahn, und sonst solides, aus Derivaten aller drei Keimblätter gemischtes Gewebe aufwies. Sehr interessant ist eine Beobachtung von Montgomery-Barker: es handelt sich um einen recidivieren-

den Abdominaltumor, welcher aus Haut, Fettgewebe, Knochen, Knorpel, Muskelfasern, peripherem und zentralem Nervengewebe, Augenpunkten, Drüsen, endlich sarkomatösen und adenokarzinomatösen Partieen bestand.

Andererseits kommen aber in Brust- und Bauchhöhle auch monogerminale teratoide Mischgeschwülste vor, die regionären Entwickelungsstörungen ihren Ursprung verdanken. So fand z. B. Joël eine auf der Arteria pulmonalis (innerhalb des Herzbeutels) aufsitzende Geschwulst, welche schleimhaltige Cysten mit geschichtetem Flimmerepithel, mit adenoidem Gewebe, Schleimdrüsen, Knorpelringen, glatten Muskelfasern in der Wand enthielt, ferner Herde elastischen Gewebes mit reichlichen Kapillaren aufwies; ein derartiger Befund weist auf die Bronchial- und Lungenanlage hin; ein zur Zeit der gemeinsamen Pleuroperikardialhöhle in den Herzbeutel verlagertes Stück dieser Anlage hat wohl den Anstoss zu der teratoiden Neubildung gegeben. Ähnliche Cysten beschrieben Stilling (am Arcus aortae), Zahn u. A. (s. u. a. Enterocysten). Török beschrieb eine teratoide Geschwulst der Brusthöhle eines $4^1/_2$jährigen Mädchens; die Geschwulst zeigte dermoide und entodermale Cysten. Jores teilte einen Mediastinal- (Lungen-)tumor mit, welcher ebenfalls Plattenepithelcysten und daneben mit Cylinderepithel ausgekleidete Hohlräume enthielt, ferner glatte Muskulatur und Knorpel. Ausserdem war ein Spindelzellensarkom vorhanden, das in die Lungen metastasierte. Auch derartige Geschwülste können regionären Entwickelungsstörungen ihren Ursprung verdanken, wie ein Fall von Helbing zeigt, welcher an Stelle einer fehlenden linken Lunge eine Geschwulst beobachtete, welche quergestreifte Muskelfasern, Knorpel, epitheliale Cysten und drüsige Wucherungen enthielt. Eine kompliziertere, metastasierende, teratoide Neubildung wurde von Virchow im vorderen Mediastinum gefunden; sie zeigte Cysten mit Flimmerepithel, quergestreifte Muskulatur, Alveolen mit Fasernetzen von lungenartiger Einrichtung, krebsige und sarkomartige Bezirke; auch diese Neubildung kann nicht sicher als bigerminale gelten, und man könnte sie auf Entwickelungsfehler bei Schluss der Brusthöhle mit Absprengungen aus der Respirationsanlage beziehen. (Über die Dermoidcysten der Brust- und Bauchhöhle s. früher.)

Dass sowohl intra- wie retroperitoneal Tumoren vorkommen, welche den sog. Embryomen bezw. Embryoiden der Keimdrüsen ähnlich gebaut sind und dass solche Geschwülste gelegentlich von retinierten Hoden oder überzähligen Ovarien ausgehen, aber auch ohne direkte Beziehungen zu den Keimdrüsen vorkommen, das wurde schon früher erwähnt.

Anschliessend an die teratoiden Neubildungen und Teratome der Brust- und Bauchhöhle will ich nur kurz erwähnen, dass auch in der Halsregion (selten) nicht nur Atherom- und Dermoidcysten bezw. branchiogene Cysten (s. d.) vorkommen, sondern dass auch hier wieder Übergänge zu komplizierten mono- und bigerminalen Mischgeschwülsten gefunden werden. Wilms führt einen Fall von Gilles an, der in einer vom Processus mastoideus bis zum Kinn reichenden Geschwulst neben Anderem einen Unterkiefer, neun Zähne, glatte Muskulatur etc. fand; Wilms ist geneigt, hier an eine partielle Doppelbildung des Unterkiefers zu denken (vergl. Sakraltumoren und Tripodie S. 918). Eine ähnliche Auffassung lässt eine Mischgeschwulst der Unterlippe eines Neugeborenen zu, die Schoch beschrieb: der Tumor enthielt Binde-Fett-Knorpelgewebe und Zähne. Einen anderen Fall von Sloman mit Knochen, Zähnen, gesichtsähnlichen Bildungen, Schleimhautderivaten hält Wilms für einen Parasiten. Darüber lässt sich streiten. Zu den Parasiten ist wohl sicher der Halstumor von Wetzel zu rechnen, welcher unter Anderem Muskelfasern, Knorpel, ekto- und entodermale Bildungen, Gehirnsubstanz und Gebilde enthielt, die von dem Autor als eine rudimentöse Mundhöhle und Respirationsanlage gedeutet wurden. Ähnlich war ein Teratom gebaut, das Pupovac beschrieb. Hier wären schliesslich noch Mischtumoren der Schilddrüse zu erwähnen, die wohl in der Mehrzahl der Fälle monogerminalen Ursprungs sind.

Von den in der Kopfhöhle vorkommenden teratoiden Geschwülsten und Teratomen war schon gelegentlich der Besprechung der am vorderen und hinteren Körperende zu findenden komplizierten Geschwülste die Rede, und verweise ich daher auf jenes Kapitel. Auch die intrakraniellen Dermoidcysten fanden bereits ihre Besprechung. Im Nachtrag wären hier noch intrakranielle teratoide Geschwülste zu erwähnen, die innerhalb der Hirnventrikel vorkommen: Falkson, Strassmann und Strecker, Saxer u. A. haben solche Fälle mitgeteilt. Im Falle von Strassmann-Strecker fand sich bei einem 3jährigen Knaben ein Tumor im rechten Plexus chorioideus, welcher Binde- und Fettgewebe, in letzterem schweissdrüsenartige Bildungen, ferner Knorpel, Knochen, glatte und quergestreifte Muskelfasern, Glia- und Ganglienzellen, Nervenfasern, Drüsen und Cysten (z. T. mit Flimmerepithel bekleidet und mit dendritischen, papillären Wucherungen versehen) enthielt. Im Falle

von Saxer bestand der im dritten Ventrikel vorgefundene mannsfaustgrosse Tumor eines 7 wöchentlichen Kindes vorwiegend aus Derivaten der Medullarplatte: es fanden sich nämlich fötale Hirnsubstanz, epithelbekleidete Räume enthaltend, Plexus chorioidesartige Bildungen, Ganglienzellen, Pigmentepithel von der Beschaffenheit desjenigen der Retina, embryonale, periphere Nervenfasern, periphere Ganglien von embryonalem Charakter, Knorpel, Knochen (mit Markräumen), chordaähnliche Elemente, glatte und quergestreifte Muskelfasern, Epidermiscysten, Cylinder-(Flimmer-)epithelcysten, indifferente drüsige Formationen. Saxer meint, dass vielleicht bei Schluss des Medullarrohres Teile des äusseren und mittleren Keimblattes in die Tiefe gelangt seien, die später durch die Grosshirnhemisphären überbrückt wurden; er zählt also den Tumor (mit Recht) der monogerminalen Gruppe zu.

An anderen Stellen der Kopfhöhle als an den erwähnten kommen Teratoide und Teratome sehr selten vor. C. J. Eberth beschreibt ein kleines Teratoid über dem Scheitelhirn: es war flach, nagelkopfartig, subdural entwickelt und entsandte einen Stiel in die Dura hinein, der, spitz zulaufend, diese Haut völlig durchsetzte; es war also ein Spalt der Dura vorhanden; die Geschwulst bestand aus lymphoidem Gewebe, Fett, markhaltigen Nervenfasern und quergestreiften Muskelfasern. Weigert und Broër endlich veröffentlichten einen cystösen Mischtumor der Orbita (vom Opticus ausgehend), welcher Fettgewebe, Knorpel, Knochen, Cysten mit Cylinderepithel, Cysten mit Flimmerepithel und epidermoidale Massen enthielt. Auch diese zuletzt angeführten Tumoren können als monogerminal gelten, wie denn überhaupt bezüglich der Trennung der Mischtumoren der Körperhöhlen in autochthone und heterochthone die gleichen Regeln Geltung besitzen, wie sie für die Mischgeschwülste der Körperpole aufgestellt wurden. Für die Brust- und Bauchhöhlentumoren ist obendrein in der beregten Frage zu berücksichtigen, dass zu gewissen Zeiten des Embryonallebens die Leibeshöhle gemeinschaftlich ist, so dass hier Verschiebungen von Geschwulstkeimen möglich sind, die später, wenn die Leibeshöhle in ihre einzelnen Abteilungen geschieden ist, die genetische Beurteilung der aus den Keimen hervorgegangenen Tumoren erschweren.

Literatur.

Abkürzungen.

V. A. = Virchows Archiv.
Z. B. = Zieglers Beiträge zur pathologischen Anatomie etc.
Cbl. f. a. P. u. p. A. = Centralblatt für allgemeine Pathologie u. pathologische Anatomie.
L.-O. Ergeb. = Lubarsch und Ostertag Ergebnisse der allg. Pathologie etc.
L. u. L. Beitr. z. L. v. d. Geschw. etc. = Lubarsch u. Lengemann, Beiträge zur Lehre von den Geschwülsten u. Infektionskrankheiten.
Arb. a. d. p. a. Abt. d. hyg. Inst. Posen = Arbeiten aus der pathol.-anatom. Abteilung des hygienischen Instituts Posen (herausgegeben von Lubarsch).
Cbl. f. d. m. W. = Centralblatt für die medizinischen Wissenschaften.
A. f. exp. P. = Archiv für experimentelle Pathologie.
Verh. d. d. p. Ges. = Verhandlungen der deutschen patholog. Gesellschaft.
Arch. d. phys. norm. et p. = Archive de physiologie normale et pathologique.
Russ. Arch. f. P. = Russisches Archiv für Pathologie.
A. f. mikr. A. = Archiv für mikroskopische Anatomie.
A. f. Entw.mech. = Archiv für Entwicklungsmechanik.
A. f. Phys. = Archiv für Physiologie.
Z. f. wiss. Zool. = Zeitschrift für wissenschaftliche Zoologie.
Biol. Cbl. = Biologisches Centralblatt.
Z. f. Biol. = Zeitschrift für Biologie.
M. u. B. Erg. = Merkel u. Bonnet, Ergebnisse der Anatomie etc.
A. d. Hk. = Archiv der Heilkunde.
Z. d. Heilk. = Zeitschrift der Heilkunde.
Z. f. rat. M. = Zeitschrift für rationelle Medizin.
Fortschr. d. M. = Fortschritte der Medizin.
D. A. f. kl. M. = Deutsches Archiv für klinische Medizin.
Wien. med. Jb. = Wiener medizinische Jahrbücher.
A. p. l. sc. med. = Archivio per le scienze mediche.
D. Z. f. Chir. = Deutsche Zeitschrift für Chirurgie.
A. f. kl. Chir. = Archiv für klinische Chirurgie.
Lgb. A. = Langenbecks Archiv.
Beitr. z. kl. Ch. = Beiträge zur klinischen Chirurgie.
Bruns B. = Bruns Beiträge zur klin. Chirurgie.
D. Chir. = Deutsche Chirurgie.

Mitt. a. d. Grenzgeb. d. M. u. Ch. = Mitteilungen aus den Grenzgebieten der Medizin u. Chirurgie.
Rev. d. Chir. = Revue de Chirurgie.
Volkm. kl. V. = Volkmann's Sammlung klinischer Vorträge.
A. f. Derm. u. S. = Archiv für Dermatologie und Syphilis.
Mtssch. f. pr. Derm. = Monatsschrift für praktische Dermatologie.
Vjschr. f. Derm. u. S. = Vierteljahrsschrift für Dermatologie und Syphilis
Ann. d. derm. = Annales de dermatologie etc.
A. f. Laryng. = Archiv für Laryngologie.
A. f. Psych. = Archiv für Psychiatrie.
D. Z. f. Nervheilk. = Deutsche Zeitschrift für Nervenheilkunde.
Neur. Cbl. = Neurologisches Centralblatt.
A. d. neurol. = Archive de neurologie.
A. f. Gyn. = Archiv für Gynäkologie.
Cbl. f. Gyn. = Centralblatt für Gynäkologie.
Z. f. Geb u. Gyn. = Zeitschrift für Geburtshilfe und Gynäkologie.
A. f. Ophth. = Archiv für Ophthalmologie.
Cbl. f. pr. Aug. = Centralblatt für praktische Augenheilkunde.
Z f. Hyg. = Zeitschr. f. Hygiene.
Cbl. f. Bakt. = Centralblatt f. Bakteriologie etc.
A. f. Kdhlk. = Archiv f. Kinderheilkunde.
D. tierärztl. W. = Deutsche tierärztliche Wochenschrift.
Bibl. d. ges. m. W. = Bibliothek der gesamten medizinischen Wissenschaften.
V.-H. Jb. = Virchow-Hirsch Jahresberichte.
Schmidts Jahrb. = Schmidts Jahrbücher.
Eulenb. Realencykl. = Eulenburg's Realencyklopädie.
Verh. d. Natf. u. Ärzte = Verhandlungen deutscher Naturforscher und Ärzte.
D. m. W. = Deutsche medizinische Wochenschrift.
M. m. W. = Münchener medizinische Wochenschrift.
Wien. kl. W. = Wiener klinische Wochenschrift.
Berl. kl. W. = Berliner klinische Wochenschrift.
Prag. Vjschr. = Prager Vierteljahrsschrift.
Prag. m. W. = Prager medizinische Wochenschrift.
I.-D. = Inaugural-Dissertation.
Wzbg. Verh. = Würzburger Verhandlungen (d. h. Verhandlungen der Würzburger physikal. medizin. Gesellschaft).
Sitzber. d. Wzbg. phys.-med. G. oder Wzbg. Sitzber. = Sitzungsberichte der Würzburger physikalisch-medizin. Gesellschaft.
Wzbg. Abh. = Würzburger Abhandlungen a. d. Gesamtgebiet d. prakt. Medizin (herausgegeben von O. Seifert u. Joh. Müller).
Ber. a. d. p. Inst. Wzbg. oder Wzbg. Ber. = Berichte über Arbeiten aus dem pathol. Institut der Univ. Würzburg (herausgegeben vom Verfasser).

Handbücher, Lehrbücher, Kompendien, Atlanten, Sammelwerke, Jahresberichte,

die im folgenden Literaturverzeichnis nicht jedesmal wieder angeführt werden.

Aschoff-Gaylord: Kursus d. path. Histol. mit mikr. Atlas. Wiesbaden bei Bergmann 1900.
Billroth: Allg. chir. Path. u. Ther., Berlin 1868.
Billroth-Winiwarter: Allg. chir. Pathologie u. Therapie, 1889.
Birch-Hirschfeld: Lehrb. d. allg. u. spez. path. Anat., 5. Aufl.
Cruveilhier: Traité d'anat. path., Paris 1832—42.
Cohnheim: Allg. Pathol., Berlin 1882, 2. Aufl.
Förster: Handb. d. allg. u. spez. path. Anatomie, Leipzig 1862/63, 2. Aufl.
Gluge: Path. Histologie, Jena 1850.
Gegenbaur: Lehrbuch der Anatomie. 5. Afl.
Hansemann: Die mikr. Diagnose der bösartigen Geschwülste, 1. u. 2. Afl., Berlin 1897 u. 1902 bei Hirschwald.
O. Hertwig: Lehrb. d. Entwickl.-Geschichte. 1896. 5. Afl.
Kast-Rumpel: Tafeln a. d. Hamburger Krankenanstalten.
Kaufmann: Lehrb. d. spez. path. Anat., Berlin 1901, bei Reimer.
Klebs: Die allgemeine Pathologie etc., I. u. II., Jena 1887—1889.
Klebs: Handb. d. path. Anat., I. u. II., Berlin 1869—1880.
v. Koelliker: Handb. d. Gewebelehre, 3. Afl. 1895.
Langerhans: Grundriss d. path. Anat., Berlin 1896.
Lancereaux: Traité d'anat. path., Paris 1877.
Lebert: Traité d'anat. path., Paris 1857 und Physiologie pathologique, Paris 1845.
Lobstein: Traité d'anat. pathol., Paris, 1829.
Lubarsch u. Ostertag: Ergebnisse d. allg. u. spez. Pathol. etc., Jahrgänge I—VI. 1894—1899.
Lücke u. Zahn: Geschwulstlehre, allg. Teil. Deutsche Chir., Lieferg. 22., Stuttgart 1896.
R. Maier: Handb. d. allg. Path., 1871.
Joh. Fr. Meckel: Handb. d. path. Anat. Leipzig 1818.
Joh. Müller: Uber d. fein. Bau u. d. Formen d. krankh. Geschwülste, Berlin 1838.
Orth: Lehrb. d. spez. path. Anat., 1887 u. 1893.
Paget: Lectures on tumours, 1852.
Perls-Neelsen: Lehrb. d. allg. Pathol., 1894, 3. Aufl.
Cornil et Ranvier: Manuel d'hist. path.

v. Recklinghausen: Handb. der allg. Path., des Kreislaufs etc. in Deutsche Chirurgie, 1888.
Ribbert: Lehrb. d. allg. Pathol., Leipzig 1901, bei Vogel.
Ribbert: Lehrb. d. path. Histol., Bonn 1901, bei Cohen.
v. Rindfleisch: Elemente der Pathologie, Leipzig, 3. Auflage 1896, bei Engelmann.
v. Rindfleisch: Lehrb. d. path. Gewebelehre, 6. Aufl. 1886.
Rokitansky: Lehrb. d. path. Anat., Wien 1855, 3. Aufl.
Schmaus: Grundriss d. path. Anat., Wiesbaden bei Bergmann 1901.
Schmidts Jahrbücher.
Schroeder-Hofmeier: Handb. d. Krankh. d. weibl. Geschlechtsorgane 13. Afl.
Schuh: Pseudoplasmen, 1859.
O. Schultze: Grundriss d. Entwickl.geschichte. Leipzig 1897.
Stöhr: Lehrb. d. Histologie. 9. Afl. Jena 1901.
Stricker: Vorlesungen über allg. u. spezielle Pathol. Wien 1871.
Thierfelder: Atlas d. path. Histol., Leipzig 1873—75.
Thoma: Lehrb. d. allg. path. Anatomie, 1894.
Virchow: Cellularpathologie.
Virchow: Die krankh. Geschwülste, 1863—65.
Virchow: Gesammelte Abhandlungen.
Virchow-Hirsch Jahresberichte.
J. Vogel: Handb. d. path. Anat. Leipzig 1845.
E. Wagner: Handb. d. allg. Pathol., Leipzig 1871, 6. Auflage.
O. Weber: Handb. d. Chir. I.
Ziegler: Lehrb. d. allg. Pathologie, 9. u. 10. Aufl. 1901.
Ziegler: Lehrb. d. speziell. path. Anatomie, 8. u. 9. Aufl.

I. Literatur zum allgemeinen Teil.

Allgemeines über Geschwulstbildung.

Aschoff: in Lubarsch-Ostertag Ergeb. 1. u. 5., Jahrgang. — Bard: Anat. path. gén. des tumeurs; Arch. de phys. 5, 1885; La specifité cellulaire, Arch. de phys. 1886. Semaine méd. Bd. 14. 1894. — Benda: in Lubarsch-Ostertag Ergeb. 1. Jahrg. — Beneke: Neuere Arbeiten zur Lehre vom Karzinom, Schmidts Jahrb. 234, 1892; V. A. 123, 163. — Birch-Hirschfeld: Z. B. 26. — Boll: Das Prinzip des Wachstums, Berlin 1886. — Borst: Ber. a. d. path. Inst. Wzbg., 1—4. Folge; Verh. d. phys.-med. Gesellsch., neue Folge 31, 32, 33, 34. — Bruch: Diagnose d. bösart. G. Mainz 1847. — Casper: Geschwülste bei Tieren, in L. u. O. Ergeb., 3., 1898. — Friedländer: Über Epithelwucherg. u. Krebs, Strassburg 1877. — Grawitz: D. med. W. 1884. — Gussenbauer: Lgb. A. 14. — Hanau: Lgb. A. 39; Fortschr. d. Mediz. 1889; Verh. d. 63. Naturf. Vers. — Hauser: Biol. Cbl. 15; Das Cylinderepitheliom d. Magens, Jena 1890; V. A. 138; Z. B. 22; Über Polyposis adenomatosa, Ziemssens Archiv 55. — Hansemann: Naturf. Ges. 1896; V. A. 119, 123, 161, 162, D. m. W. 1901; Spezifität, Altruismus u. Anaplasie d. Zellen, Berlin 1893; die mikr. Diagnose d. bösart. Geschwülste, Berlin u. Leipzig, 1. u. 2. Afl. — van Heukelom: V. A. 107. — His: akad. Programm, Basel 1865. — J. Henle: Müllers Archiv, 1838. — Jenny: I.-D., Zürich 1895. — Israel: Berl. kl. W. 1900. Nr. 28—30 u. V. A. 167. — Klaatsch: M. m. W. 1899. (Keimblattfrage). — Knaak: Verh. d. 63. Naturf. Vers. — Koester: Die Entwicklg. der Sarkome u. Karzinome, Wzbg. 1869. — Kromeyer: A. f. Entwicklgsmech. 8. — Lengemann: in Lubarsch Beitr. z. Lehre v. d. Geschw. etc., Bergmann 1899 — Lubarsch: Beitr. z. Lehre v. d. Geschw. etc., Bergmann 1899; in Lubarsch-Ostertag Ergeb. 1895; V. A. 135. — Marchand: Naturf. Vers. Münch. 1899. — R. Maier: V. A. 70. — H. Meckel: De Pseudoplasmatibus etc Halle 1847. — Mariage L.: s. Cbl. f. a. P., 8. — Neumann: A. d. Hk. 12. — Notz: I.-D., Zürich, 1896 (Malignität congen. Geschw.). — Plicque: Rev. d. chir. 1889 (Geschw. bei Tieren). — Rabl: Verh. d. Naturf. G. München 1899; Verh. d anat. Ges. 1889. — Ribbert: V. A. 157; Bibliotheca med. C. 9; Münch. m. W. 1898, Nr. 25; Das path. Wachstum, Bonn 1896; D. m. W. 1895 u. 1896; V. A. 135; A. f. Entwicklgsmech. 6, 7. — Roux: V. A. 114; Cbl. f. a. P. 5. — Schleich: Ätiol. d. Geschw., Berlin 1889. — Thiersch: D. Epithelkrebs der Haut etc., Leipzig bei Engelmann. — Tillmanns: A. d. Hk. 14. — Waldeyer: V. A. 41 u. 55; A. f. mikr. Anat.

22. 1883. — Weigert: D. m. W. 1896. — Williams: The principles of Cancer etc., London 1889. — Wilms: Die Mischgeschwülste, 1, 2, 3, Berlin u. Leipzig 1902, bei Georgi. — Ziegler: Münch. m. W. 1894 und 1898.

Parenchym (Cellul. Vorgänge, Degenerationen, Kernteilung) und Stroma.

Arnold: V. A. 78, 93, 98; A. f. mikr. Anat. 30, 1887. P. — Askanazy: Festschrift f. Jaffé S. — Ayoama: V. A. 106. P. — Behr: I.-D., Göttingen 1897. P. — Best: Verh. d. d. p. G. 1901. u. Z. B. 23 P. — Burckhardt: A. f. kl. Chir. 65 (Granula). P. — Cornil: A. de phys. 1886. P. — Filbry, I.-D., Bonn 1887. P. — Galeotti: Z. B. 20 u. 14. P. — Hansemann: V. A. 119, 123, 129, 149; Berl. kl. W. 1891. Verh. d. Berlin. med. Ges. 1893 (amyloide Degen.); A. f. mikr. Anat. 43. (Mitosen) P.; V. A. 133. S. — Heidemann: V. A. 137. S. — Heukelom: V. A. 107. P. — v. Kahlden: Z. B. 27. P. — Karg: D. Z. f. Chir. 34. P. — Klebs: Handbuch u. D. m. W. 1890, P. — Klien: Z. B. 11 (Granula). — Krückmann (Riesenzellen): V. A. 138 Suppl. P. u. S. — Külbs: Wien. kl. W. 1901. P. — Langhans: V. A. 120. P. — Lubarsch: Naturf. Vers. 1895. P. — Martin: V. A. 86. P. — Vit. Müller: V. A. 130. P. — Melnikow-Raswedenkow: Z. B. 26 Suppl. S. — Nedjelsky: Z. B. 27. P. — Pfitzner: V. A. 103. P. — Pianese: Z. B. 1896 Suppl. P. — Polak-Daniels: V. A. 165. S. — Rabl: Morph. Jahresber. 10. P. — Reinbach: A. f. kl. Chir. 46. S. — Schmaus u. Albrecht: V. A. 138. Suppl. P. (Karyorrhexis). — Schmaus: V. A. 144. Suppl. P. — M. B. Schmidt: V. A. 148. P. — Schottländer: A. f. mikr. A. 31. P. — Schütz: Mikr. Karzinombefunde, Frankf. 1890. P. — E. Schwalbe: Cbl. f. a. P. 12. P. — Stroebe: Z. B. 7, 11, 14. P. — Trambusti, Z. B. 22. P.

Anmerkung: P. bedeutet Parenchym; S. bedeutet Stroma.

Metaplasie.

Arnold: V. A. 46. — Aschoff: in Lubarsch-Ostertag Ergebn. 1898. — Barth: Z. B. 17. — Beneke: Drasches Bibl. d. ges. Wiss. 1900; V. A. 160 und Schmidts Jb. 234. — Bensen: I.-D. Göttingen 1898. — v. Büngner: A. f. kl. Chir. 39. — Benda: in Lubarsch-Ostertag Ergeb. I. Abt. 2. — Bohm: V. A. 142. — Deetz: V. A. 164. — Ernst: Z. B. 20. — Friedländer: Fortschr. d. Med. 3. — Griffini u. Vasalle: Z. B. 3. — Hinsberg: D. Z. f. Chir. 51. — Hellmann: A. f. Laryng. 6. — Jerusalem: Jahrb. d. Wien. Anst. 7. — Kanthack: V. A. 120, 119, 117. — Krug: I.-D. Wzbg. 1894. — Kischensky: Z. B. 30. — G. Klein: M. med. W. 1897. — Lubarsch: Lubarsch-Ostertag Ergeb. 1899; Verh. d. d. path. Gesellsch. 3; Arb. a. d. p. a. Abt. des hyg. Inst. Posen. Wiesbaden 1901. — Marshall: The Lancet II. 1889. — Marchand: Verh. d. d. p. Ges. II. 1899. — Nehrkorn: V. A. 151. — Piering: J. f. Heilk. 8. — Pollack: V. A. 165; Arb. a. d. p. a. Abt. des hyg. Inst. Posen. Wiesbaden 1901. — Posner: V. A. 118. — Ribbert: V. A. 157. — Rosenstein: V. A. 162. — Rohmer: V. A. 166. — Rabl: Z. f. wiss. Zoologie 1898. — Ad. Schmidt: V. A. 143. — Schuchardt: Volkmanns Vortr. 340. — Sangalli: Fstschrft. f. Virchow, 2, Berlin 1891. — Virchow: D. m. W. 1884, V. A. 97. — Wilms: Mischgeschwülste I, II, III, Berlin, Leipzig bei Georgi. — Wolff: A. f. Entwick.mech. 1. — W. Weber: I.-D. Wzbg. 1891. — Zarniko: V. A. 128. — E. Ziegler: Festschrift f. Virchow, 1891. II.

Weitere Literatur s. u. Metaplasie bei Karzinom.

Wachstum, Verbreitung, Metastasen, Recidive, Kachexie, Heilung.

Andrée: V. A. 61. M. — Acker: D. A. f. kl. M. 11 u. V. A. 120. M. — Apolant: V. A. 131. V. — Arnold: Unters. über Staubmetastase 1885 u. Z. B. 8, V. A. 124. (retrogr .M.) — Askanazy: Festsch. f. Jaffe. W. — Beneke: D. A. f. kl. M. 64. W. u. M. — Burckhardt: A. f. kl. Chir. 65. — Borrmann: Wachstum d. Magenkrebs. Habilitat.-Schrft. Marburg 1901. W. — Boltenstern: Würzbg. Abhandlg. II, 4. (H.). — Bonome: Arch. med. 13 (M.) — Borst: D. Verhalt. d. Endothelien etc. Verhdlg. d. med. phys. Ges. Wzbg. N. F. 31. W. — Cohnheim u. Litten: V. A. 65 (M.) — Césaris Demel: Z. B. 21. K. — Ernst: V. A. 151 (retrogr. M.); Nat.f.vers. 1897; Verh. d. deutsch. path. Ges. 1900 und 1901; Z. B. 28. V. bezw. W. — Fehr: Cbl. f. prakt. Augenheilk. 1900 M. — Fuijnami: V. A. 161. V. — v. Franqué: Z. f. Geb. u. Gyn. 44. M. u. V. — E. Fabian: I.-D. Rostock 1901. W. — Förster: V. A. 13. M. — Goldmann: Beitrg. z. kl. Chir. 18 M. — Gade: D. m. W. 1896. R. — Geissler: Lgb. A. 46. V. — Grawitz: V. A. 86. M. — Gussenbauer: Lgb. A. 14 V. — Heller: D. A. f. kl. M. 7 (M.). — Hedinger: I.-D. Bern 1900. M. — Hasse: V. A. 146. H. — Hoggan: A. d. phys. norm. et path. 7, 2. Serie. M. — Hanau: Fortschr. d. Med. 7. V. — Hauser: M. m. W. 1888 (paradoxe E.); Naturfsch.-Vers. 1896. R. — Honsell: Bruns Beitr. 24 M. — Just: I.-D. Strassburg 1888. M. — Küttner: V. A. 73 (M). — Köster: Berl. kl. W. 1876. V. — Kantorowicz: Cbl. f. a. P. 4. M. — Lücke: V. A. 35. M. — Lanz: Festschr. f. Kocher, Wiesbaden 1891. V. — Litten: V. A. 80 (M.) — Morau: A. de méd. exp. 1894. V. — K. Mayr: I.-D. Wzbg. 1895. M. — W. Müller: V. A. 6. — Nepveu: Gaz. méd. d. Paris 1885. M. — Oderfeld u. Steinhaus: Cbl. f. P. 12. M. — Ohlshausen: D. Chir. Lfg. 58, 1886. M. — Petrik: D. Z. f. Chir. Bd. 32. V. — Perls: V. A. 56. M. — Petersen: Beitr. z. kl. Chir. 17. H. — Pollack: I.-D. Wzbg. 1897. K. — v. Recklinghausen: V. A. 106 (retr. Met.). — Rajewsky: V. A. 66. V. — Ribbert: Cbl. f. a. P. 8. (retrograd. M.) — Rieder: I.-D. Dorpat 1878. M. — Rosenstein: Lgb. A. 60. M. — Schaper: V. A. 129. M. — I. Schmidt: I.-D. Wzbg. 1897. V. — M. B. Schmidt: Nat.-Vers. 1898. M. — Schmorl: D. A. f. kl. M. (paradoxe Embolie). — v. Sematski: Cbl. f. a. P. 8. H. — Sorgenfrei: I.-D. Wzbg.. 1898. R. — Stöckle: I.-D. Wzbg. 1899. R. — Török u. Wittelshöfer: A. f. kl. Chir. 25. M. — Tillmanns: A. d. Heilk. 14. — Troisier: Schmidts Jahrb. 240. — Velich: Wien. med. Bl. 1898. V. — Vetter: I.-D. Zürich 1896. (Met. bei Mischtumoren). — Virchow: V. A. 1. — Vierth: Z. B. 18. M. — Vogel L.: V. A. 125. (retogr. Met.). — Weber: V. A. 35. M. u. V. — Weigert: V. A. 67. M. — Winckel: D. Chir. 58. 1886. M. — Winkler: V. A. 138, Supp. u. V. A. 151 Supp. V. — Zahn: V. A. 95, 86, 117 M., 115 (paradoxe Embolie). — Zehnder: V. A. 119. M. — Zenker: V. A. 120. M.

Anmerkung: W. = Wachstum, V. = Verbreitung, M. = Metastasenbildung, R. = Recidiventwicklung, K. = Kachexie, H. = Heilung.

Multiplizität von Geschwülsten.

Askanazy: V. A. 158. — Becker: Beitr. z. kl. Chir. 14. — Bucher: Z. B. 14. — Busse: V. A. 164. — Eckardt: A. f. Gyn. 55. — C. Hess: V. A. 121. — Jamin: D. A. f. kl. Med. Bd. 70. — Kaufmann: V. A. 75. — Petrén: V. A. 147. — Pomorski: V. A. 111. — v. Recklinghausen: Verh. d. d. p. Ges. 1899. — Schimmelbusch: Lgb. A. 39. — Westphalen: V. A. 110, 114. — Zusch: V. A. 160.

Weitere Literatur s. bei den einzelnen Geschwulstformen.

Histogenese und Ätiologie (Allgemeines. Irritativer Ursprung (inkl. Trauma), Parasiten, angeborene Grundlage, Experimentelles).

Ackermann: Volkm. kl. Vortr. 233/34. Allg. — Ahlfeld: A. f. Gyn. 12. A. G. — Alessandri: Policlinico 1896/97. — Albarran: Semaine méd. 1889 Nr. 15. (P.) — Askanazy: Z. B. 14. A. G. — Arenth: Naturf.-Vers. Düsseldorf. E. — Birch-Hirschfeld u. Garten: Z. B. 26. E. — Borchers: I.-D. Göttingen 1891. I. — Max Braun: Die thierischen Parasiten d. Menschen. Würzburg 1895. — L. Burchardt: V. A. 131 P. — Blome: I.-D. Wzbg. 1898. A. G. — Barth: Z. B. 17. E. — Borrel: A. d. méd. expér. 2. 1890. P. — Born: A. f. Entwmech. 4. E. — Bauby: Rev. d. Chir. 1894. Allg. — Busse: Cbl. f. Bakt. 16. u. Die Hefen als Krankheitserreger. Berlin 1897. P. — Brosch: V. A. 162 u. M. m. W. 1895. E. — Bögehold: V. A. 88. I. — Bonnet: Mon. f. Geb. 1901. A. G. — Borst: Wzbg. Verh. 31, 32. — Billroth: A. f. kl. Chir. 7; V. A. 18 (Histog.) — Cazin u. Duplay: Semaine méd. 1892/93 (E.). — Cohnheim u. Maas: V. A. 70. E. — Claessen: Z. B. 14. P. — Czerny: Beitr. von Bruns. 24/25 u. M. m. W. 1896. P. — Crone: Arbeit. a. Baumgartens Institut. 2. 1894. I. — Duzan: Thèse de Paris 1875. A. G. — van Dooremal: Graefes Archiv. 19. 1874. E. — Le Dentu: Rev. d. Chir. 1894. — Doflein: Die Protozoen etc. Jena 1901. — Enderlen: D. Z. f. Chir. 45 u. 48. E. Mitteil. a. d. Grenzgebieten d. Med. u. Chir. etc. III. — Eiselsberg: Wien. kl. W. 1882, 1890, 1892. E. — Fütterer: Ätiol. d. Carcinoms 1901, bei Bergmann, Wiesbaden. I. — Feré: Rev. d. Chir. 1895. Progrès. méd. 1895. E. — Firket: Cbl. f. a. P. 1890. P. — Friedländer: D. Z. f. Chir. 1894. I. — Freuthal, Sig.: I.-D. Wzbg. 1896. P. — Foà: A per le Sc. méd. 17 P. — Goldzieher: A. f. exp. P. 2. 1874 E. — Gregorieff: Cbl. f. Gyn. 1897. E. — Göbell: Cbl. f. a. P. 9. E. — Gebhardt: V. A. 147. P. — Gockel: A. f. Verdauungskrankh. 2. I. — Hanau: Sitzgsber. d. Zürich. Ärzte 1889. Lgb. A. 39 E.; Fortschr. d. Med. 1889. E. — Hahn: Berl. kl. W. 1888 E. — Haberern: Lgb. A. 43. (Callustumoren). — Hildebrand: I.-D. Marburg 1887. I. — Holdener: I.-D. Zürich 1898. E. — Hauser: Biol. Cbl. 15. 1895; Das chron. Magengeschwür, Leipzig 1883. I.; Protozoen als Krankheitserreger. Akad. Antrittsrede, Erlangen 1895. — Hackspill: I.-D. Wrzbg. 1898 (Tumoren im Kindesalter). — Hegar: Beitr. z. Geburtsh. 3. Allg. — Jürgens: Verh. d. d. p. Ges. 1898 u. 1900 P. — Joest: A. f. Entwmech. 5. E. — Kaufmann: V. A. 97. u. I.-D. Bonn 1884. E. — Knauer: Cbl. f. Gyn. 1896. E. — Kuttner: V. A. 121. I. — Konstantinowitsch: V. A. 163. E. — Kahane: Cbl. f. a. P. 7; Cbl. f. Bakteriolg. 1894. P. — v. Kahlden: M. m. W. 1887 (Geschwulstbildg. b. Kryptorchie). — Kempf: I.-D. Göttingen 1900 I. — v. Karwowski: I.-D. Freiburg 1895 (Callustumoren). — Küster: Biol. Cbl. 20. Allg. — Knaak: Verh. d. d. Naturfges. 1890. Allg. — Knauer: Cbl. f. Gyn. 1896 (E.). — Koubassow: Wien. med. Presse 1890. — Klebs: D. m. W. 1890 (P.). — Kirmisson: Chir. Krankh. angeb. Ursprungs. Stuttgart 1899. A. G. — Leo Loeb: V. A. 167 (E.). — Leopold: V. A. 85. E.; A. f. Gyn. 61 (P.). — Langenbeck: in Schmidts Jahrb. Bd. 25. 1840. — Löwenthal: A. f. kl. Chir. 49 I. — Lang: Vjschr. f. Derm. u. S. 1874. I. — Lubarsch-Lengemann: Beitr. z. d. Geschw. u. Inf.-krank. Wiesbaden b. Bergmann 1899. E. — Lubarsch: Naturfsch.-Ges. 1899. E. — Liebe: Schmidts Jb. 236. I. — R. Maier: V. A. 70. — Maas: Berl. kl. W. 1880 (Trauma). — Machol: I.-D. Strassburg 1900. I. — Morau: Arch. de méd. exp. 1894. Nr. 5 E. — Malassez: A. de méd. exp. II. 1890 (P.) — Maffucci u. Sirleo: Cbl. f. a. P. 6. P. — Michaux: Semaine méd. 1889 Nr. 29. (P.) — Noeggerath: Beitr. z. Strukt. u. Entwicklg. d. Karzinoms. Wiesbaden 1892. P. — R. Neisse: I.-D. Bern; Anat. Hefte v. Merkel u. Bonnet. Bd.

1012. E. — Nédopil: Anz. d. k. k. Ges. d. Ärzte Wien 1881 Nr. 8. (P.) — Pawlowsky: V. A. 133. P. — Pianese: Z. B. Suppl. 1896. P. — L. Pfeiffer: Protozoen als Krankheitserreger. Jena b. Fischer 1892. P.; V. A. 122. P. — Petersen u. Exner: Beitr. z. kl. Chir. 25. P. — Ponfick: V. A. 118 u. 119. 138 Suppl. I. — Podwyssozky: Cbl. f. a. P. 1.; Cbl. f. Bakt. 1900. (P.) — R. Pfeiffer: Die Coccidien-Krankheit d. Kaninchen. Berlin 1892 (P.) — Ribbert: A. f. Entwmech. 6 u. 7 u. D. Z. f. Chir. 47 u. 48. E. — Rehn: Lgb. A. 50. I. — v. Recklinghausen: Adenomyome etc. Berlin 1896. A. G. — Russel: Brit. med. Journal 1891 (P.) — Ruffer u. Walker: Brith. Med. Journal 1892. P. — Sanfelice u. Roncali: Cbl. f. Bakt. 24; Z. f. Hyg. 21 u. 22. P. — Sawtschenko: Russ. A. f. Path. 5., Cbl. f. a. P. 10 P. — Schweninger: Z. f. Biol. 11. u. Cbl. f. d. med. Wiss. 1881 Nr. 10. E. — Schimmelbusch: In Lubarsch-Ostertag Ergeb. 1895. I. — Schweizer: V. A. 113. P. — M. B. Schmidt: Verh. d. d. p. Ges. 1898. I. — Max Schüller: Die Parasiten in Krebs u. Sarkom etc. Jena b. Fischer 1901. — Schulthess: Beitr. v. Bruns 4 Allg. — Schleich: Ätiol. d. Geschwülste. Berlin 1889. Allg. — Scheuerlen: D. m. W. 1887 Nr. 48 (P.) — E. Schwarz: Beitr. z. kl. Med. u. Chir. Wien 1895. Hft. 12. P. — Schuchardt: Entsteh. d. Karz. a. chron. entzündl. Zuständ. Leipzig 1885. I. — Schubert: I.-D. Freiburg 1893. I. — Siegenbeck van Heukelom: Cbl. f. a. P. 1. (P.) — Shattok u. Ballance: The British med. Journ. 1891 (P.) — Sultan: Cbl. f. a. P. 1898. E. — Sippel: Cbl. f. Gyn. 1894. I. — Stahr: V. A. 151 Suppl. (A. G.) — Steinhauser: Beitr. z. kl. Chir. 12. I. — Steinhaus: Z. B. 7; Cbl. f. a. P. 1891 P. u. V. A. 126. P. — Sternberg: Z. B. 25. Verh. d. d. p. Ges. 1901. P. — Sjöbring: Verh. d. d. p. Ges. 1900, 1901; Cbl. f. Bakt. 1900. P. — Ströbe: Cbl. f. a. P. 5. P. — Siegert: V. A. 132. I. — Stern: D. m. W. 1892. A. G. — Saxer: Cbl. f. a. P. 1897 (E.). — E. Tauffer: V. A. 151 Suppl. I. — Thorn: Cbl. f. Gyn. 1894. I. — Rosario Traina: Cbl. f. a. P. 13. E. — Thoma: Fortschr. d. Med. 7. 1889 (P.) — Virchow: V. A. 1 (Histog.) 23. P. — Velich: Wien. med. Blätter 1898. P. — Vedeler: Cbl. f. Bakt. 19 u. Cbl. f. a. P. 8. P. — Volkmann: Sammlg. kl. Vortr. 334/35. I. — Wickham: Über die Pagetsche Krankheit. Paris 1890. P. — G. Wild: I.-D. München 1891. I. — H. Wagner: V. A. 150. P. — Wehr: Verh. d. d. Ges. f. Chir. 1888. E. — Wentscher: Z. B. 24. E. — O. Weber: V. A. 15 u. 29 (Histog.) — Weisflog: B. v. Bruns 10 (Callustumoren). — Wilms: Die Mischgeschwülste. Berlin-Leipzig I—III, 1902. — Winiwarter: Statistik d. Karzin. Stuttgart 1878. Allg. — Würz: Bruns Beitr. 26. I. — Wolff: I.-D. Berlin 1874. I. — Zahn: V. A. 95. E.; 5. internat. Kongress. E.; V. A. 115, 117. I. — Zenker: D. A. f. kl. M. 44. I. — P. Ziegler: M. m. W. 1895. I. — Zielonko: A. f. mikr. Anat. 1874.

Anmerkung: Allg. = Allgemeines über Ätiologie und Histogenese, I. = irritativer Ursprung (inkl. Trauma jeder Art), P. = Parasiten, A. G. = angeborene Grundlage (hereditäre Disposition, Keimverlagerung etc.), E. = Experimentelle Untersuchungen zur Lehre von den Geschwülsten.

Weitere Literatur zum allgemeinen Teil siehe bei den einzelnen korrespondierenden Abteilungen des speziellen Teiles, insbesondere unter Sarkom u. Karzinom.

II. Literatur zum speziellen Teil.

Eigentliche Bindesubstanzgeschwülste.

Fibrom

(einschliesslich Elephantiasis, falsche Neurome, Xanthom, Keloid, Naevi).

Abesser: V. A. 166. — Alexander: A. f. Laryng. 1 (F. cavernos). — Adrian: Beitr. z. kl. Chir. 31 (Multip. Nervenfibr.). — Aschoff: L.-O. Ergeb. 5. 1900. — Askanazy: Festschr. f. Neumann 2. (Nervenfibrome d. Magendarmkanals). Arbeit aus dem path. Instit. Tübingen Bd. 2. — Bard: A. de physiol. 1885 (Nervenf.). — Berggrün: A. f. Kinderhk. 21 (allg. Nervenfibromatose). — Billroth: Üb. d. Bau d. Schleimpolypen (F. cavernos.). — Borst: Wzbg. Verh. 31 (Fibr. cavernos) u. 33 (F. petrif.). — Bruns: V. A. 50 (Nervenfibr.); A. f. kl. Chir. 42. — Briggs: Brit. med. Journal 1897 (Ovar.). — Brigidi: Mtsch. f. derm. 19. (Nervenf.). — v. Büngner: Lgb. A. 55. (Nervenf.). — Courvoisier: Die Neurome, Basel 1886. — Chauffard: Cbl. f. a. Path. 7. (Hautfibrome) — Finotti: V. A. 143 (Nerven). — Gerhardt: D. A. f. kl. Med. 21 (Nervenf.). — Geldner: I.-D., Greifsw. 1897 (Lab. maj.). — Guinard: Rev. d. Chir. 18 (Ligt. rot.). — Goldmann: Bruns Beitr. 10. (Nerven) u. 31 (Keloid). — Geber: Vjschr. f. Derm. 1. 1874 (Naevi). — Gussenbauer: Prag. med. W. 1880 (Nervenfibrome). — Grossmann: I.-D., Halle 1887 (Mesenterium). — Hansemann: Cbl. f. a. Path. 7; D. m. W. 1895 (Nervenfibr.). — Hashimoto: Z. f. kl. Med. 17 (F. moll.). — Herczel: Z. B. 8 (Nervenfibrome). — Heymann: A. f. Laryng. 1 (F. cavernos.). — Hürthle: I.-D., Tübingen 1886 (Nervenfibrome). — Hürthle u. Nauwerck: Z. B. 1 (Nerven). — Jacobson: A. f. kl. Chir. 30, 1884 (Keloid). — Jeremias: In Lubarsch Arbeit. a. d. Posner Inst. 1901 (Fibr. d. Ependyms). — Joseph: A. f. Derm. 49. 1899 (Keloid). — Jürgens: Berl. kl. W. 1891 (Herz). — Kriege: V. A. 108 (Nervenfibrom). — Kyrileis: I.-D., Göttingen 1885 (F. mult.). — Lahmann: V. A. 101 (F. mult.). — Langenbeck: Sitzgsber. d. Berl. med. Gesellsch. 1861 (F. cavernos.). — Langhans: V. A. 40. 1867 (Keloid). — Lücke: V. A. 33 (F. cavernos.). — Marie et Bernard: Cbl. f. a. Path. 8. (Nervenfibrome). — Meschede: V. A. 37. — Neumann: V. A. 21 (F. cavernos.). — Philippson: V. A. 110 (F. mult.). — Piering: Prag. m. W. 1896 (Vulva). — Pomorski: Ramond: V. A. 111. — Cbl. f. a. Path. 9 (Nervenfibrome). — v. Recklinghausen: Üb. d. multipl. F., Berlin 1882. — Schadewald: A. f. Laryng. 1 (F. cavernos.). — Schreier: A. f. Laryng. 1 (F. cavernos.). — Schütz: Vjsch. f. Derm. 29. 1894 (Keloid). — Sieveking: Hamb. Krankenanst.-Ber. 4. 1896 (Nervenfibr.). — Soldan: I.-D., Berlin 1895 (F. mult.). — Strube: V. A. 151 Suppl. (Nervenfibr. m. Gliom). — Spietschka: Vjschr. f. Derm. 27 (Nervennaevi). — Thorn: A. f. kl. Chir. 51. 1895 (Keloid). — Thomson: On Neuroma etc. Edinburgh 1900. — Tillmanns: D. G. f. Chir. 1890 (Schädel). — Virchow: V. A. 38. — Westphalen: V. A. 110. 114 (Haut, Nerven). — Wilde: I.-D., Würzburg 1898/99 s. Borst: Berichte etc. Wzbg. Verh. 33. (F. petrif.). — Wilms: Beitr. v. Bruns 23. 1899 (Keloid). — Zahn: D. Z. f. Chir. 22 (Osteofibrom d. Zunge). — Zusch: V. A. 160 (Nervenfibr.).

Plexiforme Fibrome d. Nerven u. d. Haut.

Bruns: Beitr. z. kl. Chir. 8; V. A. 50. — Bergmann: Cbl. f. a. P. 7. — Czerny: A. f. kl. Chir. 2. u. 17. — Depaul u. Verneuil: Bull. de la soc. anat. de Paris 1857. A. générale 1861. — v. Gernet: I.-D., Dorpat 1892. — Herczel: Z. B. 8. — Marchand: D. plexif. Neurom, 1876. — Nordmann: V. A. 127 (Mamma). — Pomorski: V. A. 111. — Schmauch: Z. f. Geb. u. Gyn. 42. — Winiwarter: Lgb. A. 19.

Sarkomatöse Nervenfibrome.

Blasius: Lgbs. A. 2. — Czerny: Lgb. A. 2 u. 17. — Genersich: V. A. 49 — Krause: Üb. maligne Neurome, Leipzig 1887. — Modrzejewski: Berl. kl. W. 1882. — v. Recklinghausen: Üb. d. multip. Fibr., Berlin 1882. — Westphalen: V. A. 110 u. 114 (mit Metast.). — Winiwarter: Lgb. A. 19.

Weitere Literatur siehe unter Neurom.

Elephantiasis.

Asson: Vjschr. f. D. u. S. 1878. — Bartels: I.-D. Göttingen 1885. — Bergmann: Cbl. f. a. P. 7. — Bruns: V. A. 50; Beitr. z. kl. Chir. 8, 1891 (Pachydermatocele). — Bryck: A. f. kl. Chir. 24. — Busch: A. f. kl. Chir. 13. — Czerny: Lgb. A. 17. — Danzel: D. Z. f. Chir. 2 (Pachydermatocele). — Esmarch u. Kulenkampf: D. elephant. Form. Hamburg 1885. — Fischer: Mitteil. a. d. chir. Kl. Breslau 1880. — Flora: Lgb. A. 37. — Gussenbauer u. Schuster: Prag. med. W. 1880. — H. v. Hebra: Die Elephant. Arab. Wien 1885. — Fr. Hecker: Die Elephant. Lahr 1858. — Höpfel: I.-D. Erlangen 1896. — Hürthle u. Nauwerck: Z. B. 1. — Jordan: Z. B. 8. — Lahmann: V. A. 101. — Langhans: V. A. 75. — Mott: Med. chir. Transact. 37 (Pachydermatocele). — Neelsen: Berl. kl. W. 1882. — Nonne: V. A. 125. — Pollack: Transact. of the path. Soc. 26 (Pachydermatocele). — Quinke: D. A. f. kl. M. 16. — Schliz: A. d. Hlk. 1874. — Simon: I.-D. Würzburg 1890/91. — Soldan: I.-D. Berlin 1895. — Teichmann: Das Saugadersystem. — Vaulair: V. A. 52. Wernher: D. Z. f. Chir. 5. — Welt: I.-D. Bern 1878.

Weiche Naevi, Melanofibrome (u. Pigmentbildung im allgemeinen).

Abel: V. A. 120. — Abesser: V. A. 166. — J. Arnold: V. A. 161. — Arnstein: V. A. 61. — Bauer: V. A. 142. — Berdez u. Nencki: A. f. exp. Path. u. Pharmak. 20. — Borst: Verh. d. phys. med. Ges. Würzburg. 32. — Bircher: A. f. Derm. 41 (Naevus pilos.). — Bogoliusbky: I.-D. Bern 1887. — Demiéville: V. A. 81, 1880. — Delbanco: Mtsch. f. pr. Derm. 22. — Dürck: V. A. 130. — Eberth: V. A. 40. — Ehrmann: Vjschr. f. Derm. u. S. 1885. — Green: V. A. 134. — Heinz: I.-D. Wzbg. 1898, s. Borst: Berichte etc. Wzb. Verh. 32. — Jadassohn: A. f. Derm. u. S. 1888. — Joseph: Berl. kl. W. 1892. — Karg: Anat. Anz. 1887; A. f. Physiol. 1888. — v. Koelliker: Z. f. wiss. Zool. 45. — Kromayer: Z. B. 22, 1897; A. f. Entwmech. 8; Derm. Z. 3; Mtsch. f. prakt. Derm. 19; Naturfsch.-Vers. 1896. — Kroener: I.-D. Wzbg. 1890. — Löwenbach: V. A. 157, 1899. — Menahem Hodara: Mtsch. f. pr. Derm. 25. — Mertsching: V. A. 116. — Meyersohn: V. A. 118. — Neumann: V. A. 116 u. 111. — Pick: A. f. Derm. u. S. 1884. — R. v. Plauner: Vjschr. f. Derm. u. S. 14, 1887. — Post: V. A. 135. — Remak: Unters. üb. d. Entwicklg. d. Wirbeltiere 1855. — Renoul: Ann. d. Derm. et S. 1892. — Riehl: Vjschr. f. Derm. u. S. 1884.

— Ribbert: Z. B. 21. — Scheuber: A. f. Derm. u. S. 44. — Sieber: A. f. exp. Path. u. Pharmak. 20. — Simon: Müllers A. 1841. — M. B. Schmidt: V. A. 115 u. 163. — Soldan: Lgb. A. 59. — Unna: Mtsch. f. pr. Derm. 8; V. A. 143; Berl. kl. W. 1893; Histopathol. d. Haut 1894; anat. Anzeig. 1897; Naturforsch.-Vers. 1895. — Virchow: V. A. 6. — Waldeyer: V. A. 52. — Wallach: V. A. 119.

Weitere Literatur s. u. Sarcoma melanodes.

Xanthom.

Addison u. Gull: Guys Hospit. Reports. Vol. 7 u. 8. 1851 u. 1852. — Balzer: A. de phys. 1884; Revue méd. 1882. — Bärensprung: Deutsch. Klin. 1855. — Berdal: Thèse d. Paris 1895. — Brachet et Monnart: Ann. d. derm. 2, 1881. — Carry: Lyon. méd. 42. 1879; Ann. d. dermat. 1880. — Chambard: A. de phys. 1879; Ann. d. derm. et syph. 1879—80; Bull. d. l. soc. anat. 1878. — Chauvière: Thèse d. Paris 1895. — Ehrmann: Beitr. z. kl. Chir. 1889/2. — Eichhoff: D. m. W. 1883. — Fox: The Lancet 8. — Geber u. Simon: A. f. derm. 1872. — Gendre: Du Xanthelasme. Thèse d. Paris 1880. — Graefe: Berl. kl. W. 1867/31. — Hebra: Atl. d. Hautkr. Heft 7. — Hertzka: Berl. kl. W. 1881/39, 1882/6. — Hillairet: Bull. d. l'acad. d. med. 1878. — Hilton-Fagge: Transact. of. path. soc. 1868. — Hutchinson: Med. Times and Gaz. 1871; Ophth. Hosp. Reports 6. — Kaposi: Wien. m. W. 1872, u. Hautkrankheiten. — Knauss: I.-D. Würzburg 1888/89. — Korach: D. A. f. kl. M. 32. Vjschr. f. D. u. S. 1883. — Köbner: Vjschr. f. D. u. S. 1888. — Lehzen-Knauss: V. A. 116. — Manz: Kl. Monatsbl. f. Augenhk. 1870. — Murchison: Path. Soc. 1868; Journ. of cut. med. 1869. — Niermann: I.-D. Würzburg 1898. — Pavy: Guys hosp. rep. 1866. — Potain: Gaz. d. hôpit. 1878. — Poensgen: V. A. 91 u. 102; Vjschr., f. D. u. S. 1883. — Pye Smith: Guys Hosp. rep. 22. 1877. — Rayer: Traite de maladies d. peau 1835 und Atlas 1. 22. — Smith, W.: A. f. D. u. S. 1870. — Startin: Path. Soc. 32. 1883. — Stiller: Pester med.-chir. Presse 1882/20 u. 21. — Touton: Vjschr. f. D. u. S. 1885. — Virchow: V. A. 52. — Vincentiis, De: Rivista clin. 1883/7. A. ital. di biol. 1883. — Wagner: I.-D. Würzburg 1897. — Wagner: H. V. A. 150/3. — Waldeyer: V. A. 52. — Wickham-Legg: Transact. of. the path. Soc. 13 u. 25.

Myxom.

Baumeister: I.-D., Würzburg 1892 (Wade). — Bérard: Rev. de chir. 1895. — Billroth: A. d. Hk. 3. — Chevalier: Thèse de Paris 1891. — Clementz: I.-D, Bonn 1882. — v. Franqué: Z. f. Geb. u. Gyn. 34 (Blasenmole). — Fränkel: A. f. Gyn. 49 (Blasenmole). — Graefe: Cbl. f. Gyn. 4 (kl. Labie). — Gscheidlen: A. f. Gyn. 6 (Blasenmole). — Guth: Prag. med. W. 1898 (Herzklappe). — Hackspill: I.-D., Würzburg 1889. (Mesenterium). — Hertz: V. A. 49. 1870 (Seitenventrikel). — Jacobsthal: V. A. 159 (Herz). — Jürgens: Berl. klin. W. 1891 (Herz). — Koester: Sitzber. d. Niederrhein. Ges. f. Naturk. 1881. — Kaufmann: V. A. 121 (Nabelstrang). — Marchand: Z. f. Geb. u. Gyn. 32 (Blasenmole); Berl. kl. W. 1894 (Herz). — Müller: A. f. A. u. Phys. 1836. — Orth: Ges. d. Wiss. z. Göttingen 1895. — Pestalozza: Annali di Ostetric. e Gin. 1895 (Blasenmole). — Rick: I.-D., Berlin 1890 (Blasenmole). — Robin: A. d. méd. exp. 1893 (Herz). — Rumler: I.-D., Bonn 1881. — Rummel: I.-D., Halle 1891 (Blasenmole). — Saltzmann: A. f. Ophthal. 39. — Sattler: Beitr. z. Chir. Festschr. f. Billroth

1892 (Sehnerven). — Seifert: Phys. med. Ges. z. Wzbg. Sitzber. 1887 (Choanen). — Steinhaus: Cbl. f. a. P. 10 (Her). — Virchow: V. A. 11. — Volkmann: V. A. 44. — Wagner: V. A. 8 (Gehirn). — Weichselbaum: V. A. 54. 1872 (Oberschenkel). — Winogradow: Russ. A. f. P. 1897 Bd. 3 (Thymus); Ref. i. Cbl. f. a. P. 9.

Weitere Literatur über Blasenmole siehe unter Choriongeschwulst; über Myxom der Nerven s. u. Nervenfibrome.

Lipom.

Alsberg: I.-D. Berlin 1892; Verh. d. 21. Chir. Kongresses. — Ascher: I.-D. Würzburg 1898 (Kniegelenk). — Askanazy: V. A. 158. 1899 (multiple). — Banti: Lo sperimentale 2. 1886. — Baumgärtner: 59. Naturf.-Vers. 1886. — Beneke: Z. B. 9. — Bechthold: I.-D. Würzburg 1897. — Borst: Cbl. f. p. A. 1898 (Sakrale Lipome); Würzbg. Sitz.-Ber. 1896 (Retroperitoneales Lipom). — Blaschko: V. A. 124. 1891 (hered.). — Brohl: I.-D. Würzburg 1886 (Ätiolog. u. Statistik). — Curling: Med.-chir. Transact. 33. — Ebstein: Ziemssens Handb. 9. — Ehrmann: Beitr. v. Bruns 4. — Féré: Rev. d. Chir. 1900 (symm. erblich). — Filter: I.-D. Greifswald 1890. — Förster: V. A. 12. — Goebel: Cbl. f. Path. 6. 1895 (zus. Ref.) — Grawitz: Lgb. Arch. 30 (Niere); V. A. 93. — Grosch: D. Z. f. Chir. 26. 1887. — Held: I.-D. Berlin 1889. — Jäckle: In Lubarsch Arbeiten a. d. Posner Instit. 1901. — Katzenellenbogen: Des Lipomes symm. Paris 1895. — Klaussner: M. m. W. 1895. — Köttnitz: D. Z. f. Chir. 38. 1894 (symm. Lip.). — v. Koelliker: Anat. Anzeiger 1886. — Lacrampe-Loustan: Paris Thèse 1881 (Niere). — Langer: Lgb. A. 46. 1893 (symm. Lip.). — Lorenz: Arb. a. d. Inst. f. Anat. u. Physiol. d. Centralnervsyst. Wien. 4 Heft (Vierhügel). — Madelung: Lgb. A. 37. 1888. — Manasse: V. A. 143 (Niere). — Merkel: Z. B. 29. — Meerbeck: I.-D. Würzburg 1887 (Heredität). — Müller: V. A. 145. 1896 (Niere). — Murchison: Edinburgh med. Journ. 7 (Heredität). — Payer: Wien. kl. W. 1895. — Petrén: V. A. 147 (hered. symmetr. multipel). — Rayer: Traités des malad. d. reins Paris 1841 (Niere). — Selter: V. A. 134 (Niere). — Severeanu: Le progrès méd. 22. 1894. — Schwarz: I.-D. Würzburg 1895 (Ätiol. d. Lip.). — Steinheil: Beitr. v. Bruns 7. 1891. — Schmolk: D. Z. f. Chir. 23 (Lip. arbor.). — Taubner: V. A. 110 (Gehirn). — Toldt: Sitzber. d. Wien. Akad. 1870. — Ulrich: Z. B. 17. — Virchow: V. A. 11. — Völker: Beitr. z. kl. Chir. 21. — Wagner: I.-D. Marburg 1887.

Chondrom.

Arnold: V. A. 148; Zieglers Beitr. 8. — Baum: I.-D. Bonn 1858. — Benke: Biblioth. d. med. Wiss. v. Drasche, Wien 1900. — Bidder: V. A. 120. (cong. branchiog.). — Birch-Hirschfeld: A. d. Heilkunde 10. 1869. — v. Biesiadecki: Wien. acad. Sitzungsbr. 57. — Blendinger: I.-D. Würzburg 1900. — Borst: Verh. d. phys. med. Ges. Wzbg. 32 u. 33. — Bonorden: I.-D. München 1891. — Buttersack: V. A. 106. (cong. branchiog.). — Cüppers: d. D. Greifswald 1892 (multipel). — Deichert: V. A. 141. (cong.). — Dembrowski v.: Z. f. Chir. 32. 1891. (Chondro-Endoth.). — Ely: The american Journal of med. sc. 109 Nr. 6. 1890. (Einbruch in Venen). — Ernst: Z. B. 28. 1600. — L. Frey: Wien. med. Press. 1887 (Multip.). — Förster: Wien med.

W. 1858 u. V. A. 13 (Verbreitung). — Happel: Beitr. z. kl. Ch. 14. (Mamma). — Heusinger: V. A. 33. (cong.). — Kast: V. A. 118 (multiple). — Kaestner: D. Klin. 31. — Kerber: I.-D. Breslau 1895. — Klebs: V. A. 31. 1864. (Chordom). — Knorr: I.-D. Greifswald 1893. (Hals). — König: Lgb. A. 56. — Kostanecki u. Mielecki: V. A. 120/121 (branchiog.). — Kramer: V. A. 156. — Kryger v.: Lgb. A. 57. — Küttner: Beitr. z. Bruns. 16. 1896. (Submaxillaris). — Langenbeck: D. Klinik. 1860. — Lesser: V. A. 69. 1877. Lunge). — Mackenzie: Krankh. d. Halses 1. 1880. — Mischaikoff: I.-D. Zürich 1894. — Michaloff: I.-D. Genf. 1882. — Mohr: Beitr. v. Bruns. 12. (Hoden). — O. Müller: I.-D. Bern 1898. — H. Müller: Z. f. rat. M. 2. — Nebelthau: I.-D. Marburg 1897. (Chordom). — Orth: Festschrift f. Virchow, Göttingen 1893. — Paget: Med. Chir. Transact. 38. — Pfeiffer, Fr.: I.-D. Erlangen 1890. — Quedenfeld: I.-D. Königsberg 1891. — Recklinghausen v.: V. A. 118. (multipel). — Ranvier: Bull. d. l. Soc. anat. Paris 1865. 40. — Reichel: Lgb. A. 61 (Gelenkkapsel). — Ritter: I.-D. Würzburg 1897. — Ribbert: Kongress f. inner. Med. 1895. (Ecchondr. physalifora). — Ribbert u. Stein: A. f. a. Path. u. path. Anatom. 5. 1894. (Ecchondrosis sphenooccipitalis). — Schäfer: Beitr. z. kl. Ch. 31. — E. Schläpfer: Das Rippenchondrom. Leipzig 1881. — M. Schultze: V. A. 20. (cong.). — Steudel: Beitr. z. Bruns. 8. (multipel). — Steudener: V. A. 42. — Stürzenegger: I.-D. Zürich 1896. — Virchow: V. A. 8, 30 u. 35. u. Berl. kl. W. 1889. — Volkmann: Z. f. Ch. 41. (Chondro-Endotheliom) u. D. klin. 7. — Wagner: A. d. Hk. 2. 1861. — Wagner, A.: I.-D. Marburg 1886. — Wartmann: Diss. Strassburg 1880. — C. O. Weber: Die Knochengeschwülste. Bonn 1856; V. A. 35. 1866. — Zahn: V. A. 95. (metastat. Ch.) 115. (cong. branchiog.). — Zeroni: Arbt. a. d. path. Inst. i. Göttingen 1893.

Osteom.

Arnold: A. f. path. A. 57. 1873. — Arnsperger: Z. B. 21 (Lunge, verästelt). — Bergmann: Deutsche Chir. 1897. — Bensen: I.-D., Götting. 1898. — Benjamin: V. A. 14. 1858 (Gehirn). — Buhl: Sitzb. d. kgl. bayr. Akad. d. Wissensch., München 1867 (Lunge, verästelt). — Brambilla u. Montini: Gazzetta med. Lombarda 1895 (Lunge). — Bostroem: Sitzber. d. phys. med. Soc. Erlangen 1875 (Lunge, verästelt). — Borst: Verh. d. phys. med. Ges. Würzburg, 32. — v. Chiari: Wien. med. W. 1878; Sitzber. d. k. k. Ges. d. Ärzte z. Wien 1878 (Trachea); Prager med. W. 1892 (Exostosen). — C. Cohn: V. A. 106 (Arterien). — F. Cohn: V. A. 101 (Lunge). — Cahen: D. Z. f. Chir. 31 (Myositis ossif.). — Cohnheim: V. A. 38. 1867 (Exostosen). — Dennig: Z. B. 2. 1888 (Trachea). — Deichert: V. A. 141. — Le Diberder: L'union méd. 1867 (Lunge). — Dünnhöfer: I.-D., München 1895. — Ebstein: V. A. 49. 1870 (Kleinhirn). — Eppinger: Path. Anat. d. Larynx u. d. Trachea in Klebs Handb. 1880 (Trachea). — Förster: V. A. 18. u. 13. (Lunge, verästelt). — Heschl: Österr. Z. f. prakt. Heilk. 8 (Lunge). — Haas: Beitr. z. kl. Chir. 31 (Nasenhöhle). — Heuking: V. A. 77. 1879 (Exostosen). — Heymann: V. A. 116; V. A. 104. 1886 (Heredit. Exost.). — Huber: V. A. 88. 1882 (Exost.). — Howse: Transact. of the Path. Soc. 28. 1877. (Arterien). — Jerusalem: Jahrb. d. Wien. Anst. 7. (Lunge). — Kassowitz: Wien. med. Jahrb. 2. 1879. — Krogius: Lgb. A. 50 (Odontom). — v. Lenhossék: V. A. 60. 1874 (Penis). — Luschka: V. A. 10 (Lunge, verästelt). — Marchand: Artikel Arterien in Eulenburgs Realencyklopädie. 3. Aufl. — Mays: V. A. 74 (Myositis ossif.). — Mertsching:

V. A. 116. — Manz: Annal. d. Münchn. Krankenh. 1895 (Myositis ossif.). — Meschede: V. A. 35. 1866 (Grosshirn). — Mischaikoff: I.-D., Zürich 1894 (Trachea). — E. Neumann: A. d. Hk. 1875 (Hoden). — Nusser: Österr. Z. f. prakt. Hk., Wien 1. (Lunge). — Orth: Göttinger Berichte 1898. — Pincus: D. Z. f. Chir. 44 (Myositis ossif.). — Picchini: Giornale int. delle scienze med. Napoli 1885 (Lunge, verästelt). — Post: I.-D., Würzburg 1858 (Lunge). — Pollack: V. A. 165 (Lunge) u. Arb. a. d. Posener Inst. 1901 (Lymphdrüsen). — Ranvier et Cornil: Manuel d'hist. path. 1884 (Lunge). — v. Recklinghausen: A. V. 35. 1866 (Exost.). — Reich: D. Z. f. Chr. 43 (Exost.). — Rohmer: V. A. 166 (Herzklappen). — Reinecke: Beitr. z. Bruns 7. 1891 (Erblichkeit). — Rullier: Arch. gén. d. méd. 5 (Lunge). — Rosenstein: V. A. 162 (Herzklappen). — Severi: Bolletino delle scienze med. di Bologna 1873 (Arachnoidea). — Schäfer: Beitr. z. kl. Chir. 31 (Fibula). — Schuhmacher: I.-D. Würzburg 1898. — Spengler: Strassburg 1887 (Erblichkeit). — Steudener: V. A. 42. 1868 (Trachea). — Stempel: Grenzgeb. d. Mediz. u. Chir. 3 (Myositis ossif.). — Tamburini: Rivista sperim. di freniatria 3 (Arachnoidea). — Trapp: D. Z. f. Chir. 43. — Virchow: V. A. 8 (Lunge); Verh. d. Naturf. u. Ärzte in Bremen 1892 (Multipl. Exostosen). — E. Wager: A. f. Heilk. 1859 (Lunge). — O. Weber: Die Knochengeschwülste, Bonn 1856. — Wilks: Transact. 8 in Schmidts Jahrb. 90 (Trachea). — Zanda: Z. B. 5 (Arachnoidea).

Weitere Literatur s. u. Metaplasie (Lit. z. allg. Teil).

Angiom (Hämangiom).

Beneke: V. A. 119 (Leber); Verh. d. d. p. Ges. 2. (Chorionangiom). — Borst: Verh. d. phys. Ges. Würzburg. 31 u. 32. — Brigidi e Marcacci: A. de dermat. et syph. 1882. — Brüchanow: Z. f. Heilk. 20. 1899 (Leber). — Burkhardt: I.-D. Würzburg 1894 (Leber). — Cohnheim: V. A. 37. — Dibbern: I.-D. Kiel 1869. — Eisenreiter: Med. Abh. 8. München 1894 (Hals). — Esmarch: V. A. 6. (multipl. cavernon. A.). — Ewald: I.-D. Würzburg 1896 (Leber). — Frerichs: Klinik d. Leberkrankh. (Leber). — Fabris: Z. B. 28 (Cavernom). — Hanssen: Henle u. Pfeuffersche Z. 3. R. 20. — Hauenschild: I.-D. Würzburg 1893. — v. Häfen: I.-D. Wzbg. s. Borst, Wzbg. Verh. 32. — Heine: Prag. Vjschr. 3. 4. 1869. (A. racem.) — Hildebrand: D. Z. f. Chir. 30. 1889 (multipl.) — Kitt: Monatsschr. f. prakt. Tierheilk. 6 (Leber). — Kretschmann: Halle 1881. (A. racem.) — Langhans: V. A. 75. 1879. — Levy: I.-D. Freiburg 1894 (Leber). — Lilienfeld: I.-D. Bonn 1889 (Leber). — Lücke: D. Z. f. Chir. 30. (Angiom. ossif.). — Marckwald: V. A. 137 (Ovarium). — May: I.-D. Wzbg. 1898. — Matthias: I.-D. Wzbg. 1897. — Muscatello: V. A. 135 (Muskeln). — Nauwerck: V. A. 111 (Kapillarangiom). — Oltendorf: I.-D. Bonn 1897 (Niere, Leber). — Pupovac: Lgb. A. 54 (Muskel). — Pilzer: V. A. 165. — Pfeiffer: Üb. Telangiektasie etc. Tübingen 1854. — Rau: V. A. 153 (Herz. vorhof). — Recklinghausen, v.: V. A. 118. — Ribbert: V. A. 151. 1898. — Saake: (Leber); A. f. wiss. u. pr. Tierheilk. 14; D. Z. f. Tiermed. 22. — Schrohe: V. A. 156. — Scheffen: I.-D. Bonn 1897 (Leber). — Schmieden: V. A. 161. 1900 (Leber). — Steinhaus: Cbl. f. a. Path. 10. (Herz). — Schneck: Berlin 1885. (A. racem.) — Soboroff: V. A. 54. — Spillmann: A. d. phys. norm. et path. 1896. — Stamm: I.-D. Göttingen 1891. — Tillmanns: A. d. Heilk. 1873. — Virchow: V. A. 6. (Leber). — Voigt: I.-D. Greifswald 1893. — A. Wagner: Bruns Beiträge. 11. (Rankenangiom). — E. Wagner: A. d. Heilk. 2. 1851 (Leber multipl.) — Weil: Beitr. z. Kenntn. d. Angioms. Prag 1877.

Varicen.

Epstein: V. A. 108. — Graupp: Z. B. 1888. — Hodara: Monatsschr. f. prakt. Derm. 20. — Jacobs: J.-D. Bonn 1880 (Haemorrhoiden). — Kirchenberger: Ätiol. u. Histogenese d. varikös. Venenerkrank. Wien 1893. — Köster: Berl. kl. W. 1879 (Darm). — Lesser: V. A. 101. — Lejeune: V. A. 155. — Meschede: V. A. 57. (Dura). — Neelsen: Berl. kl. W. 1879 (Pfortader) — Palmgrên: I.-D. Greifswald 1889 (Extrem.). — Quénu: Rev. de chir. 1892/93. (Hämorrh.). — Reinbach: Bruns Beitr. 19 (Hämorrh.). — Sommer: I.-D. Zürich 1896. — Virchow: V. A. 3 u. 6.

Angiom (Lymphangiom).

Arnstein: V. A. 54. 1872 (Makroglossie). — Bayer: Z. f. Heilk. 12. 1891. v. Bärensprung: Charité-Annalen 11. 1863. — Borst: Wzbg. Verh. 34. — Chervinsky: A. de phys. 1885 (Leber). — le Dentu: Rev. d. Chir. 1898. — v. Forster: Graefes Archiv 24 (Auge). — Freudweiler: A. f. Derm. 41. 1897 (Haut). — Gjorgjewic: Lgb. A. 12. — Gussmann: D. med. W. 1890. — Helfreich: Nagels Jahresber. 1886 (Lymphangiome a. Auge). — Heschel. Wien. med. W. 1866. Nr. 31. — Hirschberg: klin. Beob. a. d. Augenheilanstalt Wien 1874 (Entzündl. Lymphangiektasien a. Auge). — Jaksch: Prag. A. f. Heilk. 1885. — Karfunkel: I.-D. Würzburg 1896. — Kindler: I.-D. München 1884. — Klebs: Prag. Vjschr. 1. 1875. — Küttner: Beitr. v. Bruns 18. 1897. — Langhans: V. A. 75. 1875. (Extrem.). — Maas: Würzburg. Sitzberichte 1885. — v. Michel: Graefe-Saemisch 4 (Auge). — v. Nasse: Lgb. A. 34. 1887. — zur Nieden: V. A. 90. 1882. — Noyes u. Török: Mtschr. f. pr. Derm. 11. — Ottava: ophthal. Jahresber. 1885 (Entzündl. Lymphangiektasien a. Auge). — Ritschl: Beitr. z. kl. Chir. 15. 1895. (Muskeln). — Reichel: V. A. 46. 1869 (Lymphang. cyst.). — Ribbert: V. A. 151. 1898. — Roth: I.-D. Zürich 1880 (retroperiton.). — Sachs: Z. B. 5. 1889 (Auge). — Samter: A. f. kl. Chir. 41. 1891 (Mundhöhle). — Schultes: I.-D. Freiburg 1894 (Oberschenkel). — M. B. Schmidt: Verh. d. d. p. Ges. 1898. — Schmidt: A. f. Derm. 22. 1890. Stadler: I.-D. Würzburg 1886 (Auge). — Steudener: V. A. 59 (Auge). — Teichmann: Das Saugadersystem. Leipzig 1861. — Tilger: V. A. 139 (Mesenterium). — Uhthoff: A. f. Ophthal. 29 (Entzündl. Lymphangiektasien a. Auge). — Wagner: Lgb. A. 20. — Waelsch: A. f. Derm. 51. 1900 (Haut). — Wegner: A. f. kl. Chir. 20. — C. Weil: Prag. Vjschr. f. pr. Heilk. 133. — Wiedemann: I.-D. Würzburg 1888. — Wiesner: Graefes A. 32 (Auge); I.-D. Würzburg 1886 (Auge). — Winiwarter: Lgb. A. 16. — Wintersteiner: A. f. Ophth. 45 (Auge). — Wildersinn: I.-D. Würzburg 1898.

Hygrom (und Hydrocele colli).

Ammon: Die angeb. chir. Krankh. d. Menschen. Berlin 1839. — Arnold: V. A. 32. 1865 (Hals). — Boucher: Des cystes cong. du cou. Thèse de Paris 1868. — Burow: Lgb. A. 12. — Frobenius: Z. B. 6 (Hals). — Gurlt: Üb. d. Cystengeschw. d. Halses. Berlin 1855. — Heusinger: V. A. 33. — Köster: Wzbg. Verh. Neue Folge 3. 1872. — Lücke: Pitha-Billroths Handbuch 2. 1869. Neumann-Baumgarten: A. f. kl. Chir. 20. — Paster: Jahresb. f. Kinderheilk. neue Folge 18. — Riedel: D. Chir. 36. — Schuchardt: V. A. 120 (subkutan). — Virchow: Hygroma cystic. glutaeale congen. V. A. 102. — Vonwiller: I.-D. Zürich 1881.

Weitere Literatur s. u. Mischgeschwülste: branchiogene Cysten.

Chylangiom.

Bramann: A. f. kl. Heilk. 35. — Georgjevic: A. f. kl. Chir. 12. — Kruse: V. A. 125. 1891. — Weichselbaum: V. A. 64.

Lymphangioma tuberosum multiplex.

Hebra u. Kaposi: Lehrb. der Hautkrankh. 2. — Jacquet et Darier: Ann. d. derm. 1887. — Lesser: Z. f. Chir. 34. 1893. — Lesser-Beneke: V. A. 123. — Pospelow: Vjschr. f. Derm. u. S. 1879.

Geschwülste des Muskel- und Nervensystems.

Myom (Leiomyom).

Aufrecht: V. A. 44. — Axel Key: V. H. Jahrb. 1877 (mit Lymphangiom). Babes: Ziemssens Handb. 14 (mit Keloid). — Becker: V. A. 163. — Besnier: Annales de Dermat. et Syphilis 1880/1885 (Haut) [hier s. a. L. Verneuil, Brigidi e Marcacci, Arnozan e Vaillard]. — Borst: Wzbg. Verh. 34. — Brodowski: V. A. 67. — Böttcher: V. A. 47, 104. — Büttner: Z. f. Geb. 28 (Harnröhre). — Challard: Bulletin de la Soc. anat. 1871 (Lab. maj., Skrot.). — Chambard et Gouilloud: Annal. de Dermat. et Syphil. 1883 (mit Xanthom). — Cohen: V. A. 158. 1899 (Magendarmkanal u. Uterus). — Czerny: Lgb. A. 17 (mit Neurom). — Falk, E.: Cbl. f. Gyn. 1898. — v. Fewson: I.-D. Erlangen 1895 (Uterus). — Förster: Wien. med. W. 1858; V. A. 13 (Ileum). — Gebhard: Handb. v. Veit 2, Wiesbaden 1897 (Uterus). — Gottschalk u. Rösger: Z. f. Geb. 18; A. f. Gyn. 43 (Uterus). — Göhrig: D. tierärztl. W. 1896 (multipl.). — Haret: Thèse de Paris 1881. — Hausen: M. m. W. 1893. — Hess: V. A. 120 (Haut). — Hyenne: Thèse de Paris 1898. — Jacobi: I.-D. Greifswald 1890 (Ovarien). — Jadassohn: V. A. 121. 1890 (Haut). — Jamin: D. A. f. kl. M. 70 (Haut). — Illig: I.-D. Giessen 1894 (Ösophagus). — Kemke: Mitteil. a. d. Hamburg. Anstalt Bd. I (Magen). — Klob: Path. Anat. d. Sexualorgane (Mamma). — Kunze: A. f. kl. Chir. 40, 1890 (Magen). — Krische: I.-D. Göttingen 1889. (Uterus, metastatisch). — Lucasiewicz: A. f. Derm. 24, 1892. (Haut). — Marc: V. A. 125 (subkutan). — Monsky: Z. Ent. wickl.-Frage d. Uterusorgane, Petersburg 1889. — Neumann, E.: A. f. Dermat. 39. 1897 (Haut). — Noll: I.-D. Wzbg. s. Borst, Wzbg. Verh. 34. — Orloff: Z. f. Heilk. 16 (Uterus). — Phélisse: Thèse de Paris 1887 (Skrotum). — Pichler: Prag. med. W. 1897 (Ösophagus). — v. Reklinghausen: D. m. W. 1893 (Uterus). — Sokoloff: V. A. 58 (Brustwarze). — Spiegelberg: A. f. Gyn. 6 1874. — Steiner: Beitr. z. kl. Ch. 22, 1898 (Magen u. Darm). — Terier u. Hartmann: Rev. d. Chir. 1895 (Blase). — Valude: Bulletin de la soc. anat. 1884 (Lab. maj.). — Virchow: V. A. 6. — Yamagiva: V. A. 144.

Adenomyome.

Abramow: Cbl. f. a. P. 12 (Brustdrüse). — Aschoff: Monatsch. f. Geb. u. Gyn. 1899. — Barabeau et Vautrin: Anal. de Gyn. 1898 (congenit.). — Bluhm, Agnes: A. f. Gyn. 55 (Ligt. rot.). — Blumer: American Journal of Obstet. 1898. — Borst: Wzbg. Verh. 34. — Camnitzer: I.-D. Berlin 1895. — v. Chiari: Z. f. Heilk. 1887. 8. Bd. — T. E. Cullen: John Hopkins Hospital Bulletin 1896

(Ligt. rot.). — Engelhardt: V. A. 158 (Ligt. rot.). — v. Franqué: Z. f. Geb. u. Gyn. 42. — Gottschalk: A. f. Gyn. 60. — Jacobs: Rev. d. Chir. 1898 (Tube). — Ito: I.-D. Halle 1897 (Vagina). — Klein: V. A. 154 (Lit.) (Gartnersche Gänge). — Kossmann, A. f. Gyn. 54. — Landau, Anat. u. klin. Beitr. z. Lehre v. d. Myomen. Berlin, Wien 1900. — v. Lockstädt: Monatsschr. f. Geb. u. Gyn. 7. — Martin: Z. f. Geb. u. Gyn. 1891 (Ligt. rot.). — R. Mayer: Z. f. Geb. u. Gyn. 38 u. 37 u. Epitheliale Gebilde i. Myometr. etc. Berlin 1899. — Mackenrodt: Z. f. Geb. u. Gyn. 43 (Kombination mit Dermoid u. Kystom d. Ovar.). — S. Neumann: A. f. Gyn. 58. — Palm: A. f. Gyn. 53. — Pfannenstiel: Cbl. f. Gyn. 1897 (Lig. rot.). — Pick: (Lit.) V. A. 156, A. f. Gyn. 54 u. 57 u. 60 (Schleimhautversprengung). — Poret: Thèse de Paris 1898 (Tube). — Rademacher: I.-D. Greifswald 1895. — v. Recklinghausen: Die Adenomyome etc. Berlin 1896. — Ricker: V. A. 142. 1895. — Rolly: V. A. 150. — Rudolph: A. f. Gyn. 56 (Tube). — Thumim: A. f. Gyn. 61. — Wülfing: I.-D. Wzbg. 1900. —

Weitere Literatur s. u. Mischgeschwülste.

Sarkomatöse Myome.

Brodowski: V. A. 67. — Dobbertin: Z. B. 28. — v. Franqué: Z. f. Geb. u. Gyn. 42. — Heinzer: I.-D. Würzburg 1893. — v. Kahlden: Z. B. 14. — Paviot et Bérard: A. d. méd. exp. 1897. — Pick: A. f. Gyn. 46, 48, 49. — Ricker: V. A. 142. — Reinicke: A. f. Gyn. 53. — Vogler: Bruns Beitr. z. kl. Chir. 21. — Williams: Z. d. Heilk. 15. 1894.

Karzinomatöse Myome.

Buhl: Mitt. a. d. path. Inst. München 1878. — Liebmann: V. A. 117. — Ruge-Veit: Z. f. Geb. u. Gyn. 6 u. 7. — Schafer: V. A. 129. — Röhrig: Z. f. Geb. u. Gyn. 5. — V. Babesiu: Wien allg. Zeitung 1882. — Rolly: V. A. 150.

Myom (Rhabdomyom).

Anderson u. Oedmanson: Nord. med. Arch. 1; V.-H. J. 1870/1. — Arnold: Z. B. 8 (Hoden). — Bayer: Nord. med. Arch. 14. Stockholm (Orbita). — Becker: V. A. 163. 1901 (Hoden). — Benjamin: V. A. 8 (Nates). — Billroth: V. A. 8 (Hodencystoid); V. A. 9 (Ellbogen); V. A. 18 (Mamma). — Brosin: V. A. 96 (Niere). — Brock: V. A. 140 (Niere). — Buhl: Z. f. Biol. 1 (Lendenwirbelgegend und Musculus pectoralis maior). — Bystroumow und Eckert: Rudnews Journal 1874 (Uterus). — Cattani: Arch. per le scienze med. 7, 5 (Harnblase). — Césaris-Demel: Arch. per le scienze med. 19. 1885 (Herz). — Colomiatti: Arch. per le scienz. med. 5. 1882 (Uterus). — Cohnheim: V. A. 65 (Niere). — Döderlein u. Birch-Hirschfeld: Cbl. d. Krankh. d. Harn- u. Sex.-Org. 5. — Eberth: V. A. 55 (Niere). — Erdmann: V. A. 43 (Nase). — Eve: Path. Transact. 33 (Niere). — Fujinami: V. A. 160. 1900. — Girode: Comptes rendus 1892. — Génévet: Rév. d. chir. 1900. — Gratia: Annal. belgiques 1884 (Hals). — Hanau: Ges. d. Ärzte Zürich 1892 (Ösophagus). — Hauser: V. A. 88 (Vagina). — Heidemann: D. m. W. 1893 (Niere). — Hennig u. Wagner: V. A. 10 (intracephal. Chondrom). — Helbing: Cbl. f. a. P. 9. S. 433 (Lunge); Jahrb. f. Kinderhk. 41 (musk. Makroglossie). — Heschl:

V. A. 8 (Hoden). — Hoishold: V. A. 104 (Niere). — Huber u. Bostroem: D. A. f. kl. M. 23 (Niere). — Jone: Ber. üb. d. Veterinärwesen i. Kgr. Sachsen (Niere). — Justi: Cbl. f. a. P. 7 (Herz). — Kaschewarowa Rudnewa: V. A. 54 (Vagina). — Kocher u. Langhans: D. Z. f. Chir. 9 (Niere). — Kollesnikow: V. A. 68 — Kolisko: Wien. med. Jahrb. 1887, 3 (Herz); Wien. kl. W. 1889 (Vagina). — Künert: A. f. Gyn. 6 (Uterus). — Lambl: Aus d. franz. Joseph-Kinderspital, Prag 1860 (Tibia). — Landsberg u. Cohnheim: Berl. kl. W. 1877 (Niere). — Marchand: V. A. 100 (Becken); V. A. 73 (Niere). — Nehrkorn: V. A. 151 (Uterus). — Nanotti: Il Morgagni 33. 1891 (Hüfte). — Nepveu: Tumeurs du testicule, Paris 1875. — Neumann: V. A. 130. — Orlandi: Arch. p. l. scienz. med. 19 (Ischiadicus). — Pende: Z. f. Hk. 18. — Pfannenstiel: V. A. 127 (Uterus). — Pernice: V. A. 113 (Uterus). — Pick: A. f. Gyn. 46 u. 49 (Uterus). — Prudden: American journal of med. sc. 1883 (Parotis). — Ponfick: Verh. d. d. p. Ges. 1901 (Herz). — v. Recklinghausen: Mtsschr. f. Gebk. 20. — Ribbert: V. A. 106 (Nierenbecken); V. A. 130. — Rieder: Jahrb. d. Hamb. Krankenanst. 1889. 1. Jahrg. (Herz). — v. Rindfleisch: Gewebelehre (Vagina, retroperit. Fettgewebe). — Rokitansky: Z. d. k. k. Gesellsch. d. Ärzte, Wien 1849. 5 (Hoden). — Seiffert: Z. B. 27 (Herz). — Senftleben: V. A. 15 (Hodencystoid). — Talavera: Path. Transact. 33 (Hoden). — Targett: Path. Transact. 43 (Hals). — Taruffi: Compend. de anat. path. gen. Bologna 1870 (Herz). — Vincenzi: Riv. clinica di Bologna 1887 (Harnblase). — Virchow: Wzbg. Verh. 1850. 1 (Ovarialcystosarkom); V. A. 30 (Herz); Mtsschr. f. Gebk. 20. (Cystenhygrom d. Kreuzbeins); V. A. 53 (Mediastinaltumor). — Wallmann: Wzbg. Verh. 9. 1859 (Mundhöhle). — C. O. Weber: V. A. 7. (Makroglossie); V. A. 39 (Uterus). — Williams: Path. Transact. 33 (Niere). — Wolfensberger: Z. B. 15. 1894. — Zenker: V. A. 120 (Orbita).

Weitere Literatur s. u. Mischgeschwülste der Niere, des Hodens, des Uterus, der Scheide etc.

Neurom.

Askanazy: Festschr. f. Neumann. 2. (Fibrom mit Ganglienzellen). — Axel-Key: Hygiea 1879; V.-H. Jb. 1880/1 (Ganglioneurom.). — Beneke, R.: Vers. d. Naturf. u. Ärzte. Düsseldorf 1898 (Ganglioneurom); Z. B. 30. — Bard: Arch. d. physiol. 1885. — Borst: Sitzber. d. phys.-med. Ges. Würzburg 1897 (Ganglioneurom.). — Busse: V. A. 151. Suppl. — Courvoisier: Die Neurome. 1886. — Chiari: Diskussion z. Benekes Vortr. (Ganglioneurom.). — Glockner: A. f. Gyn. 63 (Neuroma verum). — Hanau: V. A. 147. — Haenel: A. f. Psych. 31. (Neuroganglioma amyelin. ver. im Gehirn). — Kahlden, v.: Z. B. 17. u. 21. — Klebs: Vjschr. f. pr. Med. 133 — Knauss: V. A. 153 (subkutan) (Ganglioneurom.). — Lecroix et Bonnaud: A. de méd. exp. 2. 1880 (amyelinisch.). — Loretz: V. A. 49. (Ganglioneurom.). — Neumann: Mtschr. f. Psychiat. u. Neurol. 1901 (Neuroganglion). — Raymond: A. d. neurol. 16. — Schlesinger: Arbeit a. d. Inst. f. Anatom. d. Centralnervensyst. Wien. 3. Heft. — Schmidt: M. B.: V. A. 155 (Ganglioneurom). — Soyka: Prag. Vjschr. 135. — Weichselbaum: V. A. 85 (Ganglioneurom).

Amputationsneurome (Nervenregeneration).

Borst: Wzbg. Verh. 31. (Centrales Nervensystem). — Bruch: A. d. Vereins f. gemeins. Arbeit. Bd. 1. Göttingen 1835. (Centrales Nervensystem). — Brown-Sequard: Gaz. méd. 1850 u. A. d. physiol. 5. Série. T. 4. (Centrales Nervensystem). — Burdach: Beitr. z. Anat. d. Nerv. Königsberg 1837. (Centrales

Nervensystem). — Büngner, v.: Z. B. 10. (Periph. Nervensystem). — Dentan: I.-D. Bern 1873. (Centrales Nervensystem). — Eichhorst: V. A. 59. (Periph. Nervensystem). — Eichhorst u. Naunyn: A. f. exp. Path. 2. (Central. Nervensystem). — Gottsacker: I.-D. Tübingen] 1889. (Amput. Neurom). — Goldmann: Habilit.-Schrift. Tübingen 1892. (Amput. Neurom). — Korybutt-Daskiewicz: I.-D. Strassburg 1878. (Periph. Nervensystem). — Masius u. Vaulair: Cbl. f. d. m. W. 1869 u. Bulletin d. l'acad. roy. d. Belgique 21. (Central. Nervensystem). — Müller: Abh. d. Senckenberg. naturf. Ges. Frankfurt. 5. (Centrales Nervensystem). — Neumann: A. f. Heilk. 9 (Periph. Nervensystem). — Nicolaier: I.-D. Würzburg 1897. (Central. Nervensystem). — Notthafft, v.: Z. f. wiss. Zoologie. 55 (Periph. Nervensystem). — Ranvier: Compt. rendus 70/76. (Periph. Nervensystem). — Schiefferdecker: V. A. 67. (Central. Nervensystem). — Schiff: Arch. d. Vereins f. gemeins. Arbeit. Bd. 1. Göttingen 1854. (Centr. Nervensyst.) — Stroebe: Z. B. 15. (Centrales Nervensystem).

Gliom.

Arneth: I.-D. Würzburg 1897. — Aschoff: Lubarsch-Ostertag Ergebn. über 1898. 5. Jahrg. — Baumann-Ziegler: Z. B. 2 (Neuroglioma ganglionare) Borst: Berichte etc. 2. Folge Wzbg. Verh. 32. — Bruns: Gehirntumoren, Realencyklopädie 5. A. f. Psych. 28. — Bonome: V. A. 163. — Buchholz: A. f. Psych. 22 u. Cbl. f. Nervenheilk. 13. — Carrara: Vjschr. f. gericht. Med. 3 Folge. Bd. 11. — Ceni: A. f. Psych. 1899. — Collins: D. Z. f. Nervenheilk. 10. 1897. — Cramer u. Schultze: A. f. Ophth. 19. 1897. — Cimbol: V. A. 166. — Chiari: Verh. d. d. p. Ges. 1901. — Eisenlohr: V. A. 123 (Retina). — Ernst: Z. B. 17. — Emanuel: V. A. 161 (Retina). — Flexner: John. Hop. Hosp. Rep. 1891. — Freudweiler: V. A. 158. — Gaupp: Z. B. 2. — Gerhardt: Festschr. z. Säkularfeier d. Univ. Wzbg. 1882. — Golgi: Über die Gliome des Gehirns. Jena 1884. — Gowers: Handb. d. Nervenkrankh. übersetzt v. Grube. Bonn 1892. — Greff R.: D. m. W. 1896. Nr. 21 (Retina). — Grimm: V. A. 48. — Hartdegen: A. f. Psych. 1881 (Neuroglioma ganglionare). — Heller: Naturf. vers. Freiburg 1883. — Henneberg: A. f. Psych. 30. — Hildebrand: D. Z. f. Chir. 36. — Hoffmann: Z. f. rat. M. 3. Reihe 34. Bd. D. Z. f. Nervenheilk. 3. — Hochhaus: D. A. f. kl. M. 47. — Jolly: A. f. Psych. 26; Berl. kl. W. 1899. — Karch: I.-D. Würzburg 1898. — Kaufmann: I.-D. Würzburg 1892. — E. Kaufmann: Verh. d. d. p. Ges. 1901. — Kazowski: Cbl. f. Path. 11. — Klebs: Prager Vjschr. 125. — Koths: Gerhardts Handb. d. Kinderkr. 1880. — Lachmann: A. f. Psych. 13. — Leusden: Z. B. 23. — Mosler: V. A. 43. — J. N. Müller: I.-D. Würzburg 1888. — Neumann: V. A. 61. — Petrina: Prag. Vjschr. 133/34. — R. Pfeifer: D. Z. f. Nervenheilk. 5. (ependymäres Gliom). — Renaut: Gazette méd. Paris 1884. — Reisinger: V. A. 98. — Sander: A. f. Psych. 2. — Saxer: Verh. d. d. p. Ges. 1901. — Schultze Fr.: V. A. 150. — Simon: A. f. Psych. 5 und V. A. 61. — Sokoloff: Arbeit a. d. Instit. Dorpat 1887. — Steinhaus: Ctbl. f. a P. 11. — Storch: V. A. 157. — Stolpe: Festschr. d. Krankenhaus. Dresden 1899. — Stroebe: Z. B. 18. Ctbl. f. p. A. 5. — Strube: V. A. 151 Suppl. — Strümpell: D. A. f kl. M. 28. — Taylor: Journal of exp. med. Vol. 2. 1897. — Thomas u. Hamilton: Journal of exp. Med. 2. 1897. — Treutlein: I.-D. Würzburg 1898. — Virchow: Z. f. Psych. 1846. — Volkmann R.: D. A. f. kl. M. 42. — W. Weber: Allg. Z. f. Psychiat. 1901. — Weigert: Ctbl. f. p. A. 1. — Westphal: A. f. Psych. 5. — Wintersteiner: Über das Neuroepithelioma retinae Leipzig-Wien bei Frz. Deuticke 1897 u. Wien. kl. W. 1894.

FEDS & M ST

Gliom u. Syringomyelie.

Babes et Manicatide: Ctbl. f. p. A. 11. Annales de l'inst. de Path. etc. Bucarest 6. – A. Bäumler: D. A. f. kl. M. 40. – Chiari: Z. d. Heilk. 9. — Daxenberger: I.-D. Erlangen 1890. — Fürstner u. Zacher: A. für Psych. 14. – Gerlach: D. Z. f. Nervenheilk. 5. — Glaser: A. f. Psych. 16. — Hoffmann: D. Z. f. Nervenheilk. 3. — Jacoby: V. A. 141 u. 147 (in embryonal. Rückenmark). — Joffroy et Achard: A. d. méd. exp. et d'anat. path. 3me année u. Arch. d. phys. 1887. – Kahler u. Pick: Prager Vjschr. 141 u. 142. Kiewlicz: I.-D. Strassburg 1888. — Koschewnikoff: V. A. 19. — Kupferberg: D. Z. f. Nervenheilk. 4. — Kraus: V. A. 101. – Kronthal: Neur. Ctbl. 8. 1889. — Leyden: V. A. 68. — Magnan u. Miercejewski: Arch. d. Phys. 1873. – K. Miura: Z. B. 11. — Müller u. Meder: Z. f. klin. M. 28. — Oppenheim: A. f. Psych. 25. – Pels-Leusden: Z. B. 23. – Raymond: A. d. neur. 26. — Reisinger u. Marchand: V. A. 98. – Rosenthal: Z. B. 23. — Saxer: Ctbl. f. Pathol. 9 u. Z. B. 20 u. Habilitat.-Schrift Marburg 1896. — Seebohm: I.-D. Strassburg 1888. – H. Schlesinger: Die Syringomyelie. Leipzig u. Wien bei Frz. Deuticke 1895 und Wien. klin. W. 1897. Schmaus: Kompressionsmyelitis. Wiesbaden 1889. – Schmaus u. Saki: Lubarsch-Ostertag Ergeb. über 1898. 5. Jahrg. — Schultze: A. f. Psych. 8. Z. f. klin. M. 13. V. A. 87 u. 102. Berl. klin. W. 1897. — E. Schultze: V. A. 137. – Schüle: D. A. f. kl. M. 20. — Schüppel: A. d. Heilk. 8. — Simon: A. f. Psych. 5. — Sokoloff: A. f. kl. M. 41 u. Arb. a. dem path. Inst. Dorpat 1887. — Storch: V. A. 157. — Straub: D. A. f. kl. M. 54 (Hydromyelie). — Weigert: Ctbl. f. p. A. 1. — R. Wichmann: Geschwulst- u. Höhlenbildung im Rückenm. Stuttgart 1887. – Wieting: Z. B. 19 u. Ctbl. f. p. A. 7.

Gliosis.

Francotte: A. d. neurol. 20. — Fürstner u. Knoblauch: A. f. Psych. 22 (Mitosen in Gliazellen). — Golgi: Unters. über d. fein. Bau des centr. u. periph. Nervensyst. 1894. — Harter: Ctbl. f. a. P. 6. – Lancereaux: Mém. d. l. Société de biologie 1862. — v. Lenhossék: Der feinere Bau des Centralnervensystems 1895. — Nissl: Allgem. Zeitschr. f. Psych. 17 (Mitosen in Gliazellen). — Virchow: V. A. 6 u. ges. Abhdlg. — Weigert: Ctbl. f. p. A. 1. Abh. d. Senckenberg. Naturf. G. 19/2. 1895

Heterotopie grauer Substanz.

Borst: Wzbg. Verh. 32. — Karch: I.-D. Wzbg. 1898. — Matell: A. f. Psych. 25. — Meschede: Allg. Zeitschr. f. Psych. 21. — Tängel: V. A. 16. — Virchow: Ges. Abhandlg. S. 998. — Wagner: A. d. Heilk. 1861.

Endotheliome.

Allgemeines über Endotheliome. Lymphangioendotheliom.

Ackermann: In Ohlshausens Krank. d. Ovar., Stuttgart 1886 (Ovar.).; Volkmanns kl. Vortr. 233/234. — Afonassiew: V. A. 44. — Aldegarmann: I.-D., Würzbg. 1899 (Magen). — Amann: A. f. Gyn. 46 (Ovar.). — Appollonio: Z. B. 3 (Allg.). — Arndt: V. A. 51 (Pia). — Arnold: V. A. 51 (Pia). — Barth:

Z. B. 19 (Lymphangiom); I.-D. Heidelberg 1895/96 (Mundboden). — Baginsky: Cbl. f. med. Wissensch. 1882 (Allg.). — Baumgarten: Cbl. f. med. Wiss. 1882 (Allg.). — Benda: D. med. W. 1897 (prim. Karz. d. Pleura). — Beneke: Z. B. 7 (Allg.). — Berger: Rev. d. Chir. T. 1 1900 (Knochen). — Best: Z. B. 23 (glykogenh. E.). — Billroth: A. f. kl. Chir. 9 u. 11 (alveol. Sarkom, Knochen); A. d. Hk. 3 u. V. A. 17 (Speicheldrüse). — Bizzozero u. Bozzolo: Wien med. Jahrb. 1874 (Dura). — Bizzozero u. Salvioli: Cbl. f. d. med. W. 1872 (Allg.). — Le Blanc: I.-D., Bonn 1868. — Blendinger: I.-D., Würzburg 1900. — Borrmann: V. A. 151. Suppl. (Einteilung). — Borst: Berichte etc. 1., 2. u. 3.; Verh. d. med. phys. Ges. Wzbg. 31, 32 u. 33; ferner L. O. Ergb. 1897, Chron. Entzündung; Habilit. Schrift Wzbg. 1897; Verh. d. phys. med. Ges. Wzbg. 31. — Böhme: V. A. 81 1880. (Pleura). — Braun: A. f. kl. Chir. 43 (Haut). — Braunschweig: A. f. Ophthal. 39. — Brosch: V. A. 144 (Allg.). — Burckhardt: Cbl. f. Geb. u. Gyn. 40 (Ovar.). — Büttner u. Beck: Z. B. 25. — Cohnstein: V. A. 135 (Allg.); Pflügers A. 59, 60, 62. (Allg.). — Cramer: I.-D., Marburg 1888 (Pia). — Cohnheim: V. A. 68. — Classen: V. A. 50. — Czerny: Beitr. z. kl. Chir. 89 (Gallenblase). — Callum Mac: John Hopkins Hosp. Rep. 9 (Hoden). — Dieckhoff: Beitr. z. path. A. d. Pankreas, Leipzig 1895. — v. Driessen: Z. B. 13. 1892 (Nieren). — Eisenmenger: D. Z. f. Chir. 39 (Gaumen). — Ernst: Z. B. 11. — Eckardt: Z. f. Geb. u. Gyn. 16 (Ovar.). — Eppinger: Prag. Vjschr. 1875. Bd. 126 (Pia). — Eberth: V. A. 49 (Pia). — Eberth u. Spude: V. A. 153. 1898 (familiäre E.). — Englmann: I.-D., Berlin 1871. — Fraenkel: V. A. 51. — Friedländer: V. A. 72 u. 67. — Fick: D. Z. f. Chir. 48 (Magen). — Fischer: Allg. Chir. 1888. — Fleischl: Österr. Jahrb. 1873/3. — Fasce: V. A. 97 (Arachnoidea, papill. u. melanot. E.). — Franke: V. A. 121 (Submaxillar.). — Forchheimer: I.-D. Wzbg. 1897. — Finger: I.-D., Würzburg 1897 (Pia, faszikulär. E.). — Gebhardt: I.-D., Freib. 1894 (Pleura). — Gegenbaur: Lehrb. d. Anat. 1895 (Allg.). — Glockner: Z. f. Hk. 1897. Bd. 18 (seröse H.) u. Z. B. 26 (Riesenzellen in E.). — Graser: A. f. kl. Chir. 50 (Allg.); D. Z. f. Chir. 27. — Haake: I.-D. Würzburg 1893/94. — Hanau: F. d. M. 1889 Bd. 7. — Hansemann: D. med. W. 1896. 4. — Hamburger: Z. B. 1893; Z. f. Biol. 1894 (Allg.). — Hartmann: A. f. Ophth. 34 (Orbita). — Heidenhain: Pflüg. Arch. 49, 56, 62 (Allg.). — Heuking: I.-D., Dorpat 1886 (Allg.). — Hildebrand: D. Z. f. Chir. 48; D. Z. f. Chir. 31 (Knochen). — v. Hippel: Z. B. 14. — His: Die Häute und Höhlen des Körpers, Basel 1865. — Hinsberg: Bruns Beitr. 24. (Klin. Bedeutung des End.). — Hurdon: John Hopkins Hosp. Bullet. 1898 (Cervix). — Jansen: V. A. 139 (Pia). — Jungmann: I.-D., Würzburg 1892 (Magen). — Jakowenko: I.-D. Wzbg. 1897. — Jaffé: A. f. klin. Chir. 17 (Knochen). — Kelsch: A. d. physiol. 1873 (Allg.). — Kelsch u. Renault: Gaz. des hôpitaux 1873 (Allg.). — Klebs: V. A. 44 (Allg.). — Köster: Sitzber. d. niederrh. Ges. f. Natur- u. Hk. 1882 u. B. kl. W. 1876 Nr. 31 u. 33; ferner V. A. 40 u „Entwickl. d. Karzinome", Würzburg 1869 (Allg.). — Klien: A. f. Gyn. 46. — Kolossow: Biol. Cbl. 1892 (Allg.) u. A. f. mikr. Anat. 42 (Allg.). — Kolaczek: D. Z. f. Chir. 9 u. 13. — Kromeyer: V. A. 139 (Haut, End. tub. coll.). — Klein: Cbl. f. a. P. 7 (Allg.) — Krompecher: V. A. 151. Suppl. (Hoden). — Küttner: Beitr. v. Bruns 16 (Submaxill.). — Kretschmer: Verh. d. 9. Gyn. Kongress. (Endoth. ovarii cystic.). — Krukenberg: Z. f. Geb. u. Gyn. 41; A. f. Gyn. 50. — Laisney: Thèse de Paris 1895. (Herz). — Leopold: A. f. Gyn. 6 (Ovarium). — Lehmann: Cbl. f. Chir. 1892 (Periton.). — Lancereaux: Traité d'anat. path. 3. Paris 1889. — Lange: I.-D., Kiel 1895 (Hirn). — Lenz: I.-D., Freiburg 1895 (Pia). — Lubarsch: V. A. 135. —

Lücken: D. m. W. 17. Nr. 40. — Lücke: V. A. 35 (Knochen) u. Pitha-Billroths Handb. 2. (Kombinat.-Tumoren). — Lösch: V. A. 44. — Lorrain: Cbl. f. a. P. 9 (Arachnoidea). — Linser: Beitr. v. Bruns 26. (Verkalkte E.). — Mulert: A. f. kl. Chir. 54 (multiple E.). — Marchand: Habilitschr., Halle 1879 (Ovar.) u. Z. B. 13; Z. B. 4 (Allg.). — Michel, v.: A. d. Hk. 14 (Opticusscheide). — Maurer: V. A. 77. — Morpurgo: Z. f. Hk. 16. — Müller: A. f. Gyn. 42. 1892 (Ovar. kystomatös, papillös). — Most: V. A. 154 (Hoden). — R. Meyer: I.-D., Zürich 1895 (Allg.). — Muscatello: V. A. 142. — Narath: A. f. kl. Chir. 50. — Nehrkorn: Z. B. 21. — E. Neumann: A. d. Heilk. 13 (Orbita u. Gehirn); V. A. 144 (Allg.); A. f. mikr. Anat. 11. 1875 (Allg.). — v. Ohlen: Z. B. 13. — Orlow: Pflügers Arch. 59 (Allg.). — Pagenstecher: V. A. 45 (Augenwinkel). — de Paoli: Z. B. 8 (Niere). — Pekelharing: Z. B. 8 (Allg.). — Perls: V. A. 56. — Perthes: Beitr. v. Bruns 12 (verkalkte E.). — Pohoreky: A. f. Gyn. 60. (Portio). — Pfannenmüller: I.-D., Würzburg, s. Borst, Wzbg. Verh .31. — Pfannenstiel: in Veits Handb. d. Gyn. Bd. 3. — L. Pick: Berl. kl. W. 1894 (Ovar.). u. A. f. Gyn. 49. — F. Pick: Z. f. Hk. 6. — Pirkner: I.-D., Greifswald 1895 (Pleura). — Pollmann: Z. B. 26. 1899 (Pleura u. Periton). — Pomorski: A. f. Gyn. 18. — Römer: Jahrb. d. Hamburger Anstalten Bd. 4 (Dura). — Ritter: D. Z. f. Chir. 50. 1899 (fetthaltige E., Knochen). — Runge: V. A 66 (Knochen). — v. Rindfleisch u. Harris: V. A. 103 (Knochen, melanot. u. metast. E.). — Rabl: Verh. d. anat. Ges. 1889 (Allg.). — Ribbert: Vjschr. d. naturf. Ges. Zürich 41. 1896 (Allg.); Z. B. 6. (Allg.). — Renggli: I.-D., Zürich 1894 (Allg.). — Roloff: Habilschr., Tübingen 1894 (Allg.). — Robin: Journal de l'anat. et de la physiol. 1869. 4/6. — Rustizky: D. Z. f. Chir. Bd. 3 (Knochen); V. A. 59. — v. Rosthorn: A. f. Gyn. 41 (Ov.). — v. Recklinghausen: V. A. 70 (Orbita).; A. f. Ophth. 10. — Rossier: Z. B. 13 (1893). — Ranvier u. Cornil: Manl. d'hist. path. 1884, ferner Verh. d. med. phys. Ges. Wzbg. 1. — Steudener: V. A. 42. — Ssobelew: V. A. 161 (multiple E. d. Magendarmkanals). — Stengel: I.-D., Würzburg 1896 (Oberkiefer). — Siegert: V. A. 134. — Saltzmann: A. f. Ophth. 38. — Salzer: A. f. Opthal. 39. — Schroeder: I.-D., Kiel: 1874. — Schmidt: A. f. kl. Chir. 36. 1888 (Brustdrüse). — Schmidt, Bruno: I.-D. Wzbg., s. Borst, Wzbg. Verh. 33. — M. B. Schmidt: Z. B. 11 (Allg.). — Stricker: Med. Jahrb. Wien 1871, Bd. 2 u. 3. — Sokoloff: Z. B. 41 (Allg). — C. Sternberg: C. f. p. A. 12. No. 15 (Knochen). — R. Schultz: A. d. Hk. 17. 1876. — Starling: Journal of phys. Bd. 14. — Tanaka: D. Z. f. Chir. 51 (Haut, metast. E., Klinisches). — Troitzky: Prag. med. W. 1893 (Dura spinal.). — Teixeira: I.-D., Freiburg 1894. — Trovali: Arch. ital. di Ginec. 1898 (Ovar.). — Tillmanns: A. d. Heilk. 41 (Haut). — Toché: Thèse de Paris 1887/88 (Hirn). — Thévenot: Rev. d. Chir. T. 1. 1900 (Knochen). — Thoma: V. A. 109 (Allg.). — Volkmann: D. Z. f. Chir. 41. 1895. — v. Velits: Z. f. Geb. u. Gyn. 18. — Weichselbaum: V. A. 85 (multipl. E. d. Milz.) — Waldeyer: in V. A. 55 u. Wien. med. Jahrb. Bd. 2 u. 3 (Allg. üb. E.). — Wettergren; Nord. med. Arch. 4 (Hoden). — Waelsch: A. f. Derm. 49. 1899. — Wolters: A. f. Derm. 53. 1900. — Zahn: V. A. 22.

Sog. Endothelkrebs, (Lymphangiosarkom).

Arndt: V. A. 51 u. 72. — Aldegarmann: I.-D. Würzburg 1899 (Magen). Barth: Z. B. 19. — Böhme V. A. 81 (Pleura). — Borst: „Berichte" 2. u. 3. Folge. Verh. d. med. phys. Ges. Wzbg. 32 u. 33. — Bostroem: I.-D. Erlangen 1876 (Lunge, Gehirn, mit Metast.). — Benda: D. med. W. 1897 (Pleura). — Birch-Hirschfeld: Prag. med. W. 1. 1876. — Braun: A. f. kl. Chir. 43. —

Cahen: I.-D. Wzbg. 1896. — Chvosteck: Z. f. pr. Heilk. 12 (Periton.). — Collier: The Lancet 1886. Nr. 21. — Classen: V. A. 50. — Eberth: V. A. 49. — Eckardt: Z. f. Gebk. 16. — Eppinger: Prag. med. W. 1876 (Pleura). — Fraenkel: Verh. d. 11. Kongr. f. innere Med. 1892. — Friedländer: V. A. 67 (Periton.). — Gebhardt: I.-D. Freiburg 1894 (Pleura). — Glockner: Z. f. Heilk. 18. 1897 (seröse H.). — Gross: Philad. med. Times 1878 (Perit.). — Guarnieri: A. per le scienze med. 10. Nr. 6 (Perikard.). — v. Hippel: Z. B. 14. — Hofmokl: A. f. Kinderheilk. 7 (Pleura). — Hubl: Wien. med. W. 1879 (Perit.). — Kundrat: Östrch. Jahrbücher 1871. 2. Heft. — Laisney: Thèse de Paris 1895 (Perikard. u. Pleura). — Langhans: V. A. 38 (Lunge). — Löschner: Prag. med. W. 1889. Nr. 39 (Periton.). — Malassez: A. d. phys. normale et path. Sér. 2. Band 3. 1876 (mit Metastasen). — G. de Massy: Gaz. des hôpitaux 1867 (Periton.). — Markwald: 66. Vers. d. Naturf. u. Ärzte. Wien 1894. — Neelsen: A. f. kl. Med. 31. — E. Neumann: A. d. Heilk. 13. — Nasse: Lbg. A. 44. — Pagenstecher: V. A. 45. — Perls: V. A. 56 (Pleura). — Pirkner: I.-D. Greifswald 1895 (Pleura). — Podák: A. f. kl. Med. 63 (Pleura). — Pollmann: Zieglers Beitr. 26 (Pleura). — Rindfleisch u. Harris: V. A. 103. — Robin: Journal de l'anat. etc. 1869. — Rossier: Z. B. 23 (Pleura). — Schottelius: I.-D. Wzbg. 1874 (Lunge). — Schroeder: I.-D. Kiel 1874. — R. Schulz: A. d. Heilk. 17 (Perit. mit Metastasen). — Schwalbe: V. A. 149 — Schweninger: Annalen d. städt. allg. Krankenh. München I. 1878 (Perit. u. Pleura.) — Seliger: Cbl. f. a. P. 7. — Teixeira: I.-D. Freiburg 1894 (Pleura). — Troitzky: Prag. med. W. 1893. — Uhle u. Wagner: Handb. d. a. Path. 1876. — Volkmann: D. Z. f. Chir. 41. 1895. — Wack: I.-D. Wzbg. 1898 (Lunge, Pleura). — Wagner: A. d. Heilk. 11. — Weichselbaum: V. A. 85 (Milz).

Hämangioendotheliom.

(Hämangioendothelioma intravasculare und Perithelioma bezw. Hämangiosarkom.)

Ackermann: Volkmanns klin. Vortr. Nr. 233/234. — Amann: A. f. Gyn. 46 (Ovar.). — Arndt: V. A. 51. (Pia). — Arnold: V. A. 51. (Pia) und Z. B. 8. (Angios. d. Leber). — Besold: D. Z. f. Nervheilk. 8. (Gehirn). — Billroth u. Czerny: A. f. kl. Chir. 11. — Birch-Hirschfeld: A. d. Heilk. 1871. — Le Blanc: I.-D. Bonn 1868 (Hirn). — Block: A. d. Heilk. 16. (Leber, melanot.). — Borrmann: V. A. 151 Suppl. u. V. A. 157. — Bostroem: I.-D. Erlangen 1876 (Pia). — Borst: Berichte etc. 1. Folge; Verh. d. med.-phys. Ges. Würzburg 31. — Buzzi: V. A. 109. — Beck: Z. B. 25. (Knochen). — Cimbal: V. A. 166 (mit Gliom). — Cramer: I.-D. Marburg 1888 (Pia, multipel). — Czerny: Beitr. z. kl. Chir. 1889 (Gallenblase, Angiosarkom). — Dembrowski: D. Z. f. Chir. 32. — Dieckhoff: Beitr. z. path. Anat. d. Pankreas. Leipzig 1895 (Angios. d. Pankreas). — Driessen: Z. B. 13. — Eberth: V. A. 49 (Pia). — Eckardt: Z. f. Geb. u. Gyn. 16. — Friedreich: V. A. 33. (Milz). — Hanke: V. A. 148. (Augenlid). — Harris: Journ. of Path. 2. 1893 (Pleura). — Heinleth: Cbl. f. a. P. 11. (Gland. carot.) — Hildebrand: D. Z. f. Chir. 31. (Knochen) u. 47. 48. (Niere). — Hippel, v.: Z. B. 14. (Angios.) — Huber: I.-D. Würzburg 1897 (Periton.). — Jaffé: A. f. kl. Chir. 17. — Jannsen: I.-D. Marburg 1886 (Pia). — Jarisch: A. f. Derm. 28. (Haut). — Jolly: A. d. méd. exp. 7. 1895. — Kolaczek: D. Z. f. Chir. 9. u. 13. (Angios.) — Krompecher: V. A. 151. Suppl. (Hoden). — Krukenberg: Z. f. Geb. u. Gyn. 41. — Limacher: V. A. 151. Suppl. — Lücken: D. m. W. 17 Nr. 40. — Lücke: V. A. 35. — Marchand:

Festschrift f. Virchow. II. 1891. — Marckwald: V. A. 141 (Knochen, multipel). — Maurer: V. A. 77 u. I.-D. Halle 1883 (Angios.) — Most: V. A. 154. (Hoden). — Narath: A. f. kl. Chir. 50. — Nauwerck: V. A. 111. (Knochen). — Neumann, S.: A. f. Gyn. 15. — Neumann, E.: A. f. Heilk. 13. (S. mit endoth. Zellen). — Paltauf: Z. B. 11. (Gland. carot.). — Paoli, de: Z. B. 8. (Niere). — Pollak: Monatsschr. f. Geb. u. Gyn. 7. (Ovar.). — Putiata: V. A. 69. 1877. — Ritter: I.-D. Würzburg 1897 (Kleinhirn). — v. Rosthorn: A. f. Gyn. 41. — Runge: V. A. 66. (Knochen). — Sachs, J.: Arbeit. a. d. hist. Inst. zu Charkow. — Schröder: I.-D. Kiel 1874. — Schmidt: Lgb. Arch. 36. (Mamma, Angios.). — Schrott: I.-D. Wzbg. 1897. — Tillmanns: A. d. Heilk. 14. (Haut). — Tripke: I.-D. Wzbg. 1897. — v. Velits: Z. f. Geb. u. Gyn. 18. — Volkmann: D. Z. f. Chir. 41. — Waldeyer: V. A. 41 u. 55. — Weichselbaum: V. A. 85. (Milz). — Wolters: A. f. Derm. 53. (tub. multiplex, Haut). — Zahn: V. A. 117. (Knochen mit Metast.) u. D. Z. f. Chir. 22. (multipel).

Perithelien.

Arnold: V. A. 39. (Steissdrüse). — Axel-Key: Schultzes Archiv. 8. — Boll: I.-D. Berlin 1869 (Hoden). — Eberth, V. A. 49. (Hirn- u. Rückenmarksgefässe), u. Strickers Hdbch. Lfg. 2. — v. Ebner: Unters. üb. d. Bau der Samenkanälchen. Leipzig 1871 (Hoden). — Henle: Splanchnologie. S. 358. (Hoden). — v. Koelliker: Gewebelehre. 5. Aflg. S. 524. (Hoden). — Leydig: Histologie. S. 495. (Hoden). — Luschka: Journal de l'anat. et phys. 1868 (Carotisdrüse). — Sertoli: V. A. 42. (Steissdrüse). — Waldeyer: V. A. 55.

Cylindrom.

Arndt: V. A. 51 (Pia). — Arnold: V. A. 51 (Pia). — Braunschweig: A. f. Ophth. 39. — Battaglia: Giorn. internat. d. scienz. med. 1890. — O. Becker: Wien. med. Jahrb. 1867 (Orbita.). — Billroth: Üb. Entstehung u. Entwicklg. d. Blutgefässe. Berlin 1856 (beschreibt die 5 Recidive von Fall Busch); A. d. Heilk. 3 (Kleinhirnrinde); V. A. 17. — Birch-Hirschfeld: A. d. Heilk. 12 (Gegend d. Coecum). — Le Blanc: I.-D. Bonn 1868. — Böttcher: V. A. 38, 42 (Orbita u. Dura). — Busch: Chir. Beob. Berlin 1854. — Cramer: I.-D. Marburg 1888 (Pia). — Carter: Journal of path. and med. 50. — Czerny: Lgb. A. 11 (Orbita). — Dagonet: A. d. méd. exp. 4, 1892. — v. Dembowsky: Z. f. Chir. 32, 1891 (Nase). — Engelmann: I.-D. Berlin 1871. — Eisenmenger: D. Z. f. Chir. 39 (Gaumen). — Ewald: Wien. kl. W. 1897. — Eberth: V. A. 49 (Pia). — Ewetzky: V. A. 69 (Orbita). — Förster: Atlas d. path. Hist. Leipzig 1856 (Antr. Highmori u. Oberkiefer). — Friedreich: V. A. 27 u. 30. — Franke: V. A. 121 (Submaxillargegend). — Fischer: Lehrb. d. Chir. 1887. — Friedländer: V. A. 67, 1876. — v. Graefe: A. f. Ophth. 1. — Grohé: In Bardelebens Chir. 1, Seite 508. — Ganguillet: Beitr. z. Kenntnis d. Rückenmarkstumor. Bern 1878. — Henle: Z. f. ration. Med. 3, 1845. — Heschl: Wien med. W. 1877. — Koester: V. A. 40 (Epulis u. Orbita). — Kocher: V. A. 44 (Knochen). — Kromayer: V. A. 139 (Haut). — Kaufmann: Lgb. A. 26. — Lebert: Traité d'anat. path. 1. — Lücke: V. A. 35. — Löwenbach: V. A. 150 (Submaxill.). — Lubarsch: V. A. 122; V. A. 111. — Meckel: Charité-Annalen 7. 1. 1856. — R. Maier: V. A. 14 (Dura). — Malassez: A. d. Phys. 1883. — Marchand: Z. B. 13 (Highmorshöhle). — Neumann: A. d. Heilk. 9. — Ordonez: Gaz. méd. d. Paris 1860. — v.

Ohlen: Z. B. 13 (Parotis). — Pagenstecher: V. A. 45, 1869. — De Paoli: Z. B. 8. — Perls: Lehrb. d.allg. Path. 3. Aufl. 1894. — Robin: Traité d'anat. path. Atlas; Comptes rendus de l'acad. 1855. — v. Recklinghausen: A. f. Ophth. 10. (Orbita). s. a. Würzburger Sitzber. 1865/66. — Rustizky: V. A. 54 (Dura). — Sattler: Üb. d. sog. Cylindrome. Berlin 1874 (Orbita, Speicheldrüse). — Steudener: V. A. 42 (Nasenwurzel). — Tonimasi: V. A. 31 (reg. submaxill.). — Volkmann: V. A. 12 (Nase u. Infraorbitalgegend). — Waldeyer: V. A. 55.

Psammom.

Arnold: V. A. 52 — Borst: Verh. d. phys. med. Ges. Würzburg 31. — Cornil et Ranvier: Manuel d'histol. path. 1. — Cimbal: V. A. 166. — Craizie: Elements of general and path. anat. Ed. 2. — Cruveilhier: Anat. path. livr. 2. — Engert: V. A. 160. — Ernst: Z. B. 11. — Fester: Berl. klin. W. 1878. — Friedreich: V. A. 33 (Glandula pinealis). — Glaser: I.-D. Wzbg. 1897. — Golgi Camillo: V. A. 51. Sulla struttura e sullo sviluppo degli Psammomi Pavia 1869; Cbl. f. med. Wiss. 1870. — Kraushaar: I.-D. Marburg 1886 (Dura). — Lambl: Frz. Joseph-Kinderspital Prag 1860. — Levi: I.-D. Freiburg 1891. — Linser: Beitr. v. Bruns 16, 1900. — Meyer Semi: V. A. 143 (Sandkörper). — Morely: Cbl. f. a. P. 10. — J. Müller: Üb. d. fein. Bau d. Geschw. etc. — Neumann: A. d. Heilk. 13. — Petroni: La Roumaine méd. 1893. — Reichenfeld: Cbl. f. a. P. 11 (Beckenbindegewebe) Ref. — Robin: Journal de l'anat. et phys. 6. 1869; Gaz. méd. 1856. — Schüppel: A. d. Heilk. 10. — Steudener: V. A. 50. — Virchow: V. A. 160; V. A. 8. — Wiedemann: Z. f. rat. Med. 3. Reihe. Bd. 24.

Cholesteatom.

Beselin: V. A. 99. — Baginsky: Berl. kl. W. 1894. — Benda: Ctbl. f. a. Path. 9 (Gehirn). — Beneke: V. A. 149, 142. — Bostroem: Ctbl. f. a. Path. 8. — Bonorden: Z. B. 11. — O. Blasius: V. A. 165. — Bruns: Handlb. d. prakt. Chir. 1. — Buhl-Nobiling: Bayer. ärztl. Intellg.-Bl. 1869 (Paukenhöhle). — Chiari: Prag. med. W. 1883 (Rückenmark); 1886 (Urether). — Craizie: Elem. of gen. and path. anat. Ed. 2. Seite 343. — Cruveilhier: Anath. path. livr. 2. Pl. 6. — Eberth: V. A. 49 (Pia u. Lunge). — Esmarch: V. A. 10. — Eppinger: Prag. Vjschr. 1875. — Franke: Lgb. A. f. kl. Chir. 34; V. A. 31; — Glaeser: V. A. 122 (Hirnbasis). — Gross: Contrib. à l'étude d. tumeurs perlés. Paris 1885. — Haug: Cbl. f. a. Path. 6 (zus. Ref.). — Habermann: Z. f. Heilk. 21 (Stirnhöhle). — Kuhn: Verh. d. 10. internat. Kongr. — Langerhans: Grundriss d. path. Anat. Berlin 1895. — Joh. Müller: Über d. fein. Bau d. Geschw. etc. Seit. 50. 1838 (Gehirn, Felsenbein). — Nehrkorn: Z. B. 21. — W. Osler: Journ. of nerv. and ment. diseases 1887. 11 u. 12 (Pia). — Schirmer: B. z. Augenheilk. 34 (Orbita). — Tröltsch: A. d. Ohrenheilk. 4. — Virchow: V. A. 8. — Wettergren: Nord. med. Ark. 4 (Hoden). — Wendt: A. d. Heilk. 14 (Trommelfell). — Weinlechner: Wien kl. W. 1889/7.

Sarkome.

Allgemeines und einfache Sarkomformen.

Ackermann: Volkmanns kl. Vortr. 233—234 (Histog. u. Histol. d. S.). — Adamczewski: I.-D. München 1895 (Peritoneum). — Acker: V. A. 120 (Verbreitg.). — Andrée: V. A. 61 (Verbreitg.). — Amann: A. f. Gynäkologie 46 (Ovarium). — Baumgarten: Arb. a. d. p. Inst. Tübingen. B. 2 (Pseudoleukämie). — Beneke: Artikel Sarkom, Drasches Biblioth. d. g. Wissenschaft 1900; Z. B. 9. — Borrmann: Z. f. Geb. u. Gyn. 43 (Riesenzellen S. d. Cervix). — Birch-Hirschfeld: Eulenburgs Real-Encykl. 1899 (S.). — Bizzozero: A. per les sc. med. 2 1878 (Stroma d. Sarkome). Wien. med. Jahrb. Nr. 4. 1878. — C. Bruns: Z. B. 24 (Spindelz. S. d. Niere, doppelseitig). — Blumenau: D. med. W. 1896 (Pleur.). — Becher: V. A. 156 (Riesenzellensarkom). — Borst: Berichte 1. Verh. d. phys. med. Ges. 31. (S. cavernos), ibid. 32 (S. u. Krebs), ferner 33 u. 34. — Braunbeck: I.-D. Würzburg 1898 (Fibros.). — Ehrendorfer: A. f. kl. Chir. 27 (Hoden). — Cramer: Lgb. A. 52 (Desmoid). — Corselli u. Frisco: Cbl. f. Bakt. 18 (Parasiten). — Dobrowolski: Z. B. 16 (Lymphknötch.). — Flitner: I.-D. Halle 1890. — Freitag: Z. B. 24 (einf. Nierens, doppelseitig.) — Freuthal: I.-D. Wzbg. 1896. — Fütterer: Sitzber. d. Wzbg. Phys. Ges. 1887 (Mitos.). — Goldmann: Beitr. v. Bruns 18. 1897 (Verbreitgwege bösartig. Geschw.). — Glockner: Ctbl. f. a. P. 8. Seite 797 Ref. — Glaeser: V. A. 154 (Uterus). — Goller: I.-D. Wzbg. 1898 (Spindelz. S.). — Grossbeckes: I.-D. Wzb. 1898 (Rundzellensarkom). — Hackspill: I.-D. Wzbg. 1889 (S. im Kindesalter). — Hammer: B. z. kl. Chir. 31. (fasciales Riesenzellen-S. mit Knochenbildung). — Hedinger: V. A 164 (Intimasarcomatose). — Hermann: Ctbl. f. a. P. 12 Ref. (Ät.). — Heukelom: V. A. 107. Rec. de trav. du lab. Boerhave 1899 (S. et inflammation). — Helwing: I.-D. Wzbg. 1899. — Hohenemser: Jahrb. d. Hamburger Staatskrankenanst. 4 (Chron. Rückfallfieb. b. multip. S.). — v. Heinleth: M. m. W. 1901 (Rundzellens. d. Tonsillen). — Jacubesch: Z. f. Geb. u. Gyn. 7 (Uterus). — Jürgens: Ctbl. f. a. P. 6; Verh. d. d. path. Ges. I. Tagung; D. Gesellsch. f. Chir. 1896 (Ät.) — Joseph: A. f. Derm. 46. 1898. — Klein: I.-D Wzbg. 1898 (Sark. u. Krebs). — Köster: Berl. klin. W. 1876. Nr. 33. — v. Kahlden: Z. B. 21 (prim. S. d. Leber); Ctbl. 8. Seit. 954. Z. B. 21. — Krause: Habil.-Schrift Halle 1887 (Neurosarkom). — Krückmann: V. A. 138 Suppl. (Riesenzellens.) — Kutzner: I.-D. Greifswald 1889 (Histog.) — Leo Loeb: V. A. 167 (exp. Übertragung). — Lautz: I.-D. Zürich 1896 (Wachstum). — Langhans: D. Chir. 50. — Langerhans: Cbl. f. a. P. 8. Seit. 589. Ref. — Linser: Beitr. v. Bruns 26. 1900. — Löwenthal: Lgb. A. 49. 1875. — Manz: Beitr. v. Bruns 13. 1895 (Brustdrüse). — Mayr, Karl: I.-D. Wzbg. 1895 (Metast.) — Mauderli: I.-D. Basel 1895 (S. im Kindesalter). — Most: V. A. 154 (Hodens.). — Neumann: A. d. Heilk. 13. 1892 (Sark. m. endoth. Zellen). — Pawlowsky: V. A. 133 (Ät.). — Panicotti: Lo sperimentale 1886 (Lymphgefässe). — Pick: A. f. Gyn. 46 (Uterus u. Vagina). — Pollack: I.-D. Wzbg. 1897 (Rundzellens. d. Lunge). — Polak-Daniels: V. A. 165 (Stroma). — Perls: V. A. 53 1871. — Philippson: V. A. 167 (S. idiop. cutis.) — Reinwald: Beitr. z. kl. Chir. 30 (Dünndarm). — Rheinstein: V. A. 124. (Riesenz. S.). — Ritter: Habil.-Schrift Greifswald 1899 (Epulis). — C. Ritter: V. A. 157 (Fibros.). — Ruff: Cbl. f. a. P. 13. (Ätiol.-Ref.) — Rowsing: Cbl. f. Chir. 1897. (Trauma). — Saltzmann: A. f. Ophth. 39 (Myxos.). —

Schalek: Prag. med. W. 1899 (S. im Kindesalter). — C. Stern: Berlin. kl. W. 1894 (Dünndarm, cong.). — Stroebe: Z. B. 11. — O. Schmidt: I.-D. Göttingen 1895 (Chlorom). — Smoler: Prag. med. W. 1898 (Darmsarkome). — Sänger: A. f. Gyn 46. (S. uteri decid. cellul.). — Spiegelberg: I.-D. Freiburg 1894 (Multip. Knochensarkom.). — Spiegler: Vjschr. f. Derm. 27 (Sarcomatosis cutis). — Steinhaus: Ctbl. f. a. P. 1891 (Ät.). — Starck: V. A. 162 (Ösophagus). — Tauffer: V. A. 138 Suppl. (Ät.). — Tillmanns: A. d. Heilk. 14 1875 (Beitr. z. Lehre v. d. S.). — Trambusti: Z. B. 22. 1897 (Bau u. Teilg. d. Sarkomzellen). — Tilger: V. A. 133 (Magen). — Tripke: I.-D. Wzbg. 1897. — Vogler: Beitr. z. kl. Chir. 21 (Uterus). — Virchow: D. krankhaften Geschwülste Bd. 2. 1864. — Wieland: I.-D. Basel 1893 (prim. multip. Knochens.). — Walter: I.-D. Wzbg. 1896 (Spindelzellens). — Wiecherkiewicz: Cbl. f. a. P. 13. (Ätiol.-Ref.). — G. Wild: I.-D. München 1891. Ätiol.). — Winicouroff: A. f. Kinderheilk. 21 (multiple S.). — Wintermantel: I.-D. Erlangen 1894 (Hirns.). — Zahn: D. Z. f. Chir. 22 (Myxod. b. Fötus u. S. d. Samenblase mit Met.). — Zenker: V. A. 120. (Metast.). — Zipperlen: I.-D. Wzbg. 1896 (Spindelzellens.).

S. = Sarkom.

Weitere Literatur s. unter d. Citaten für den allgemeinen Teil.

Melanoma sarcomatodes und Pigmentfrage.

Achenbach: V. A. 143. — J. Abel: V. A. 120. — J. Arnold: V. A. 161. — Borst: Wzbg. Verh. 33. — Bernhardt, Rob.: Cbl. f. a. P. 13 (Ref.) — Carbone: Giorn. d. Accad. d. Med. 1890. — Chiari: Prag. med. W. 1883. — Dietrich: A. f. kl. Chir. 25, 1867. — Dubrow: I.-D. Wzbg. 1896. — Dobbertin: Z. B. 28, 1900. — Eiselt: Prag. Vjschr. 76. 1862. — Eberth: V. A. 58, 1873. — Ernst: V. A. 152. — Ewetzky: A. f. Ophth. 45 (Aderhaut). — Fränkel: Prag. med. W. 1897 (Schilddrüse). — Gonin: Z. B. 24, 1898. — Green: V. A. 134. — Groenouw: Graefes A. 47, 1898. — Hetzel: I.-D. Erlangen 1895 (Leber). — Hirschberg u. Birnbacher: Cbl. f. Augenheilk. 1884. — K. Joos: Münch. med. Abhdlg. 1894, Heft 47. — Just: I.-D. Strassburg 1888. — Joseph: Festschr. für Neumann 1900. — Kolaczek: D. Z. f. Chir. 12. — Kromayer: Z. B. 22. — Leber: A. f. Ophth. 44 (Aderhaut). — Leber u. Krahnstöwer: A. f. Ophth. 45 (Aderhaut). — Larass: in Lubarsch Arb. a. d. Posen. Inst. 1901. — Lagrange et Flout: Annales d'occulist. 122 (Aderhaut). — Marc: V. A. 136. — Martens: V. A. 138, 1894. — Marchand: Verh. d d. path. Ges. 2. Tagung. — Mertsching: V. A. 116. — Meyerson: V. A. 118. — Mörner: Z. f. phys. Chem. 11, 1887. — Neumann: V. A. 116. — Noell: I.-D. Wzbg. 1896. — Oppenheimer: V. A. 106, 1886. — Post: V. A. 135. — Putiata-Kerschbaumer: D. Sarkom d. Auges. Wiesbaden 1900. — Ribbert: Z. B. 21, 1897. — Schaleck: Journal of cut. and genit. dis. 1900. — M. B. Schmidt: V. A. 115 u. 163. — Schieck: A. f. Ophth. 45 (Aderhaut). — Schrott: I.-D. Wzbg. 1897 (Pseudomelanos.). s. Borst, Berichte Wzbg. Verh. 31. — Schulz: Pflügers A. 54 und 56. — Steinmetz: I.-D. Freiburg 1894. — Unna: Cbl. f. P. 6. Seit. 712/13. Ref. (Naevi) u. Histopathol. d. Haut 1894. — P. Wagner: Münch. med. W. 1887. — Wallach: V. A. 119, 1890. — Wiener: Z. B. 25, 1899. — R. v. Wild: I.-D. Strassburg 1888. — Williams: Z. f. Heilk. 15, 1894.

Weitere Literatur s. u. Melanom.

Angioma sarcomatodes.

Arnold: Z. B. 8. — Busch: D. Z. f. Nervenheilk. 9. — Buzzi: V. A. 109 (Steiss). — Cemann: Wien. Med. Presse 1888. — v. Hippel: Z. B. 14. — Kaufmann: Cbl. f. Gyn. 1898 (Steissbein). — Kolaczek: D. Z. f. Chir. 9 — Maurer: V. A. 77, 1879 — De Paoli: Z. B. 8 (Niere). — Schmidt: I.-D. München 1885 (Gaumen). — M. B. Schmidt: V. A. 112. — G. B. Schmidt: Lgb. A. 36, 1888 (Mamma). — Steinhaus: Cbl. f. a. P. Bd. 11. — Steinthal: V. A. 111.

Weitere Literatur s. u. Endotheliom.

Glioma sarcomatodes.

Borst: „Berichte" etc. 2. Verh. d. med. phys. Ges. 32. — Emanuel; V. A. 161. — Flexner: John. Hop. Hosp. Rep. 3, 1893. — Henneberg: A. Psych. 30. — Möllert: D. m. W. 1897. — Stroebe: Z. B. 18. — Treutlein: I.-D. Wzbg. 1898

Weitere Literatur s. u. Gliom.

Myoma sarcomatodes.

Brodowsky: V. A. 67. — Beckmann: Z. f. Geb. u. Gyn. 41. — Cohnheim: V. A. 65. — Dobbertin: Z. B. 28. — v. Franqué: Z. f. Geb. u. Gyn. 40. — Fujinami: V. A. 160. — Genevet: Rev. d. Chir. 1900. — Hellmann: V. A. 114. — Huber u. Boström: A. f. kl. Med. 28. — v. Kahlden: Z. B. 14, 1898. — Langerhans: Berl. kl. W. 1893. — Manasse: V. A. 144, 145. — Marchand: V. A. 73 u. 100. — Morpurgo: Z. f. Heilk. 16. — Paviot et Bérard: A. de méd. exp. 1897. — Ribbert: V. A. 106, 130. — Sokolow: V. A. 57, 1873. — Tusini: A. per le scienze med. 22. Nr. 2. (Rhabdomyoangiom). — Vogler: B. z. kl. Chir. 21. — Williams: Z. f. Heilk. 4, 1894. — Wolfensberger: Z. B. 15.

Weitere Literatur s. u. Myom.

Osteoma sarcomatodes.

Apolant: V. A. 131. — Borst: Wzbg. Verh. 32 u. 33 u. 34. — Bernkopf: I.-D. Wzbg., s. Borst, Wzbg. Verh. 34. — Bösch: I.-D. Wzbg. siehe Borst, Wzbg. Verh. 33. — Frölking: I.-D. Göttingen 1895. — Helwing: I.-D. Wzbg. 1899. — Karwowski: I.-D. Freiburg 1895. — Nasse: A. f. kl. Chir. 39. — Paul Schultze: I.-D. Wzbg. 1898. — Spiegelberg: I.-D. Freiburg 1894.

Lymphoma sarcomatodes.

Borst: Wzbg. Verh. 32, 34. — Casott: I.-D. Wzbg. 1899 (Milz). — Dreschfeld: D. med. W. 1891. — Dembrowolski: Z. B. 16 (Lymphknötchen). — Dietrich: Beitr. z. kl. Chir. 16 (u. Tub.). — Fischl: Prag. med. W. 1894. — F. Fischer: D. Z. f. Chir. 36; A. f. Chir. 55. — Flexner: John. Hopk. Hosp. Rep. 3, 1893 (multp. Lymphos.). — Freudweiler: D. A. f. kl. M. 64. — Glinski: V. A. 167 (Dickdarm). — Göppert: V. A. 144, Suppl. — Has: I.-D. Wzbg. 1899 (Lit.). — Hohenemser: Jahrb. d. Hamb. Anstalten 4 (mit

Fieber). — Kaposi: B. z. kl. Chir. 30. — Langhans: V. A. 49, 1872 (malignes Lymphos.). — v. Notthafft: Z. B. 25. — Philippson: V. A. 167. — Puritz: V. A. 126. — Paltauf: Ergeb. d. allg. Path. 3, 1897 (Lymphos.). — Ricker: Lgb. A. 50 (malign. Lymphom u. Tub.). — Schlagenhaufer: V. A. 164. — Schulte-Kranwinkel: I.-D. Wzbg. 1897. — Wegstein: I.-D. Wzbg. 1900. — Zahn: D. Z. f. Chir. 22. 1885.

Myelom.

Abram: Cbl. f. a. P. 12. Ref. — Baumgarten: Arbeit. a. d. path. Inst. Tübingen 1899. Bd. 2. — Buchstab u. Schaposchnikow: Cbl. f. a. P. 10. Seit. 589. Ref.; Russ. A. f. Path. 7. — K. Ewald: Wien. kl. W. 1897. — Schönenberger: V. A. 165. — Seegelken: D. A. f. kl. M. 58. — Senator: Berl. kl. W. 8, 1899. — C. Sternberg: Cbl. f. p. A. 12 (mult. Myelom). — Venot: Rév. d. chir. 1898. — Wieland: V. A. 166. — Winkler: V. A. 161. — Wright: John Hopkins Hosp. Rep. 9.

Chlorom.

Chiari: Z. f. Heilk. 4, Prag 1883. — Dock: The Americ. Journal of the med. Sc. 1893. — Dressler: V. A. 35, 1866. — Gade: Nord. med. Ark. 16. — Höring: Arbeit. a. d. p. Inst. Tübingen. her. v. Baumgarten I. Braunschweig 1891. — Huber: A. d. Heilk. 19, 1878. — v. Recklinghausen: Tagbl. d. 58. Naturforsch.-Vers. 1885. — Risel: D. A. f. kl. M. 72. — O. Schmidt: I.-D. Göttingen 1895. — Virchow: Die krankhaften Geschwülste. 2. 1864. — Waldstein: V. A. 91, 1883.

Epitheliale Geschwülste.

Papillom (einschliesslich Molluscum contagiosum).

Albers-Schönberg: D. m. W. 1895 (Papill. neuropath.). — Aschoff-V. A. 130 (Harnwege). — Aurray: Cbl. f. a. P. 9 (Plex. chor.). — Albarran: Les tumeurs d. l. vessie. Paris 1892. — Baas: Cbl. f. a. P. 8. S. 295 (Hornhauthorn). — E. Baumann: I.-D., Würzburg 1898 (Hauthorn). — Benda: Naturf.-Vers., Braunschweig 1897 (Moll. contag.). — Biedermann: I.-D., Zürich 1895 (Haut). — Boytink: I.-D., Würzburg 1897 (Augenlid. Pap. lymphang.). — Brückner: Prag. med. W. 1898 (Plex. chor.). — Busse: V. A. 164 (Harnwege). — Buschbeck: Cbl. f. Gyn. 1897 (papill. Kyst. d. Ovar.). — Brüchanow: Prag med. W. 1898 (Papill. d. plex. chor.). — Bergengrün: V. A. 118. 1892 (Larynx). — Bornemann: D. m. W. 17 (Kehlkopf). — Bizzozero u. Manfredi: Vjschr. f. Derm. 1871 (Moll. cont.); Cbl. f. med. Wiss. 1876 (Moll. contag.). — Boeck: A. f. Derm. u. Syph. 1892 (Moll. contag.). — Bollinger: V. A. 58 (Mollusc. contag.). — Borst: Würzburger Verhandlungen 31, 32. — Cazenave: Thèse de Paris 1895 (Ovar.). — Cahen: V. A. 113 (Harnwege). — Czerwenka: A. f. Gyn. 58 (Kystad. papill.). — Caspary: Vjschr. f. Derm. 1882 (Moll. cont.). — Karl Fröhlich: I.-D., Würzb. 1894 (Harnblase). — Geber: Vjschr. f. Derm. 1882 (Moll. cont.). — Hasenmeyer: I.-D., Erlangen 1895 (Harnblase). — Hess: I.-D., Bonn 1896 (Plex. chor.). — Hellmann: A. f.

Laryng. 6. 1897 (Nasen- u. Stirnhöhle). — Hopmann: Kl. med. Vortr. No. 315, Leipzig 1888 (Respirationstraktus). — Hansemann: Berl. kl. W. 1894. 1. — Ihlau: I.-D., Würzburg 1897 (Darm). — Israel: Cbl. f. kl. Chir. 43 (Moll. cont.); Festschr. f. Virchow, Berlin 1891. — Kiesselbach: V. A. 132 (Nasenmuschel). — Kohlhardt: V. A. 148 (Nierenbecken). — Kromayer: V. A. 132. (Moll. cont.). — Kürsteiner: V. A. 130 (Harnblase, Uterus). — Krüger: I.-D., Würzburg 1897. — Küster: Samml. kl. Vortr. No. 267/68. Leipzig 1886 (Harnblase). — Kaposi: Vjschr. f. Derm. 1877 (Moll. cont.). — Lenthe: I.-D., Greifswald 1897. — Lubarsch: Ergebnisse etc. 1894/95 (Allg.). — Lüttgen: I.-D., Würzburg 1896 (Plex. chor.). — Lange: D. A. f. kl. Med. 40 (Mundhöhle). — Mauler: Thèse de Genève 1898 (Magen). — R. Müller: I.-D., Würzburg 1898 (Ovar.). — Marchand: Zur Kenntn. d. Ovarientum., Halle 1879. — Mitwalsky: Vjschr. f. Derm. 27 (Hauthorn d. Augenlid.). — Neelsen: Z. B. 3 (Ureter). — Nitze: Cbl. f. Krankheiten d. Harn- u. Sex.-Organe 7. — Neisser: Vjschr. f. Derm. 1887 (Moll. cont.); A. f. Derm. 1892 (Moll. cont.). — Peraire et Pilliet: Rev. d. Chir. 1898 (Hauthorn). — Pfannenstiel: A. f. Gyn. 48 (Ovar.). — Poll: B. z. kl. Chir. 23 (Harnwege). — L. Rehn: Lgb. A. 50 (Harnblase). — Reissner: Vjsch. f. Derm. 27 (spitz. Condylom). — Stechow: Z. f. Geb. u. Gyn. 7 (Urethra). — Saxer: Verh. d. d. p. Ges 1901 (ependymäres Pap.) — Schuchardt: Lgb. A. 52 (Harnbl.). — Steiner: V. A. 149 (Allg.). — Störck: Z. B. 26 (Nierenbecken, Ureter, Blase). — Sklifossowsky: V. A. 153 (Magen). — Siegmund: V. A. 115. — Spietschka: A. f. Derm. 42. 1898 (Hauthorn). — Stratz: Die Geschw. d. Eierstocks, Berlin 1894. — Tschistowitsch: V. A. 115. 1889 (Harnblase). — Török u. Tommasoli: Mtschr. f. prakt. Derm. 1890. — Touton: 6. Dermatolog.-Kongr., Breslau 1894 (Moll. cont.). — Virchow: V. A. 32 (Moll. cont.). — Wentzel: I.-D., Würzb. 1897 (Uterus). — Werner: Beitr. z. Kenntn. d. Papill. d. Kehlkopfs, Heidelberg 1894. — Weil: Vjschr. f. Derm. 29. (Haut). — Williams: Johns Hopk. Hosp. Rep. 3, Baltimore 1892 (Ovar.). — Wagenmann: A. f. Ophth. 40 (Conjunctiva). — Zarniko: V. A. 128. 1892. (Nase.).

Adenom und Cystadenom

(einschliesslich des sog. Adenoma adamantinum).

Aschoff: Mtschr. f. Geb. u. Gyn. 1899 (Adenomyom); ferner L.-O. Ergeb. 1898. — Allgayer: Bruns Beitr. 2 (Ad. adam.). — Amann: Verh. d. d. Ges. f. Gyn. 8. (Adenomyom). — Abramow: Cbl. f. a. P. 12 (Adenomyom d. Mamma). — Babo, A.: V. A. 161. (Ovar.) — Adler: D. m. W. 1895. (Hoden). — Barabau et Vautrin: Annales d. gyn. 1898. Dez. (Adenomyom). — Bluhm: A. f. Gyn 55. (Adenomyom). — Balzer et Menetrier: A. d. phys. 1885 (Talgdr.) — Barlow: A. f. kl. Med. 55. (Talgdr.) — Beneke: V. A. 119. (Leber); Z. B. 9. — Becker: Lgb. A. 47. (Ad. adamant.). — Borst: Festschr. d. phys.-med. Ges. Würzbg. 1899 (Niere u. Leber); ferner Verh. d. phys. med. Ges. Wzbg. 31, 32, 33, 34. — Borrmann: Bibl. med. C. Heft 13 (Cystenleber). — Busch: D. m. W. 1876 (Ad. adam.) — Burckhardt: V. A. 144. (Ovar.) — Bethge: I.-D. Halle 1895 (Mamma). — Bulius: Hab.-Schr. Freiburg 1892 (Ovar.) — Bérard: Rev. d. chir. 1894 (Ad. sebac.) — Buschbeck: Cbl. f. Gyn. 1897 (Ovar.). — Billroth: Ohlshausens Handb. d. Frauenkrankh. 3. 1886 (Brustdrüse). — Bock: Üb. e. Ad. d. Talgdrüsen. Berlin 1890. — Bonome: A. per le scienz. med. 13. 1889 (Leber). — Barbacci: Z. B. 30. (Leber). — Baumgarten: V. A. 97. 1884 (Ovar.). — Böttcher: V. A. 49. 1870 (Ovar.).

— Brodowski: V. A. 67. 1876 (Ovar.). — Brissaud: Arch. gén. de méd. 1885. — Bruns: Beitr. z. kl. Chir. 3 (Schilddrüse). — Ciechanowsti: Bulletin internat. de l'acad. d. sciences de Cracovie, Juli 1900 (Leber); Mitteil. a. d. Grenzgebiet d. Med. u. Chir. 7. 1900 (Prostata hypertr.). — Chibret: A. de méd. exp. 1892 (Ad. adam.). — Chotinsky: I.-D. Bern 1882 (Cystenniere). — Calzavara: V. A. 141. (Duct. choled.) — Clau: Prag. med. W. 1901 (Cirrhose u. Adenom d. Leber). — Czerwenka: A. f. Gyn. 58. — Curtis et Lambret: Rev. d. chir. 1900 (Talgdr.) — Coblenz: Z. f. Geb. u. Gyn. 7 1882 (Ovar.); V. A. 84. 1881 (Ovar.). — Cohnheim: V. A. 68. — Coen, E.: Z. B. 8. (A. d. Bartholinischen Drüse). — Dreyfuss: I.-D. Würzburg 1895 (Mamma). — Dreyfuss, R.: V. A. 113. (Mamma). — Dmochowski u. Janowski: Z. B. 16. 1894 (Leber). — Dernjinsky: Wien. med. W. 1890 (Epith. adam.) — Engelhardt: V. A. 58. (Adenomyom); D. A. f. kl. Med. 60. (Leber). — Erlanger: I.-D. Würzburg 1896 (Schilddrüse). — v. Eiselsberg: Lgb. A. 48. (mal. Ad. d. Schilddr.) — Eberth: V. A. 43. 1868 (Leber); V. A. 158. (Leber). — v. Franqué: Z. f. Geb. u. Gyn. 39/2 (Ovar.). — E. Fabian (Ricker): I.-D. Rostock 1901. (Mamma). — Fraenkel, E. u. Wiener: Beitr. z. Geb. u. Gyn. 2.; M. m. W. 1901 (Pseudomyxoma peritonei.) — Friedericks: I.-D. Würzburg 1897 (Struma maligna). — Frohmann: I.-D. Königsberg 1894. (Leber.) — Fraser, Henry: V. A. 165. (Leber). — Flaischlen: Z. f. Geb. u. Gyn. 2. 6. 7. (Ovar.). — Frommel: Z. f. Geb. u. Gyn. 9 (Ovar.). — Freyhan: V. A. 128 (Leber). — Gutknecht: V. A. 99. (Schilddrüse). — Gercken: I.-D. Kazan 1892 (Ad. adamant.). — Grawitz: V. A. 82. (Lunge). — Greenisch: Wien. med. Jahrb. (Cirrhose und A. d. Leber). — Gassert: I.-D. Würzburg 1898 (Mamma). — Goebel: A. f. a. P. 8. (zusamf. Ref. üb. Kiefer-Tumoren. Ad. adamant). — Galisch: D. Z f. Chir. 39. (Struma access. bas. linguae.) — Grosse: Lgb. A. 51. (Ad. adamant.) — Graupner: Z. B. 24 (Niere). — Griesinger u. Rindfleisch: A. d. Heilk. 5. 1864 (Leber). — Grüthling: I.-D. Wzbg 1896 (Schweissdr.). — Heineke: Z. B. 22. (Leber). — Holzmann: I.-D. Würzburg 1896 (Schilddr.). — v. Hippel: V. A. 123. (Cystad. d. Gallengänge). — Hahne, H.: I.-D. Würzburg 1898 (Struma maligna). — Hansemann: V. A. 161. (Ad. malign.); V. A. 148. 149. (Magen); Berl. kl. W. 1890 (Leber). — Hanot u. Gilbert: Etude sur malad. d. foie. Paris 1888 (Leber). — Hanau: I.-D. Giessen 1890 (Cystenniere). — Heukelom: Z. B. 16. (Leber). — Hiebaum: Prag. med. W. 1895 (Cyst. d. Mamma). — Haasler: Lgb. A. 53 (Ad. adam.). — Hauser: D. A. f. kl. Med. 55. 1895 (Darm). — Hoffmann: V. A. 39. 1867 (Leber). — Heise: B. z. kl. Chir. 3 (Schilddrüse). — Hitzig: Lgb. A. 47 (Schilddrüse). — Hildebrand: D. Z. f. Chir. 35 (Ad. adam.). — Ihlau: I.-D. Würzburg 1897 (Darm). — Iwanow: Wratsch 1897. Nr. 49/50. (Adenomyom) — Jungmann: I.-D. Berlin 1881. — Jores: V. A. 135 (Prostatahypertr.) — Jacob: I.-D. Würzburg 1897 (Mamma). — Jaeger: Beitr. z. kl. Chir. 19/3. (Schilddr.). — Jupunoff: I.-D. Würzburg 1896 (Schweissdrüsenad.). — Johansen: I.-D. Kiel 1895 (parovarielles Flimmerepithelkystom.) — Johnson: Clinical. Transact. 1897 (Kyst. d. Ovar. b. e. 5-Jähr.). — Kolomann-Buday: V. A. 156 (Mamma). — Kaufmann: V. A. 154. (Ad. malign.). — Kruse: V. A. 124 (Ad. adamant.) — Klebs: V. A. 41. — Kocher: V. A. 155. (Schilddrüse); Die Krankh. d. Hodens 1882. — Kuhn: I.-D. Würzburg 1900 (Mamma). — v. Kahlden: Z. B. 27. u. 31; ferner Ges. d. Naturf. u. Ärzte 1900. München (Ovar.); Z. B. 13. 1893 (Cystenleber, -niere); Z. B. 15. 1894 (Nieren). — Krüger: I.-D. Würzburg 1897 (pap. Ad. des Ovar.) — Kretschmar: Mtschr. f. Geb. u. Gyn. Ergänzungsheft 1896. — König: Cbl. f. Chir. 1883 (Mamma). — Kotsowski: Russ. A. f. Path. 3.

1897. (Niere); Ref. im Cbl. f. a. P. 11. — Kürsteiner: V. A. 136. (Mamma). — Krogius: Lgb. A. 50. (Ad. adam.). — Kelsch u. Kiener: A. d. phys. 1876 (Leber). — Knauss: V. A. 120. (Schweissdrüsen). — Lancereaux: L'Union méd. 1886 (Leber). — Landau: Anat. u. klin. Beitr. z. Lehre v. d. Myomen. Berlin u. Wien 1899 (Adenomyom). — v. Lockstädt: Mtschr. f. Geb. u. Gyn. 7. (Adenomyom). — Lubarsch: Erg. 1894, 1895 (Allg.) u. Cbl. f. a. P. 1895 (Leber). — Linser: V. A. 157. (Lunge). — Langhans: V. A. 38. 1867 (Ileum). — Leser: Z. B. 2. 1888 (Brustdrüse). — Marchand: Z. B. 17. (Leber); Hab.-Schr. Halle 1879 (Ovar.). — Meder: Z. B. 17. (Leber). — Marckwald: V. A. 135, 144. (Leber). — Val. v. Meister: Z. B. 15, Cbl. f. a. P. 2. (Leber). — Monti: Z. B. 7. (Talgdrüse); Bollet. d. società med. d. Pavia 1895 (Ad. sebac.).

Massin: V. A. 136. (Ad. adamant.). — Müller, W.: V. A. 164. (Cystenleber). — A. v. Mutach: V. A 142. (Cystenniere). — Mauler: Thèse de Genève 1898 (papill. Ad. d. Magens). — Müller, R.: I.-D. Würzburg 1898 (papill. Ad. d. Ovar.). — Militzer: I.-D. Würzburg 1899 (Ovar.) — Middeldorpf: Lgb. A. 48. (Ad. malign. d. Schilddrüse). — G. Meyer: I.-D. Berlin 1882. — Rob. Meyer: Z. f. Geb. u. Gyn. 37. (Adenomyom); Üb. epith. Gebilde im Myometrium etc. Berlin 1899 (Adenomyom). — Manasse: V. A. 142. (Niere). — Malassez: A. de phys. 1885. (Ad. adam.) — Metzner: I.-D. Marburg 1894 (Struma m. Knochenmet.) — Mintz: D. Z. f. Chir. 51. (Ad. d. Nabels). — Manski: I.-D. Kiel 1895 (Cystad. d. Leber). — Martin: Lgb. A. 44 (Mamma). — Menetrier: A. d. phys. 1. 1888 (Magen). — Monod et Térillon: Trait. d. malad. d. testicul. 1889. — Neumann, S.: A. f. Gyn. 58 (Adenomyom). — Nauwerk u. Hufschmid: Z. B. 12 (Cystenniere). — Naunyn: Reichert u. Dubois-Reymond A. 1867 (Leber). — Niemer: I.-D. Greifswald 1895 (Mamma). — Nagel: A. f. Gyn. 33. 1888 (Ovar.). — Nissen: I.-D. Freiburg 1895 (Leber). — Oderfeld u. Steinhaus: Cbl. f. a. P. 12. (Schilddrüse). — Olshausen: Handb. d. Frauenkrankh. 1886. 2. (Ovar.). — Palm: A. f. Gyn. 53 (Adenomyom). — Paltauf: Z. B. 11 (Schilddrüse). — L. Pick: A. f. Gyn. 57: V. A. 156 (Adenomyom). — Pfannenstiel: A. f. Gyn. 38. 40, 48 (papill. Ad. d. Ovar.); Handb. d. Gyn. v. Veit. 3. 1898 (Ovar.). — Port: D. Z. f. Chir. 42 (Magendarmkanal). — Porta: Des tum. follic. sebac. Milano 1856. — Peters: Mtschr. f. Geb. 10 (Pseudomyxoma peritonei). — Prym: V. A. 148 (Ad. adamant.). — Pontick: Festschr. f. Virchow 1891; Naturf.vers. Wien 1894; Intern. Congr. Berlin 1890; V. A. 138. Suppl. u. V. A. 118, 119 (Leber). — Pfeifer Theod.: I.-D. Wzbg. 1897 (Schilddrüse). — Quénu u. Landl: Rev. de chir. 1899. 4 (Dickdarm). — F. de Quervain: D. Z. f. Chir. 49 (Wanderung v. Ovarialcysten.). — Rogowitsch: Z. B. 18 (Mamma). — Roloff: D. Z. f. Chir. 54 (Mamma). — Ricker: Cbl. f. a. P. 8. S. 417 (Nierenad.). — Riederer: I.-D. 1898 (Darm). — Rovighi: A. per le scienze med. 1884/2. — Rolleston u. Wzbg. Kanthack: V. A. 130 (Cystenleber). — Reinecke: Z. B. 23 (komp. Leberhypertr.). — v. Rindfleisch: Sitzber. d. phys. med. Ges. z. Wzbg. 1901 (Leber). — Radestock: Z. B. 3 (Schilddrüse). — Ribbert: Verh. d. d. p. Ges. 2. Seite 187 (Cystenniere). — Rueder: Cbl. f. Gyn. 1896. — Rolly: V. A. 150 (Adenomyom). — v. Recklinghausen: D. Ad. u. Cystad. d. Uterus u. d. Tube, 1896. — Simmonds: D. A. f. kl. Med. 34 (Leber); Mitteil. a. d. Hambg. Anst. 1901. (retrotracheale Cystadenome). — B. Schmidt: A. f. Gyn. 22, 1884 (Mamma). — Störk: Wien. klin. W. 1897 (Lunge). — Sasse: Lgb. A. 54 (Mamma). — Sabourin: Cbl. f. d. m. Wiss. 1889. (Cystenleber); A. de physiol. 1882; Rev. méd. 1884 (Leber u. Niere); Thèse d. Paris 1881. — Siegmund: V. A. 115 (Cystad. d. Gallengänge). — Sudeck. V. A. 133 (Niere). — Sturm: A. d. Heilk. 16 (Niere). — Strassmann: Z. f. Geb. u. Gyn. 22 (Pseudomyxoma

peritonei). — Selberg: V. A. 160 (Ad. malign.). — Saltykow: V. A. 153 (Magen). — Alex. Stieda: Cbl. f. P. 12. Nr. 13 (Cystenniere). — N. Schmieden: V. A. 159 (Leber). — Sokolow: Cbl. f. a. P. 9; Russ. A. f. P. 3/4 (Leber). — Stroebe: Z. B. 21 (Leber); Naturforsch.-Vers. 1895 (Ad. in Schrumpfnieren). — Schönstädt: I.-D. Rostock 1894 (Cysten d. Mamma). — Schüppel: Ziemssens Hdb. 8. I. — Smoler: B. z. kl. Chir. 31 (papill. Ad.). — Steudener: V. A. 42, 1868 (Brustdrüse). — Spiegelberg: V. A. 30, 1864 (Ovar.). — Stratz: D. Geschw. d. Eierstocks 1894. — Schimmelbusch: A. f. kl. Chir. 44 u. D. Ges. f. Chir. 1890 (Mamma). — Thorel: Z. B. 18 (Cirrhos. carcin. d. Leber). — Terburgh: I.-D. Freiburg 1891 (Cystenniere). — Tophoven: I.-D. Wzbg.; s. Borst, Wzbg. Verh. 33 (Prostata). — Thumin: Wien. kl. W. 1898 (Kystom eines 3. Ovar.). — Unger: V. A. 165 (Mamma, Ad. b. Mann.). — v. Velits: Z. f. Geb. 17, 1891 (Ovar). — Virchow: Ges. Abhandlungen. Seite 864; D. m. W. 1892 (Cystenniere). — Wölfler: Üb. d. Entwicklg. u. d. Bau d. Kropfes u. Lgb. A. 29. — Witwicky: D. Z. f. kl. M. 36, 1899 (Leber). — Waldeyer: A. f. Gyn. 1 (Ovar.). — Wohlsecker: I.-D. Wzbg. 1900 (Mamma). — Wolff Morris: I.-D. Rostock 1899 (Mamma). — Weichselbaum u. Greenich: Wien. med. Jb. 1883 (Niere). — Werth: A. f. Gyn. 25 (Pseudomyxoma peritonei). — Wendeler: Mtschr. f. Geb. 1896. — Wülfing: I.-D. Wzbg. 1900 (Adenomyom). — Westphalen: A. f. Gyn. 59 (Pseudomyxoma perit.). — Wilson-Fox: Med. Chir. Transact. 1864 Vol. 47. — Wiesinger: D. Z. f. Chir. 44 (Strum. access d. Zungenbasis). — Weigert: V. A. 67, 1876 (Nieren). — Wolf. Bruno: V. A. 166 (Ovar.). — Zahn: D. Z. f. Chir. 23 (Schilddrüse. Ad. papill.). — Zielinska, Marie: V. A. 136 (Schilddrüse).

Anmerkung: mal. Ad. = malignes Adenom; Ad. adam. = Adenoma adamantinum.

Weitere Literatur über malignes Adenom s. u. Karzinom; über Adenomyom s. u. Mischgeschwülste.

Karzinom.

Allgemeines.

Alberts: Das Karzinom. Jena 1887. — Beneke: Schmidts Jahrb. 234: Neuere Arbeiten zur Lehre vom Karzinom (1886—1891); Artikel Karzinom in Drasches Bibl. d. med. Wiss. 1900. — Behla: Die Karzinomliteratur, Berlin 1901. — Boll: Prinzip d. Wachstums. Berlin 1876. — Borst: Berichte aus d. path. Institut Würzburg. 1. 2. 3. 4. Folge. — Glaeser: V. A. 122. — v. Hansemann: D. m. W. 1901. Nr. 33; Mikr. Diagnose d. bösartig. Geschwülste. Berlin; Studien über Spezifität etc. Berlin 1893. — Hannover: Müllers Archiv 1844; Das Epithelioma, Leipzig 1845. — Hauser: Cbl. f. a. P. 9. S. 221 u. 867; Cbl. f. a. P. 10. S. 49; V. A. 138 u. 164. — Kahane: Cbl. f. a. P. 6. — Karg: D. Z. f. Chir. 34. — Kantorowicz: Cbl. f. a. P. 4. — Klebs: D. m. W. 1890. — Lebert: Traité des maladies de cancer Paris 1851. — Noeggerath: Beitr. z. Struktur u. Entwickelung des K. Wiesbaden 1892. — Petersen: V. A. 164/3. — L. Pfeiffer: Unters. über den Krebs, Jena 1893. — Ribbert: Biblioth. med. C. Heft 9; Das pathol. Wachstum. Bonn 1896; Z. B. 23; Bericht über 7. Dissert. Cbl. f. a. P. 1896 u. 1894; V. A. 141, 135; D. m. W. 1895. — v. Rindfleisch: Festschrift f. Rinecker Wzbg. — Schütz: Mikr. Karzinombefunde. Frankfurt 1890. — Stickler: I.-D. Wzbg. Verh. 1897. — Schweppe: I.-D. Göttingen 1890. — Virchow: V. A. 111. — Zahn: Allg. Geschwulstlehre D. Chir. Lief. 22/1.

K. = Karzinom.

Anatomie (Stroma und Parenchym etc.)

Arnold: A. f. mikr. Anat. 1887; V. A. 77, 78, 93, 98 (P.). — Askanazy: Festschr. f. Jaffe. Braunschweig bei Vieweg. — Bamberger und Paltauf: Wien. kl. W. 1899 (osteoplast. K.). — Becher: V. A. 156 (Riesenzellen). — Beume: I.-D. Wzbg. 1898. (P.) — Braun: Wien. kl. W. 1896 (osteoplast. K.). — Borst: Wzbg. Verh. 31. — Cornil: A. d. phys. 1886. — Denecke: Arbeit. a. d. path. Instit. Göttingen 1893 (Verkalkung). — Erbslöh: V. A. 163 (osteoplast. K). — Hansemann: V. A. 133 (S.); V. A. 119 (P.); V. A. 123 (P.); D. m. W. 1901 Nr. 33. — Heidemann: V. A. 129, 137 (S.). — Heilmann: I.-D. Greifwald 1897 (Gallertbildung). — Klebs: D. m. W. 1890. — Kosinki: Cbl. f. a. P. 3 (P.). — Krückmann: V. A. 138 Suppl. (Riesenzellen). — Landsberg: I.-D. Würzburg 1896 („Krebsnabel"). — V. Müller: V. A. 130 (P.). — Nedjelsky: Z. B. 27 (P.). — Pfitzner: V. A. 119. — Pianese: Z. B. 1896 Suppl. (P.). — Recklinghausen: Festschr. f. Virchow. 1891 (osteopl. K.). — Sasse: A. f. kl. Chir. 48 (osteoplast. K.). — C. Sternberg: Jahrb. d. Wien. Krankenanstalt. 1896. 2 (osteoplast. K.). — Stroebe: Z. B. 7 u. 11.

K = Karzinom; P = Parenchym; S = Stroma.

Sekretion in Krebsen.

Bock: V. A. 91. — Cramer: Lgb. A. 36. — Dieckhoff: Festschr. f. Thierfelder. 1895. — Eberth: V. A. 55. — Eiselsberg: Lgb. A. 46. — Erni: I.-D. Zürich 1879. — Ernst: V. A. 130 1892. — Feurer: Festschr. f. Kocher 1891. E. Fränkel und Wiener: Z. f. Geb. u. Gyn. 2. — Hansemann: Berl. kl. W. 1896; Z. f. kl. M. 26; V. A. 149. — Heller: Ber. d. naturf. Ges. Lübeck. 1895. — Hinterstoisser: Festschr. f. Billroth 1892. — Kaufmann: D. Z. f. Chir. 14. — Körte: Lgb. A. 48. — Middeldorpff: Lgb. A. 48. — Neumann: Lgb. A. 23. — Ruge: Z. f. Geb. u. Gyn. 31. — M. B. Schmidt: V. A. 148. — Schmorl: Cbl. f. a. P. 1895. — Wölfler: Lgb. A. 29.

Besondere Formen des Karzinoms.

Albert: I.-D. Wzbg. 1897/98. (K. m. Flimmerepith.). — Aczél: V. A. 144. (Gallert C.). — Bamberger: I.-D. Wzbg. 1900 (Prostata). — Borst: Wzbg. Verh. 31, 32, 33, 34. — Bruckner: Z. f. Geb. u. Gyn. 6 (Scheide). — Cahen: I.-D. Wzbg. 1896. (Lunge). — Denner: I.-D. Wzbg. 1897. (Niere). — Duvelius: I.-D. Wzbg. 1896. (Harnbl.). — D'Erchia: Z. f. Gyn. u. Geb. 38. (Uterus). — Denner: I.-D Wzbg 1897 (Niere). — Dinkler: Verh. d. d. path. Ges. 1901. — Ernst: Z. B. 20 1896; A. f. mikr. Anat. 47. 1896; (Verhorng.); Cbl. f. a. P. 9. — Eberhardt: D. Z. f. Chir. 54 (Paget disease). — Emanuel: Z. f. Geb. u. Gyn. 27 (Ovarial-Krebs mit Primordialeiern). — Eppenheim: I.-D. Wzbg. 1897 (Haut). — Eckardt: A. f. Gyn. 53. (Tube). — Engelhardt: V. A. 158. (Prostata). — Ehrich: Beitr. z. kl. Chir. 30 (Gallert K. d. Harnblase). — Engel: Z. B. 30. (Leber). — Fischel W.: Z. f. Heilk. 16. (Tube). — Falk: Berl. kl. W. 1898 (Tube). — O. Fischer: Prag. m. W. 1899. (Speiseröhre). — Flaischlen: Z. f Geb. u. Gyn. 6 u. V. A. 79 (Psammok.) — E. Fränkel u. Wiener: B. z. Geb. u. Gyn. 2 (Uterus). — Gassert: I.-D. Wzbg. 1898 (Adenom u. K.). — Gottschalk: I.-D. Wzbg. 1897/98. (K. d. Gallenblase). — Gickler: I.-D. Wzbg. 1898. (Rectum). — Günther: D. A. f. kl. M. 65. (Pankreas). — Gernert: I.-D. Wzbg. 1896 (Oesoph.). — Gallien: I.-D. Wzb. 1898. (C. superficiale vaginae). — Heichelheim: I.-D. Wzbg. 1898. (Prostata). — Herrmann: I.-D. Wzbg. s. Borst,

Wzbg. Verh. 32 (Polypen u. K.) — Hahne: I.-D. Wzbg. 1898 (Schilddrs.). — Hansemann: Berl. klin. W. 1890 (Leber). — Hofbauer: A. f. Gyn. 55. (Tube). — Joseph: Festschr. f. Neumann (Melanok.). — Külbs: Wien. kl. W. 1901, (Flimmerepith. K.). — Kromayer: Cbl. f. a. P. 1891. (Verhorng.). — Kretzschmar: 9. Gyn. Congress. (Folliculoma malig.) — v. Kahlden: Cbl. f. a. P. 6. (Ovar). — F. Klein: I.-D. München. 1895. (Gallertk.). — Kolisko: Wien. med. Jahrb. 1884 (Psammok.). — Küstner: Z. f. Geb. u. Gyn. 7 (Vulva). — Klein, H.; I.-D. Wzbg. 1898 (K. u. Sarkom). — Krompecher: Z. B. 28. (drüsenartg. Haut-K.). — Laisney: Thèse d. Paris 1895. (Herz-K.). — Larass: in Lubarsch Arb. a. d. Pos. Inst. 1901 (Melanoepitheliom). — Landerer: Z. f. Geb. u. Gyn. 25 (Uterus, Adeno-K.). — Lejeune: I.-D. Wzbg. 1898/99. (Gallenbls.). -- Lange: Beitr. z. kl. Chir. 16. (Gallert-K.). — Langhans: V. A. 38 (Lunge). — Lindt: I.-D. Bern. 1895. (Paget's Krankh.). — Marcuse: I.-D. Berlin. 1897. (Verhorng.). — Marggraff: I.-D. Wzbg., s. Borst, Bericht. Wzbg. Verh. 33. — Müller: A. f. Gyn. u. Geb. 42 (Ovarium). — O. Müller: I.-D. Wzbg. 1896. (Tube). — Meinel: Z. B. 31 (Scirrhus ventricuti). — Neugebauer: Lgb. A. 48 (Psammo-K.). — Nirschl: I.-D. Wzbg. 1897. (Speiseröhre). — Niebergall: A. f. Gyn. 50 (Sarkom, Polypen u. K. im selben Uterus). — Offenberg: I.-D. Wzbg. 1900. (Drüsenk. d. Nase). — Olivier: Z. B. 17. (Psammo-K.). — Orth: Göttinger Berich. 1901 Heft 2. (Melano-K.) — Poly: I.-D. Wzbg. 1900 (Lunge). — Pfannenstiel: A. f. Gyn. 48 (Ovar.). — Rottmann: I.-D. Wzbg. 1898 (Lunge). — Ribbert: D. m. W. 1896 (Lunge). — Ruge-Veit: Z. f. Geb. u. Gyn. 6 u. 7. (Vulva u. Uterus). — Savor: Cbl. f. Gyn. 1897 (Psammo-K.). — Stoianoff: I.-D. Wzbg. 1895 (Herz-K.). -- Schade: I.-D. Wzbg. 1899 (Magen). — Schlunk: I.-D. Wzbg. 1899 (Niere). — Schmit: Msch. f. Geb. u. Gyn. 11. 1900 (Psammo-K.). — Sokoloff: V. A. 162 (Flimmerepith.-K.). — Selling: I.-D. Wzbg. 1898 (intrakanal. K. d. Mamma). — Stieda: Arb. a. d. Posener hygien. Inst. 1901. (Psammo-K.). — Treutlein: Cbl. f. a. P. 12 (Gallert-K.). — Unna: V. A. 143 (Melano-K.). — Unger: V. A. 165 (K. d. männl. Mamma). — Wülfing: I.-D. Wzbg. 1900 (Diffus. Portio-K.). — Wichmann: Beitr. z. kl. Chir. 31 (Urethra). — Weigert: V. A. 67 (Leber).

K = Karzinom.

Adenoma malignum.

Broese: Z. f. Geb. u. Gyn. 3. — Beneke: D. A. f. kl. M. 64. — Cohnheim: V. A. 68. — Ewald: Berl. kl. W. 1892. — C. Eckardt: A. f. Gyn. 55. — v. Eiselsberg: Lgb. A. 46 u. 48. — Friedland: Prag. med. W. 1896. — Fürst Liv: Z. f. Geb. u. Gyn. 14. — Gessner: Z. f. Geb. u. Gyn. 34. — Gebhard: Z. f. Geb. u. Gyn., 33. — Hansemann: Berl. kl. W. 1890, 1896; Z. f. kl. Med. Bd. 26; V. A. 161. — Hoffert: I.-D. München 1897. — Heller: Verh. d. Natf.ges. 1895. — Knauss u. Kamerer: Z. f. Geb. u. Gyn. 34. — Kruckenberg: Mtschr. f. Geb. u. Gyn. 5. — Kaufmann: Festschr. f. Ponfick 1899; D. Z. f. Chir. 14. — Middeldorpf: A. f. kl. Chir. 48. — Marchand: Marb. ärztl. Vereinsberichte 1894. — Perls: V. A. 56. — Ruge u. Veit: Z. f. Geb. u. Gyn. 7. — v. Recklinghausen: V. A. 70. — Smith: Cbl. f. Gyn. 1896. — Schuchardt: A. f. Chir. 53. — Sänger: Cbl. f. Gyn. 1896. — M. B. Schmidt: V. A. 148. — Winter: Diagnostik 2. Auflg.

Metaplasie und Karzinom.

Beselin: V. A. 99. — Bohm: V. A. 140. — v. Chiari: Prag. med. W. 1888. — Deetz: V. A. 164. — Dreyfuss: Wien. med. Presse 33 (Nase). —

Dittel: Vjschr. f. Derm. u. Syph. 1887 — Ernst: Z. B. 20. — Ebstein: D. A. f. kl. Med. 31. — Flaischlen: Z. f. Geb. u. Gyn. 32. — Frick: I.-D., Bonn 1892. — Gellhorn: Z. f. Geb. u. Gyn. 34, 36. — Kischensky: Z. B. 30. — Liebenow: I.-D., Marbg. 1891. — Limbeck: Prag. med. W. 1886 Nr. 25. — Marchand: Lgb. A. 22 (Urethra). — Erich Meyer: V. A. 166. — Nehrkorn: V. A. 154/3. — Ohlhoff: I.-D., Greifswald 1891. — Posner: V. A. 118. — Reiche: Cbl. f. a. P. 1 (Luftröhre). — Rhein: I.-D., Greifswald 1898 (Gallenbl.). — Siegert: V. A. 129 (Luftröhre). — Seifert-Kahn: Atlas d. Histopathol. d. Nase, Wiesbaden 1895. — Schuchardt: Volkmanns Vortr. 340. — Virchow: Transformation and Desc. Journal of Path. and Bakt. Tom. 1. — Weber: I.-D., Würzburg 1891. — Wendel: I.-D., Marburg 1900. — Zenker: D. A. f. kl. M. 44.

Weitere Literatur s. u. Metaplasie (allg. Teil.)

Wachstum und Verbreitung.

Auchlin: I.-D., Zürich 1896. — Borrmann: Habilschr., Marburg 1901; Mitt. a. d. Grenzgeb. d. Med. u. Chir. 1901. Suppl. — Beneke: D. A. f. kl. M. 64. — Bachmann: I.-D., Zürich 1895. — Borst: Verhalten der Endothelien etc., Wzbg. Verh. 31; Wzbg. Verh. 33. — Buhler: I.-D., Erlangen 1890. — Ernst: Verh. d. d. p. Ges. 1901 (in Nerven). — v. Franqué: Verh. d. d. Ges. f. Gyn. 1901 u. Z. f. Geb. u. Gyn. 44. — Flügel: I.-D. Wzbg. 1899. — Freund: V. A. 64. — Gerota: Lgb. A. 54. — Gallien: I.-D., Würzburg 1898. — Gebhardt: I.-D. Freiburg 1894. — Gussenbauer: Prag. Z. f. Hk. 2. 1881. — Goldmann: Beitr. v. Bruns 18. — Hahne: I.-D., Würzburg 1898. — Klebs: V. A. 38. — Kraushaar: I.-D., Giessen 1893. — Landerer: Z. f. Geb. u. Gyn. 31. — W. Liebert: Beitr. z. kl. Chir. 29. — Most: A. f. kl. Chir. 59 — Marckwalder: I.-D., Zürich 1895. — Neumann: V. A. 24. — Poly: I.-D., Würzburg 1900. — Puppel: I.-D., Königsberg 1900. — Petrick: I.-D., Erlangen 1890/91; Z. f. Chir. 32. — Ribbert: Das path. Wachstum etc., Bonn 1896; Z. B. 23, ferner Bericht über Diss. Cbl. f. a. P. 1896. — C. Ritter: Z. B. 31. — Schütte: Dis. Leipzig 1898. — Stickler: I.-D., Würzburg 1897. — Selling: I.-D., Würzburg 1898. — Seelig; V. A. 140. — Vajda: Cbl. f. d. m. W. 1874 u. V. A. 66. — Winkler: V. A. 138. Suppl. (K. des Duct. thorac.). — Zehnder: V. A. 119.

Weitere Literatur s. u. Metastasen, ferner u. Wachstum, Verbreitung etc. b. allg. Teil.

Metastasen.

Caostro: I.-D. Berlin 1890. — Cohnheim: V. A. 68. — Eiselsberg: Lgb. A. 46 u. 48 (K. d. Schilddrüse). — Flügel: I.-D. Wzbg. 1899 (Knochen). — Goldmann: Bruns Beitr. z kl. Chir. 18. — Gussenbauer: Lgb. A. 14. — Grawitz: V. A. 86. — Hektoen: V. A. 135. (K. d. Duct. thorac.) — Jäger: Beitr. z. kl. Chir. 19. — Israel: D. A. f. kl. M. 58. — Klein: Naturf.vers. 1896. — Laisney: Thèse d. Paris 1895 (Cancer du coeur). — Landerer: Z. f. Geb. u. Gyn. 31. — Leydhecker: V. A. 134 (K. d. Duct. thor.). — Loeper: I.-D. Wzbg. 1856. — Mundt: Arb. a. d. path. Inst. Tübingen 3/2. 1901. — W. Müller: Henle u. Pfeuffer'sche Zeitschr. 22. — Nirschl: I.-D. Wzbg. 1897, s. Borst, Berichte etc. Wzbg. Verh. 31. — Pannenberg: I.-D. Göttingen 1895 (K. d. Duct. thor.). — Rajewski: V. A. 66. — Rotter: Lgb. A. 58. — v. Scanzoni: Z. f. Heilk. 18. — Skrzeska: V. A. 11. — Schaper: V. A. 129. — M. B. Schmidt: Naturf. Congress. Braunschweig 1897. — Tillmanns: A. d. Heilk. 14. — Török u. Wittelshöfer: A. f. kl. Chir. 25. — Troissier

et Letulle: Arch. d. méd. exp. et d'anat. path. T. 13, 1901. — E. Unger: V. A. 145 (K. d. Duct. thor.). — Uhthoff: Festschr. f. Virchow 2. — Vogel: V. A. 125. — Rich. Volk: Prag. m. W. 1899. — Weigert: V. A. 67. — Winckel: D. Chir. 1886. — Zahn: V. A. 117. — Zeile: I.-D. Würzburg 1897.

Weitere Literatur s. u. Metastasen — allg. Teil.

Impfung und Übertragung.

Babes: Romania med. 1900; M. m. W. 1901. — Duplay et Cazin: Semaine méd. 1892/93. — v. Eiselsberg: Wien. kl. W. 1882, 1890. — Fischl: Fortschr. d. Med. 1892. — E. Fischer: Z. f. Geb. u. Gyn. 21. — Geissler: Lgb. A. 46. — Hahne: Berl. kl. W. 1888. — Hanau: Lgb. A. 39, 1889; Fortschr. d. M. 1889. — v. Herff: Natf.vers. Braunschweig 1897. — Jenny: A. f. kl. Chir. 51; I.-D. Zürich 1895. — Kaltenbach: Berl. kl. W. 1889. — Kinscherf und Bartsch: Beitr. z. kl. Chir. 11. — Klebs: D. m. W. 1891 u. V. A. 140. — Lebert: V. A. 40. — Morau: A. d. Méd. exp. 1894 Nr. 6. — Norinski: Cbl. f. d. med. W. 1876. — Pfannenstiel: Z. f. Geb. 28. — Ribbert: s. b. Dösseker I.-D. Zürich 1892. — Senger: Berlin. kl. W. 1888. — Shattock u. Ballance: Brit. med. Journal 1891 Bd. 1. — Sippel: Cbl. f. Gyn. 1894. — Thorn: Cbl. f. Gyn. 1894. — Wehr: Lgb. A. 39.

Multiple Karzinome.

Beck: Prag. Z. f. Heilk. 1884 (Mag. darmkanal). — Borst: Wzbg. Verh. 34. — R. Bucher: Z. B. 14. — L. Bard: Arch. gén. de méd. 1892. — Bernard: Thèse de Paris 1899. — Carmalt: V. A. 55. — H. Cordes: V. A. 145. — Eckardt: A. f. Gyn. 55. — Eix: I.-D. Wzbg. 1895. — Erbse: I.-D. Halle 1884. — Flexner: John Hopk. Hosp. Rep. 1892. — Glasser: I.-D. Erlangen 1895. — v. Kahlden: Cbl. f. a. P. 6. — Kaufmann: V. A. 75. — Kraske: Cbl. f. Chir. 1884 (Darm). — Lannois et Courmont: Rev. de méd. 1894. — Lubarsch: V. A. 111 u. 135. — Mandry: B. z. klin. Chir. 5. — Michelsohn: I.-D. Berlin 1889. — v. Notthafft: D. m. W. 1896 u. D. A. f. kl. M. 54. — Oberndorfer: Z. B. 29. — Salberg: I.-D. Wzbg. 1901 (Magen). — C. Schimmelbusch: Lgb. A. 39. — Schuchardt: Volkm. Vortr. 257. — Stürzenegger: I.-D. Zürich 1892. — Walter: I.-D. Rostock 1896 u. Langenbecks Archiv 53. — Winiwarter: Beitr. z. Statistik d. K. 1878.

Weitere Literatur s. u. Multiplizität von Geschwülsten — allg. Teil.

Recidive und Heilung.

Borst: Wzbg. Verh. 32 u. 33. — Hauser: Naturforschervers. 1896. — Hasse: V. A. 149 u. 146. — Klose: I.-D. Wzbg. 1897. — Marggraff: I.-D. Wzbg., s. Borst, Berichte etc., Wzbg. Verh. 33. — Petersen: Lgb. A. 53. — Rapp: I.-D. Wzbg. 1901. — Sorgenfrei: I.-D. Wzbg. 1898. — Stöckle: I.-D. Wzbg. 1899. — Winter: Recidive des Uterus-Krebses, Stuttgart 1893.

Weitere Literatur s. unter Statistik und b. allg. Teil.

Karzinom- u. Anämieformen. Blutbefunde u. Stoffwechselversuche.

Braun: Wien m. W. 1896. — Epstein: Z. f. kl. Med. 30. 1896. — H. Hartung: Wien. kl. W. 1895. — v. Leyden: Berl. kl. W. 1890/10. — v. Moraczewski: V. A. 139. — Gaudier: Progrès méd. 1895. — C. Sternberg: C. f. p. A. 12. — Wasilieff: Congr. f. inner. Med. 1895.

Ätiologie.

d'Arcy: Brit. med. Journ. 2. 1893 (K. u. Entzdg.). — Bahre: I.-D. Wzbg. 1896. (K.u. Syph.). — Eugen Burckardt: V. A. 131. — Beume: I.-D. Wzbg. 1898. — Bohe: I.-D. Wzbg. 1898. — Buttenberg: I.-D. Jena 1896 (K. u. Ulc.). — Bade: I.-D. Erlangen 1894 (K. u. Ulc.). — Blome: I.-D. Wzbg. 1898 s. Borst Berichte 2. (Keimversprengung). — Bozzi: B. z. kl. Chir. 22 (K. u. Psoriasis). — Busch: A. f. kl. Chir. 21 (K. b. Seborrhoe). — Brosch: V. A. 162 (Irrit. Urspr.) Wien. m. W. 1895. — Bayha: Beitr. v. Bruns 3 (K. u. Lupus). — Bögehold: V. A. 88 (Narben). — Borchers: I.-D. Göttingen 1891 (Fisteln). — Bauby: Rév. d. Chir. 1894 (Ernährung u. K.). — Borst: Wzbg. Verh. 31, 32, 34. — v. Bergmann: I.-D. Dorpat 1876. — Boas: 18. Congr. f. inn. Med. 1900 u. D. m. W. 1897. — Clau: Prag. m. W. 1901 (Cirrh. u. K.) — Chaintre: The Lancet 2. 1889 (Narben). — Druckenmüller: I.-D. Greifswald 1895 (K. u. Ulc.). — Dittrich: Prag. Vjschr. 1848 (K. u. Ulc.) — Le Dentu: Rév. d. Chir. 1894 (K. u. Entz.). — Desbonnets: Epithéliome et Lupus Paris 1894. — Eckardt: I.-D. Halle 1886 (Paraffin-K.). — Ernst: Z. B. 20. — Fischel: Wien. klin. Rundschau 1897. — Foa: Ctbl. f. Bakt 12. — Fraser: V. A. 165 (Cirrh. u. K.). — Frohmann: I.-D. Königsberg 1892 (Cirrh. u. K.) — Fütterer: Ätiol. d. K., Wiesbaden b. Bergmann 1901. — Fabre-Domergue: Les cancers épithéliaux Paris 1898. — Friedländer: D. Z. f. Chir. 1894 (Fisteln). — Franke V. A. 121. — Graf: I.-D. Jena 1895; Lgb. A. 54. — Geissler: D. m. W. 1893. — Gaylord: The American Journ. of the med. Sciences May 1901. — Grafenhorst: I.-D. Kiel 1893 (K. u. Ulc.). — Glaeser: V. A. 122. — Gockel: A. f. Verdauungskrankh. 2. (Trauma). — v. Herff: Z. f. Geb. u. Gyn. 40 (Keimversprengung). — Hauser: Das chronische Magengeschwür b. F. C. W. Vogel 1883; D. A. f. kl. M. 55; Biolog. Cbl. 15. — Haeberlin: D. A. f. kl. M. 1889 (K. u. Ulc.). — Heitter: Wien. med. W. 1883 (K. u. Ulcus). — Hansemann: Berl. klin. W. 1894. — Herxheimer: M. m. W. 1899 (Xeroderma pigm.). — Janowski: Z. B. 10 (Gallenst. u. K.). — Kahane: Cbl. f. a. P. 6, 7; Cbl. f. Bakteriol. 18. 1894. — Krönlein: A. f. kl. Chir. 21 Suppl. — Küttner: V. A. 121. 130. (K. u. Pachydermie). — Klebs: D. med. W. 16. Nr. 25 (K. u. Pachydermie). — Küster: Volkm. Vortr. 267/68 (Steinbildg. u. K.). — Kaufmann: V. A. 75. — Kaposi: Med. Jahrb. 1882 (b. Xeroderm). — Kucera: Cbl. f. a. P. 13. (Ref.). — Liebe: Schmidts Jahrb. 236 (Berufsk.). — Leopold: A. f. Gyn. 61. — Lang: Vjschr. f. D. u. S. 1894. (Lupus). — Carola Maier: Beitr. z. kl. Chir. 26 (Keimversprengung). — Müller: I.-D. Würzburg 1895 (K. u. Ucl.). — Maillefert: I.-D. Greifswald 1899 (K. u. Ulc.). — Michelsohn: I.-D. Berlin 1889. — Nothmann: I-D. Wzbg. 1896 (K. u. Ulc.). — Nédopil: A. f. kl. Chir. 20 (K. u. Psoriasis). — Nils Sjöbring: Verh. d. d. p. Ges. 1900. — Otsuka: I.-D. Wzbg. s. Borst, Wzbg. Verh. 34. — Olt: D. tierärztl. Woch.schr. 1900. — Paget: The origine of cancer, London 1872. — Pfeiffer: Die Protozoen als Krankheitserreger Jena 1891. — Runte: I.-D. Wzbg., s. Borst, Bericht. Wzbg. Verh. 34. (K. u. Cirrh.). — Rosenheim: Z. f. kl. Med. 17 (K. u. Ulc.). — Schade: I.-D. Wzbg. 1899 (K. u. Ulc.). — Scholz: I.-D. Göttingen 1896 (K. u. Ulc.). — Scheuerer: I.-D. Wzbg. 1897 (K. u. Mastitis). — Shibayama: V. A. 147 (Gallenst. u. K.). — Siegert: V. A. 132 (Gallenst. u. K.). — Schoemacker: A. f. kl. Chir. 17. — Stempfle: I.-D. Erlangen 1897 (K. u. Ulc.). — Schuchardt: Volkm. kl. Vortr. 257. — Schimmelbusch: A. f. kl. Chir. 39 — Schminke: I.-D. Würzbg. 1901. — Schulthess: Beitr. v. Bruns 4. — Steinhauser: Beitr. z. kl. Chir. 12 (Lupus). — Thorel: Z. B. 18 (K. u. Cirrh.). — Tillmanns: A. f. kl. Chr 50; D. Z. f.

Chir. 13. 1880 (Paraffin-K.); D. Ges. f. Chir. 1895. — Treutlein: Cbl. f. a. P. 20. — Thiersch: M. m. W. 1886 (K. u. Ulc.). — Trélat: Bulletin de la soc. de Chir. 1875 (K. u. Psoriasis). — Voigt: I.-D. Berlin 1892. — Volkmann: Verh. d. Ges. f. Chir. 1874; Volkmanns klin. Vortr. 334/335; Beitr. z. Chir. 1873 (Lupuskarz.), 1875 (Paraffin-K.). — Wortmann: I.-D. Wzbg. 1896 (K. u. Ulc.). — Weigert: V. A. 67 (K. u. Cirrh.). — Wesolowski: Ctbl. f. a. P. 10. S. 990 (K. u. Xeroderm). — Winternitz: Vjschr. f. Derm. u. Syph. 1886 (Lupus). — Wolff: Entstehung v. Karz. a. traumat. Einwirk. Berlin 1874. — Yamagiva: V. A. 147. — Zinsser: I.-D. Kiel 1895. — Ziegler: M. m. W. 1895 (Trauma). — Zahn: V. A. 117. — Zenker: D. A. f. kl. M. 44 (Gallensteine u. K.), ferner Naturf.vers. Berlin 1886.

K = Karzinom. Ulc. = Ulcus. Irrit. Urspr. = irritativer Ursprung. K. u. Entzdg. = Karzinom und Entzündung.

Weitere Literatur s. u. allg. Teil (Atiologie).

Parasiten.

Alli: Cbl. f. Bakt. 19. — Adamkiewicz: Unters. üb. d. Krebs, Wien-Leipzig 1893. — Beume: I.-D. Würzburg 1898. — Eugen Burchardt: V. A. 131. — Bohe: I.-D. Würzb. 1898. — Binaghi: Zschr. f. Hyg. 33. — Borrel: A. de méd. exp. 2. 1890; Journ. de l'anat. et phys. 1892. — Bose: A. de phys. 10. 1898. — Clarke: Cbl. f. Bakt. 16. 17. — Claessen: Z. B. 14. — Duvelius: I.-D., Würzb. 1896. — Foà: Cbl. f. Bakt. 12; A. per le scienze med. 17; Arch. ital. d. biol. 10. — Freuthal: I.-D., Würzburg 1896. — Firket: Cbl. f. a. P. 1890. — Gorini: Cbl. f. Bakt. 19 — Gaylord: Americ. Journ. of the med. sc. May 1901. — Hauser: Biol. Cbl. 15. Nr. 18/20; Akademische Antrittsrede. — Jürgens: Verh. d. Chir.-Kongr. 1896; Verh. d. d. p. Ges. 1900. — Kahane: Cbl. f. Bakt. 15, 18; Cbl. f. a. P. 6, 7. — Kromayer: V. A. 132. — Korotneff: Parasitismus d. Karzinoms, Berlin 1893. — Leopold: A. f. Gyn. 61. — v. Leyden: Z. f. kl. Med. 43. — Vit. Müller: A. f. Gyn. 48. — Maffucci u. Sirleo: Cbl. f. a. Path. 6. — Marchand: A. f. kl. Chir. 22. — Nils Sjöbring: Verh. d. d. p. Ges. 1900; Cbl. f. Bakt. 27. — Nepveu: A. de méd. exp. 1894; Marseille méd. 1892. — E. Pfeiffer: Cbl. f. Bakt. 18. — L. Pfeiffer: Die Protozoen als Krankheitserreger, Jena 1891; V. A. 122; D. m. W. 1901. — Podwysozzki u. Sawtschenko: Cbl f. Bakt. 11, 12. — Pianese: Z. B. 1896 (Suppl.). — Petersen u. Exner: Beitr. v. Bruns 25. — Plimmer: The Practitioner 1899 und 1900. — Rosenthal: A. f. Gyn. 51; Z. f. Hyg. 5, 21. — Roncali: Cbl. f. Bakt. 18, 19, 21. — Ribbert: D. m. W. 1891. — Ruffer u. Walcker: Brit. med. Journ. 1892. — Ruffer: Traité de path. gén. 2, Paris. 1896 — Ruffer u. Plimmer: Journ. of Path. 1 u. 2. — Sanfelice: Cbl. f. Bakt. 17, 18, 24; Z. f. Hyg. 21, 22, 29. — Schardinger: Cbl. f. Bakt. 19. — Stroebe: Z. B. 11; Cbl. f. a. Path. 2 u. 5. — Steinhaus: V. A 126, 127. — E. Schwarz: Wien. Beitr. z. kl. Chir. Heft 12. — Sternberg: Z. B. 25. — Schütz: M. m. W. 1890. — Schweizer: V. A. 113. — Steven and Brown: Journ. of Path. 2. — Scheuerlen: D. m. W. 1887. — Schüller: Cbl. f. Bakt. 27 u. Die Parasiten im Krebs u. Sarkom, Berlin 1901. — Tillmanns: A. f. kl. Chir. 50. — Thoma: Fortschr. d. M. 7. — Velich: Wien. med. Blätter 1898. — Virchow: V. A. 23. — Hans Wagner: V. A. 150. — Wickham: Die Pagetsche Krankheit, Paris 1890. — Wlaeff: Cbl. f. a. P. 1900.

Weitere Literatur s. u. allg. Teil.

Karzinom und Tuberkulose.

Baumgarten: Arb. a. d. Tübinger Inst. 2. — Crone: Arb. a. d. Tübinger path. Inst. 2 — Cordua: I.-D. Göttingen 1893. — Chalybäus: D. Klin. 23. — Clement: V. A. 139 u. M. m. W. 1894. — Cahen: I.-D. Strassburg 1885. — Friedländer: Fortschr. d. Med. 1885. — Le Goupils: Thèse de Paris 1882. — Krückmann: V. A. 138 Suppl. — Lubarsch: V. A. 111. — Löb: I.-D. München 1889. — Metterhausen: I.-D. Göttingen 1897. — Naegeli: V. A. 148. — Ribbert: M. m. W. 1894. V. A. 135, 141. Cbl. f. a. P. 6. — Rheinke: V. A. 51. — E. Schwalbe: V. A. 149. — Wolf: Fortschr. d. Med. 1895. — Weyeneth: I.-D. Zürich 1900. — Zenker: D. A. f. kl. M. 47.

Histogenese.

Auchlin: I.-D. Zürich 1895. — Babes: Romania med. 1900 (Münch. m W. 1901 Ref.). — Bachmann: I.-D., Zürich 1895. — Billroth: A. f. kl. Chir. 7.; V. A. 18. — Buhl-Nobiling: bayr. ärztl. Intell.-Blatt 1869, Nr. 48. — M. Böttcher: I.-D., Dorpat 1883. — Classen: V. A. 50. — Dinkler: Verh. d. d. p. Ges. 1900. — v. Franqué: Verh. d. 9. Gyn.-Kongr. — Friedländer: Epithelwucherung u. Krebs, Strassburg 1877; V. A. 67. — Graupner: Z. B. 24. — Gottschalk: Verh. d. 6. Gyn.-Kongr. — Grünwald: Münch. med. W. 1889. — Gussenbauer: Lgb. A. 14. — Hauser: Das Cylinderepitheliom d. Magens u. Dickdarms, Jena 1890; Z. B. 22, 24; V. A. 138, 141; Naturf.-Vers. 1896. — Hoggan: A. d. la phys. normal. et path. 7. Sér. 2. — Israel: Berl. kl. W. 1890. — Jung: Lgb. A. 51. — Karg: D. Z. f. Chir. 34. — v. Kahlden: Cbl. f. a. P. 6. — Kromayer: A. f. Entwicklungsmechanik 8. — Köster: Entwicklung d. Sarkome u. Karzinome, Würzb. 1869. — Klebs: D. m. W. 1890; V. A. 41. — Lohmer: Z. B. 28. — Lücke: Lehre v. d. Geschw. in Pitha u. Billroths Handb. d. Chir. 1. u. 2. — Langhans: V. A. 38, 58. — Liebmann: V. A. 117. — Marckwalder: I.-D., Zürich 1895. — W. Müller: Jenaische Zeitschr. 6. — R. Maier: V. A. 70. — H. Meyer: in Billroths Handb. d. allg. chir. Path. 1889. 14. Afl. — Naunyn: Reichert u. Du Bois-Reymonds A. 1866. — Neumann: V. A. 24. — v. Notthafft: D. A. f. kl. M. 54; D. m. W. 1896. — Pässler: V. A. 145. — Perewerseff: V. A. 58, 59. — Popper: Med. Jahrb. 1865. 2. — v. Recklinghausen: A. f. Ophthal. 10. — Ribbert: D. m. W. 1896; M. m. W. 1894; Cbl. f. a. Path. 5; V. A. 135. — Rubinstein: Wratsch 1898; Cbl. f. a. P. 10. Ref. — Ruge-Veit: Z. f. Geb. u. Gyn. 1878. — Ranvier et Cornil: Journal de l'anat. et de phys. 1864, 1865, 1866. — Rajewski: V. A. 66 u. Cbl. f. d. med. Wiss. 1874. — Siegel: I.-D., München 1889. — Siegert: V. A. 134. — Schuchardt: Beitr. z. Entsteng. d. Karz. — Steiner: V. A. 149. — Sick: V. A. 31. — Schöbl: D. m. W. 1886 Nr. 50 — Thiersch: Der Epithelialkrebs d. Haut 1865. — Tillmanns: A. f. kl. Chir. 50 — Vajda: Cbl. f. d. med. Wiss. 1873. Nr. 25. — Virchow: V. A. 14. 111; Berl. kl. W. 1891 Nr. 50. — Waldeyer: V. A. 41 u 55; Volkmanns kl. Vortr. Nr. 33. — O. Weber: V. A. 29. — Zahn: V. A. 117. — Zehnder: V. A. 119 (Krebsentwickelung in Lymphdrüsen).

Karzinom und Polypen; Karzinomentwickelung in Dermoidcysten. Branchiogene Karzinome.

Busse: V. A. 164. — Bardenheuer: A. f. kl. Chir. 41 (Polyp. intest. u. K.). — Baumann: I.-D. Wzbg. 1897 (Hauthorn u. K.). — Boldt: I.-D., Berlin 1899 (K. u. Atherom). — Barth: A. f. Laryng. 7. — Bruns: Mitt. a. d.

chir. Klin. Tübingen 1884 (branchiog. K.) — Biermann: Prag. med. W. 1885. (i. Dermoidcyste). — Franke: V. A. 121 (K. u. Epidermoid). — Gussenbauer: Chir. Festschrift f. Billroth 1892 (branch. K.). — Herrmann: I.-D. Wzbg. 1897/98 (K. u. Polypen). — Hauser: D. A. f. kl. Med. (Polyp. intest. u. K.). — Jores: V. A. 133 (i. Dermoidcyste). — Kruckenberg: A. f. Gyn. 30 (K. i. Dermoidcyste). — Perez: A. v. Bruns 23 (branch. K.). — Pinders: I.-D. Bonn 1887. (i. Dermoidcyste). — Savor: Cbl. f. Gyn. 1897. — Tauffer: V. A. 142 (K. in Dermoidcyste). — Volkmann: Cbl. f. Chir. 22 (branchiog. K.) — Virchow: V. A. 53 u. 75. — Yamagiva: V. A. 147 (K. i. Dermoidcyste).

Weitere Literatur s. u. Dermoidcysten und branchiogene Cysten.

Karzinomatöse Mischgeschwülste.

V. Babesiu: Wien. allg. Zeitung 1882. — Gassert: I.-D. Wzbg. 1897/98. — Heinr. Klein: I.-D. Wzbg. 1897/98. — Liebmann: V. A. 117. — Mundt: Arb. a. d. path. Inst. Tübingen 3. — Niebergall: A. f. Gyn. 50 (Sarkom, Polypen u. K.). — Röhrig: Z. f. Geb. u. Gyn. 5

Statistik.

(Altersdisposition, Karzinom bei jugendlichen Individuen, Heredität).

Bohn: Jahrb. f. Kinderheilk. 23. — Brian: I.-D. Jena 1889. — Brauer: Lgb. A. 45. — Blech: I.-D. Erlangen 1891. — Behla: Z. f. Medizinalbeamte 1900. — De la Camp: Mitteil. a. d. Hamburg. Anst. Bd. 1. — Duzon: Du cancer chez les enfants Thèse d. Paris 1875. — Esmarch: Lgb. A. 39. — Eichel: I.-D. Berl. 1887. — Finkelnburg: Cbl. f. allg. Gesundheitspflege 13. — Ganghofer: Z. f. Kinderheilk. 9. — Graf: I.-D. Jena 1895 (Disp.). — Glasser: I.-D. Erlangen 1895 (Altersdisp.). — Hackspill: I.-D. Wzbg. 1898 (Kindesalter); in Borsts Berichten etc. Wzbg. Verh. 32. — Häberlein: I.-D. Zürich 1889 (Heredität etc.). — Hildebrand: D. Z. f. Chir. 23. — Kühn: Berl. kl. W. 1887. — Karewski: Chir. Krankheiten d. Kindesalters. — Lyon: The americ. Journ. of the med. Sc. 1901 (geogr. Verbreitung). — Leibert: Jahrb. f. Kinderheilk. N. F. 21. — Leopold: A. f. Gyn. 46. — Laspeyres: Cbl. f. allg. Gesundh.pflege 1901. — v. Notthafft: D. m. W. 1896. — Notta: Arch. gen 7. Sér. 17. — Oldekopp: Lgb. A. 24. — Pitha: Öster. Zeitschr. f. Heilk. 5. — Rapock: I.-D. Strassburg 1890. — Ritter: Lgb. A. 5. — Rüder: I.-D. Berlin 1880. — Selberg: V. A. 145 (K. bei Kindern). — Schöning: D Z. f. Chir. 22 (K. b. jug. Individ.). — B. Schmidt: Bruns Beitr. 1889 4. — Seidler: I.-D. Greifswald 1888. — Sönnichsen: I.-D. Kiel 1892/93. - Trélat: Progrès. méd. 12. 1884. — Walter: I.-D. Rostock 1896. — v. Winiwarter: Beitr. z. Stat. d. K. Stuttgart 1878. — Williams: British. med. Journ. 1890.

Nebennierengeschwulst.

Alexander: Z. B. 11. — Askanazy: Z. B. 14; V. A. 136. — Ambrosius: I.-D., Marburg 1891. — Albrecht: I.-D., Greifswald 1897. — L. Burckhardt: D. Z. f. Chir. 55. — Beneke: Z. B. 9. — K. Buday: Z. B. 24. — Bruns: Z. B. 24. — Busse: V. A. 157. — Bick: I.-D. Marburg 1886. — v. Chiari: Z. f. Hk. 1884. — Dagonet: Z. f. Hk. 1885. — Dobbertin: Z. B. 28. — v. Driessen: Z. B. 12. — Friedland: Prag. m. W. 1895. — Freitag: Z. B. 24. — Fraenkel: V. A. 103. — Gatti: V. A. 144, 150. — Grawitz: V.

A. 93 u. 133: Lgb. A. 30. — Graupner: Z. B. 24. — Hildebrand: Lgb. A. 47 u. 48; D. Z. f. Chir. 40. — Hansemann: D. m. W. 1896; Z. f. kl. M. 44. — Hollen: I.-D., Greifswald 1890. — Horn: V. A. 126. — Israel: D. m. W. 1892; A. f. kl. Chir. 47. — Jores: L.-O. Erg. 3. 1896; D. m. W. 1894. — Kelly: Z. B. 23. — Lubarsch: V. A. 135 u. 137. — Löwenhardt: D. Z. f. kl. Chir. 28. — Marchand: V. A. 92; Beitr. z. wiss. Med. Bd. 1. u. Festschr. f. Virchow 1891. — May: V. A. 108. — Manasse: V. A. 133, 135, 142, 143, 145. — Mankiewicz: I.-D. Strassburg 1887. — Oberndorfer: Cbl. f. a. P. 11. — Perthes: D. Z. f. Chir. 42. — De Paoli: Z. B. 8. — Ricker: Cbl. f. a. P. 7 u. 8. — Rabl: A. f. mikr. A. 38. — Rupprecht: Cbl. f. Gyn. 14. — Sturm: A. d. Hk. 16. — Sabourin: A. de phys. 1882; Rev. Méd. 1884. — Schmorl: Z. B. 9. — Sudeck; V. A. 133 u. 136. — Strübing: D. A. f. kl. Med. 43. — Schmit: Cbl. f. Gyn. 1900 (Vagien). — Stecksén: Arb. a. d. p. Inst. Tübingen 3. 1901. — Stilling: V. A. 118. — Simmonds: V. A. 135; Cbl. f. a. P. 13. — Targett: Transact. of Obstet. Soc. London. Vol. 39. — Ulrich: Z. B. 18. — Velich: V. A. 154. — Villard: I.-D. Greifswald 1891. — Wiefel: I.-D. Bonn 1885. — B. Weiss: Z. B. 24. — Weiler: I.-D. Kiel 1885. — Weichselbaum u. Greenisch: Wien. med. Jahrb. 1883. — Ziegler: I.-D. Freiburg 1895.

Choriongeschwulst (Blasenmole etc.).

Ahlfeld: Msch. f. Geb. u. Gyn. 1. — Arndt, Curt: I.-D. Göttingen 1895. — Aschoff u. Apfelstadt: A. f. Gyn. 50. — Aschoff: Lubarsch. u. Ostertag. Ergb. 5. Jahrg. 1898. — G. Burkhard: A. f. mikr. Anat. 57. — Durante: Arch. de méd. exp. 10. (Blasenmole). — Doevenspeck: I.-D. Freiburg 1890. — L. Fränkel: A. f. Gyn. 48 u. 49, 55. — E. Fränkel: D. med. W. 1889 u. Volkmanns kl. Vortrg. 180. — Freund: Cbl. f. Gyn. 22, 1898; Z. f. Geb. u. Gyn. 34. — v. Franqué: Z. f. Geb. u. Gyn. 34. — Gebhard: Z. f. Geb. u. Gyn. 37. — Gscheidlen: A. f. Gyn. 6. — Gottschalk: A. f. Gyn. 46 u. 51; Berl. kl. W. 1893. — Jarotzky u. Waldeyer: V. A. 44 (Destr. Blasenmole). — Kossmann: Gynäkol. Kongress 1901; Mtschrft. f. Geb. u. Gyn. 2; A. f. Gyn. 57. — Köttnitz: D. m. W. 1893. — Kleinhans: Prag. med. W. 1899. — v. Kahlden: Cbl. f. a. P. 2 (Destr. Placentarpolyp). — Krieger: Beitr. z. Geb. u. Gyn. 1 (Destr. Blasenmole). — Klien: A. f. Gyn. 47. — Kworostansky: A. f. Gyn. 92. — Kolomenkin: Mtschr. f. Geb. u. Gyn. 12. — Th. Langhans: Beitr. z. Geb. u. Gyn. 5; V. A. 1877; Festgabe f. Henle 1882. — W. Langhans: Mtschrft. f. Geb. u. Gyn. 11. — Löhlein: Cbl. f. Gyn. 1893. — Marchand: Mtschrft. f. Geb. u. Gyn. 1895; Z. f. Geb. u. Gyn. 32 (Blasenmole), 39; Cbl. f. Gyn. 22, 1898; Beitr. z. Kenntnis d. Placentarbildung, Marburg 1898. — Merttens: Z. f. Geb. 31. — Menge: Z. f. Geb. u. Gyn. 30. — Meyer H.: A. f. Gyn. 33 (Destr. Blasenmole). — Neumann: Mtschrft. f. Geb. u. Gyn. 6. — Pfannenstiel: Cbl. f. Gyn. 22 1898. — Pick: Berl. kl. W. 1897. — — Pestalozza: Annali di Ostetric. e Gin. 1895. — Poten u. Vassmer: A. f. Gyn. 61. — C. Ruge: Lubarsch u. Ostertag. Ergb. 1896, 3. Teil (über 1894); Z. f. Geb. u. Gyn. 33, 39. — Runge: A. f. Gyn. 51. — Rick: I.-D. Berlin 1890. — Rummel: I-D. Halle 1891. — Schmorl: Naturforscherversammlung 1896 u. 1897; Cbl. f. Gyn. 1893; A. f. Gyn. 56. — Schmit: Cbl. f. Gyn. 1900. — Steinhaus: Cbl. f. a. P. 10. — Schlagenhaufer: Wien klin. W. 1899. — Sänger: A. f. Gyn. 46; Cbl. f. Gyn. 1889, 1893. — Scherer: A. f. Gyn. 56. — Targett

u. Hellier: Transact. of Obstet. Soc. London Vol. 40. — Trautenroth: Mtschrft. f. Geb. u. Gyn. 7. — Ulesko Stroganowa: Cbl. f. Gyn. 21. — Veit: Z. f. Geb. u. Gyn. 38 u. 44. — v. Volkmann: V. A. 41 (Destr. Blasenmole). — Waldeyer: Z. f. Geb. u. Gyn. 33. — Zahn: V. A. 96 (Destr. Placentarpolyp).

Mischgeschwülste.

Allgemeines.

Aschoff: L. u. O. Ergebniss d. allg. P. etc. 1895. (Cysten). — Ahlfeld: Missbildungen. — Benda: Teratologie in Lubarsch-Ostertag Ergb. 1895. — Braune: Die Doppelmissbildungen etc. Leipzig 1882. — Born: A. f. Entw.mech. 4 u. Verh. d. 9. Anat.-Kongr. Basel 1895. — Barfurth: M. u. B. Ergeb. d. Anat. über 1897, Wiesbaden 1898. — Bonnet: Monatschr. f. Geb. u. Gyn. 13, 1900. Ergeb. d. Anat. u. Entwicklgsgesch. 9. — Cohnheim: Allg. Path. I. Berlin 1882. — Driesch: Z. f. wiss. Zool. 53 u. 55, A. f. Ent.wmech. 1 u. 4. — Féré: Rév. d. Chir. 1895; Progrés méd. 1895. — Foerster: Preisschrift Würzburg 1901. — A. Fischel: A. f. Entw.mech. 6 u. 7. — Herlitzka: A. f. Entw.mech. 2 u. 4. — E. Joest: A. f. Entw.mech. 5. — Lotzbeck: Die angeb. Geschw. d. hint. Kreuzbeingegend, München 1838. — Marchand: Missbildungen in Eulenburgs Realencykl. III. — Morgan: Anat. Anzeiger 10. 1895. — Rabl: Verh. d. d. p. Ges. 2. München 1899. — W. Roux: Ges. Abh. 2; Verh. d. Naturf. Ges. Wien 1894; V. A. 114; B. z. Entw.-mech. 5. — Sobotta: Würzburger Abhandlg. I. 1901. — O. Schultze: Verh. d. phys. med. Ges. Würzburg N. F. Bd. 28 u. A. f. Entw.mech. 1; Cbl. f. a. P. 10. — H. Spemann: Sitzgsber. d. phys. med. Ges. Würzburg 1809. — Vetter: I.-D. Zürich 1896. — Wilms: Die Mischgeschwülste I., II., III., Leipzig, Georgi. — E. B Wilson: Journ. of Morphol. 8. — Zoja: A. f. Entw.mech. 1 u. 2.

Dermoidcysten, Epidermoide, Atherome etc. (inclus. traumatische Epithelcysten).

Aschoff: Lubarsch u. Ostertag, Ergeb. 2. 1897. — Blumberg: D. Z. f. Chir. 38 (traum. E. cyst.). — Bohm: V. A. 144. (tr. E. cyst.) — Böttlin: (Zahnentwicklung in Dermoidcysten) V. A. 115. — Chiari: Z. f. Heilk. 12. Cbl. f. a. P. 1891 (Ath.). — Franke: D. Z. f. Chir. 40; A. f. kl. Chir. 34; V. A. 121; Wien. kl. W. 1890 (Ath.). — E. Goldmann: Z. B. 7. (Dermoidcyst.) — Garré: Beitr. v. Bruns 11. (tr. Ep. cyst.). — Kaufmann: D. Z. f. Chir. 50 (Atherom d. Harnröhre), V. A. 97 (Exp.). — Haffter: A. d. Heilk. 16. — Heschl: Prag. Vj. schr. 1860 4. (Krebsige Dermoidcyst.). — Heineke: D. Chir. 31 Dermoidcyst. — Hartmann: V. A. 12 (Atherom). — Joannovics: Cbl. f. a. P. 12. (Atherom, verkalkt). — Kummer: Rev. d. Chir. 1891 (Epid.). — Lebert: Prag. Vj. schr. 60. — Lücke: V. A. 28 (Ath.). — Le Fort: Rev. d. Chir. 1894. u. 1898. — Martin: D. Z. f. Chir. 43. (tr. E. cyst.) — Mikulicz: Wien. m. W. 1876 Nr. 39 u. 44 (Dermoidcyst.) — W. v. Noorden: Bruns Beitr. z. kl. Chir. 3 (verkalkt. Ath.). — Ruge Hans: V. A. 136 (papillif. Ath.). — Reverdin: Rev. de chir. 14 (Exp.). — Riedel: D. Z. f. Chir. 15 (Atherom u. Krebs). — Reinhold:

Beitr. v. Bruns 8. — Schlegtendal: Lgb. A. 36 (Niere). — Schweninger: Charité Annalen 11. (Exp.) — Schulz: V. A. 95. — Tauffer: V. A. 142 (krebsig). — Wilms: D. A. f. kl. M. 55. — Wegner: D. Z. f. Chir. 50. (tr. E. cyst.). — Wörz: B. v. Bruns 18. (tr. Ep. cyst.).

Tr. E. cyst. = traumatische Epithelcyste. Epid. = Epidermoid. Ath. = Atherom. Exp. = Experimentelles.

Weitere Literatur s. b. Karzinomentwickelung in Dermoidcysten.

Epidermoide, Dermoidcysten (Cholesteatome) u. dermoide Mischgeschwülste

a) der Meningen (bezw. d. Schädelhöhle und des Gehirns).

Benda: Berl. kl. W. 1897. — Bostroem: Cbl. f. a. P. 8. — O. Blasius: V. A. 165. — Beneke: V. A. 142 u. 149. — Bonorden: Z. B. 11. — H. Frank: I.-D. Marburg, 1897. — Haegi: I.-D. Zürich 1894. — Lannelongue: A. de phys. normale et path. II. 1889. — Tannenhain: Wien. kl. W. 1897. — Trachtenberg: V. A. 154. — Virchow: V. A. 8 u. 93. — Weinlechner: Wien. kl. W. 1889 (Cholest. d. Stirnhöhle).

b) des Halses, des Mediastinums (u. der Thymus).

Bergmann, W.: Prag. med. W. 1898. — Dardignac: Rev. d. Chir. 1894. — Dehler: B. z. kl. Chir. 20. — Ekehorn: A. f. kl. Chir. 56. — Klapp: B. z. kl. Chir. 19. — Marchand: Ber. d. hess. Ges. f. Natur- u. Heilk. 12. — Pflanz: Z. f. Heilk. 17. — Westenryk: Prag. med. W. 25.

Weitere Literatur s. u. branchiogene Cysten.

c) des retroperitonealen Raumes, einschliesslich des Beckens.

Krogius: Lgb. A. 60. — de Quervain: A. f. kl. Chir. 1898, Bd. 57 — Schulze: D. m. W. 1895. — Sänger: A. f. Gyn. 37. — Switalski: Monatsschr. f. Geb. u. Gyn. 9.

d) der Sakral- u. Genitoperinealgegend.

Chiari: Z. f. Heilk. 12. — Lannelongue et Achard: Traité des Kystes cong. Paris 1886. — Mermet: Rev. d. Chir. 1895. — Mallory: American. Journal of the Med. Sc. 1892. — Thöle: A. z. kl. Chir. 20. — Wette: Lgb. A. 47.

Weitere Literatur s. u sakrale Mischgeschwülste.

e) der Orbita, des Gehörorgans.

Baginsky: Berl. kl. W. 1894. — Friedland: B. z. Augenheilk. 44 (Hornhaut). — Schirmer: Beitr. z. Augenheilk. Heft 34.

Weitere Literatur s. u. Cholesteatom.

Kiemengangcysten, branchiogene Geschwülste überhaupt. Hygroma u. Hydrocele colli. Ranula.

Aschoff: Lubarsch. Ostertag. Ergeb. 2 1897. — Arnold: V. A. 33 (Hygrom). — Buttersack: V. A. 106. — Bruns: Beitr. z. kl. Chir. 1. — Burow: A. f. kl. Chir 12. — Boucher: Des Kystes congenitaux du cou. Thèse d. Paris 1868. — Borst: Wzbg. Verh. Bd. 32. — Deichert: V. A. 141. — A. Dehler: Beitr. z. klin. Chir. 20. — Foederl· Lgb. A. 49 (Ranula). —

Fürstenheim: Jahrb. d. Kinderheilk. 40. — Frobenius: Über angeb. Cystengeschw. Jena 1889. — Fleischer: I.-D. München 1893. — Franke: V. A. 121. — Gurlt: Die Cystengeschw. d. Halses, Berlin 1855. — Güterbock: A. f. kl. Chir. 22 (Ranula). — Grimm: Prag. med. W. 1892. — Hoyer: I.-D. Göttingen 1895. — Heusinger: V. A. 29, 33. — Hennes: A. f. Kind.heilk. 9. — R. v. Hippel: Lgb. A. 55 (Ranula). — Hildebrand: Lgb. A. 49. — König: Lgb. A. 15. 1896. — Klapp: B. z. kl. Chir. 19. — Koester: Verh. d. med. phys. Ges. Wzbg. 3. 1872. — Kostanecki u. Mielecki: V. A. 121/122. — Lücke: Lgb. A. 1. — Mintz: D. Z. f. Chir. 51 (Ranula). — Opp: I.-D. Würzburg 1898. — Rosenbaum: I.-D. Giessen 1895. — Richard: Bruns Beitr. z. kl. Chir. 3. — Riederl: D. Chir. Lief. 36. — Recklinghausen: V. A. 94 (Ranula). — O. Samter: V. A. 112. — Sultan: D. f. Chir. 48. — Schlange: Lgb. A. 46. — M. B. Schmidt: Festschrift f. Benno Schmidt, Jena 1896. — Max Schulze: V. A. 20. — Schede: Lgb. A. 14. — Siegenbeck van Heukelom: Arbt. a. d. Inst. Boerhave 1899. — Schmidt: Uber die Flimmercyst. d. Zungenwurzel, Jena 1896. — Virchow: V. A. 35. — Volkmann: Cbl. f. Chir. 22. — Volkenrath: I.-D. Bern 1888. — Vonwiller: I.-D. Zürich 1881. — Veau: Rev. d. Chir. 1900 (branchiog. Krebs). — Wartmann: I.-D. Strassburg 1880. — Zahn: D. Z. f. Chir. 22; V. A. 115. — Zöppritz: Beitr. v. Bruns 12.

Enterocysten (u. Flimmerepithelcysten).

Ahlfeld: A. f. Gyn. 16. — Aschoff: Lubarsch Ergeb. II. 1897. — Bassini: Cbl. f. Gyn. 1898. — Dössecker: Beitr v. Bruns 10 (Urachus). — Eberth: V. A. 35. — Friedreich: V. A. 11. — v. Gerne: D. Z. f. Chir. 39. - C. Hueter: Z. B. 19. — Hedinger: V. A. 167. — Hess: Z. B 8. — Häckel: A. f. kl. Chir. 48. — Kuzmik: D. Z. f Chir. 41 (hinter dem Kreuzbein). — Mintz: D. Z. f. Chir. 51 (Nabeladenom). — Nasse: Lgb. A. 45. — E. Neumann: A. d. Heilk. 17. — Rau: V. A. 153. — Runkel: I.-D. Marburg 1897. — Roth: V. A. 86. — Roser: Lgb. A. 20. — Sänger: Cbl. f. Gyn. 1898. — Stilling: V. A. 114. — Schmidt: Üb. d. Flimmercysten d. Zungenwurzel, Jena 1896. — Trespe: in Lubarsch. Arb. a. d. Posener Inst. 1901. — Virchow: V. A. 53. — v. Wyss: V. A. 51. — Winter: Cbl. f. Gyn. 1898. — Winternitz u. Henke: B. Z. f. Geb. u. Gyn. 4. — Zahn: V. A. 143 u D. Z. f. Chir. 22. — Zöppritz: B. v. Bruns 12.

Mischgeschwülste der Nieren.

F. V. Birch-Hirschfeld: Z. B. 24. — Busse: V. A. 157. — Braatz D. Z. f. Chir. 48. — Brock: V. A. 140. — Döderlein u. Birch-Hirschfeld: Cbl. f. d. Krankh. d. Harn- u. Sex. org. 1894. — Engelken: Z. B. 26. — Goebel: I.-D. Bonn 1890. — Hansemann: Berl. kl. W. 1894; Z. f. kl. M. 44. — Herzog and Levis: American Journ. of the med. Sc 1900. — Hildebrand: A. f. kl. Chir. 48. — Jenkel: D. Z. f. Chir. 60. — Kraetz: D. Z. f. Chir. 48. — Muus: V. A. 155. — Merckel: Z. B. 24. — Marchand: V. A. 73. — Manasse: V. A. 142, 145. — Meyersohn Sigm.: I.-D. Wzbg. 1901. — Minervini: Cbl. f. a. Path. 1898 (bei Barbacci). — Mauderli: I.-D. Basel 1895. — Perthes: D. Z. f. Chir. 42. — Pick: I.-D. Wzbg. 1893. — Ramovino: Morgagni 37 Nr. 2. — Ribbert: V. A. 106 u. 130. — Rohrer: I.-D. Zürich 1874. — Schäffer: A. f. Gyn. 53. — Sudeck: V. A. 133. — Vogler: I.-D. München 1897. — Weigert: V. A. 67.

Mischgeschwülste des Uterus, der Scheide, der Harnblase etc.

Ahlfeld: A. d. Gyn. 16 (Scheide). — Brünings: Verh. d. d. Ges. f. Gyn. 8 (Uterus). — Beneke: V. A. 161 (Blasentumor). — v. Franqué: Verh. d. d. Ges. f. Gyn. 1901. — Frick: V. A. 117. — Geyl: Volkmanns klin. Vortr. N. F. 190 (Vagina). — Hauser: V. A. 88 (Scheide). — Iwanoff: Monatsschr. f. Geb. u. Gyn. 7 (Uterus). — Kanamori: V. A. 147. — Kolisko: Wien. kl. W. 1889 (Scheide). — R. Meyer: V. A. 167. — Nehrkorn: V. A. 151. — Ordonez: Gaz. med. T. 11. Ser. 3 (Blasentumor). — Pfannenstiel: V. A. 127. — Pick: A. f. Gyn. 46. (Scheide). — I. Riederer: I.-D. Zürich 1894 (Uterus). — Shattock: Transact. of Path. Soc. 38 (Blasentumor). — Saxer: Verh. d. d. p. Ges. 1901 u. Z. B. 31. — Seidel: Z. f. Geb. u. Gyn. 45. — Steinmetz: D. Z. f. Chir. 93 (Blasentumor).

Mischtumoren der Mamma.

St. Arnold: V. A. 148. — Billroth: D. Chir. 1880 (Krankh. d. Brustdrüse). — Beneke: Naturf.-Vers. Hamburg 1901. — Coen: Bologna 1891. — Grohé: D. Z. f. Chir. 55. — v. Hacker: Lgb. A. 27. — Happel: B. z. kl. Chir. 14. — Leser: Z. B. 2. — Stilling: D. Z. f. Chir. 15. — Wagner: A. d. Heilk. 2.

Mischgeschwülste der Parotis, Submaxillaris, des Gaumens etc.

Berger: Rev. d. Chir. 1897. — Th. Barth: I.-D. Heidelberg 1896. — Collet: Thèse de Paris 1895. — Chworostansky: I.-D. Zürich 1895. — Eisenmenger: D. Z. f. Chir. 39 (Gaumen). — Forchheimer: I.-D. Würzburg 1897. — Goller: I.-D. Würzburg. 1898. — Hinsberg: D. Z. f. Chir. 51. — Henkel: I.-D. Greifswald 1896. — Jakowenko: I.-D. Würzburg 1897. — Kaufmann: A. f. kl. Chir. 26. — Küttner: Bruns Beitr. 16. — Lotheisen: Bruns Beitr. 19. — Löwenbach: V. A. 150. — Landsteiner: Z. f. Heilk. 1890 (Parotis). — Malassez: Arch. d. la phys. norm. et path. 1883. 3. Ser. T. 1. — Nasse: A. f. kl. Chir. 44. — Pupovac: D. Z. f. Chir. 49. — v. Recklinghausen: D. m. W. 1892. — Steinhaus: Cbl. f. a. P. 13. (Ref.). — R. Volkmann: D. Z. f. Chir. 14. — Wartmann: Diss. Strassburg 1880. — Zahn: D. Z. f. Chir. 23 (Schilddrüse).

Weitere Literatur s. u. Endotheliom.

Adenomyome.

Abramow: Cbl. f. a. P. 12. — Aschoff: Monatsschrift f. Geb. u. Gyn. 9 1899. — Billroth: V. A. 8. — Bluhm: A. f. Gyn. 55. — Blumer: American Journal of Obstet. 1898. — Barabeau et Vautrin: Annal. de Gyn. 1898. — v. Babo: A. f. Gyn 61 (im Ovarium). — Breus: Über epithelführende Cysten etc. Wien 1894. — Cullen: John Hopkins Hospit. Bulletin 1897. — Camnitzer: I.-D. Berlin 1895. — Engelhardt: V. A. 158. — Gottschalk: A. f. Gyn. 60. Hauser: M. m. W. 1893. — Ito: I.-D. Halle 1897. — Klein: Festschrift f. Ponfick. 1899. — Lockstaedt: M. f. Geb. u. Gyn. 7. — Landau: Anat. u. kl. Beitr. z. Lehre v. d. Myomen, Berlin-Wien 1900. — Rob. Meyer: Z. f. Geb. u. Gyn. 37, 42, 43, 44.; Über Epithelgebilde im Myometr. Berlin 1899. — Mackenrodt: Z. f. Geb. u. Gyn. 43. — Muskat: A. f. Gyn. 61. — S. Neumann: A. f. Gyn. 58. — Poret: Thèse de Paris 1898. — Palm: A. f. Gyn. 53. — L. Pick:

V. A. 156 u. A. f. Gyn. 57 (Vagina) u. 60. — Ricker: V. A. 142. — Rudolph: A. f. Gyn. 56. — v. Recklinghausen: D. m. W. 1893 u. die Adenomyome etc. Berlin 1896. — Rademacher: I.-D. Greifswald 1895. — Schottländer: Z. f. Geb. 23. — Thumin: A. f. Gyn. 61. — Vassmer: A. f. Gyn. 60. — Virchow: V. A. 8. — Wettergren: Virchow-Hirsch Jahresber. 1872.

Weitere Literatur s. u. Leiyomyom.

Embryome (sog. Dermoide) u. embryoide Tumoren des Ovariums.

Arnsperger: V. A. 156. — Amann: Verh. d. d. Ges. f. Gyn. Bd. 8. (s. Cbl. f. a. P. 11). — Böttlin: V. A. 115 (Zähne). — Biermann: Prag. med. W. 1885 (Metast). — Bandler: A. f. Gyn. 60 u. 61 u. Berl. kl. W. 1900. — Bonnet: Ergeb. d. Anat. u. Entwicklgsgesch. 1900; Monatsschr. f. Geb. u. Gyn. 13. 1901. — Baumgarten: V. A. 107. — Cohn: Z. f. Geb. u. Gyn. 16. — Emanuel: Z. f. Geb. n. Gyn. 25 (mit Met.) u. 42. — Ewald K.: Wien. kl. W. 1897 (mit Met.). — Franz: Mtsschr. f. Geb. u. Gyn. 8. — Flaischlen: Z. f. Geb. u. Gyn. 6. — Falk: Monschr. f. Geb. u. Gyn. 12 1897 (mit Met.). — Fuchs: A. f. Gyn. 60. (ligt. lat.). — Firth: The Lancet 1898. — Friedländer: V. A. 56. — Geyl: Volkm. Vortr. N. F. 190 (Vagina). — Geyer: I.-D. Greifswald 1895 (Kombin. mit malig. Tumoren). — Gsell: A. f. Gyn. 51 (intralig.). — Himmelfarb: Cbl. f. Gyn. 1886 (krebsig). — Hofmann: I.-D. Berlin 1898 — Harres: I.-D. Zürich 1892. — Jamagiva: V. A. 147 (krebsig). — Klein: I.-D. Freiburg 1893. — Kolaczek: V. 75 (Metast.). — Kroemer: A. f. Gyn. 57. — Kworostansky: A. f. Gyn. 57. — F. Kappeler: I.-D. Zürich 1896. — Krukenberg: A. f. Gyn. 1887 (Metast.). — Katsurada: Z. B. 30. — Keitler: Z. f. Heilk. 21. — Kocher u. Langhans: D. Chir. 50. — Lexer: A. f. kl. Chir. 61 u. 62. — Lazarus: I.-D. Giessen 1888 (mit Met.). — Merttens: Z. f. Geb. u. Gyn. 36 (Zähne). — Mantel: I.-D. Heidelberg 1892. — Marchand: Bresl. ärztl. Zeitsch. 1881. Nr. 21. Habil.-Schrift. Halle 1879; in Eulenburg's Realencyklop. (Artikel Missbildungen) 3. Aufl.; ferner Verh. d. d. p. Ges. München 1899. — Mundé: Med. Record. 1897. — Neumann: V. A. 104. — S. Neumann: A. f. Gyn. 58 (mit Peritheliom.) — Niemer: I.-D. Greifswald 1895. — Pauly: Beitr. z. Geb. u. Gyn. 1875. — Pfannenstiel: Cbl. f. Gyn. 1897. — Pfannenstiel u. Kroemer: in Veit's Handb. d. Gyn. 1898. — Répin: Cbl. f. a. P. 3. — Schreiber: V. A. 133. — Sänger: Cbl. f. Gyn. 1898. — Saxer: Verh. d. d. path. Ges. 1901. Hamburg u. Z. B. 31. — Strassmann: A. f. Gyn. 61. — Thumin: A. f. Gyn. 53 (krebsig) u. 56. — Tauffer: V. A. 142 (Krebsig). — v. Velits: V. A. 107. — Virchow u. Litten: V. A. 75 (mit Metast.). — Veit: Z. f. Geb. u. Gyn. 16. — Waldeyer: A. f. Gyn. 1. — Wilms: Die Mischgeschwülste etc., Berlin u. Leipzig bei Georgi; D. Z. f. Chir. 45, 49; Z. B. 19; D. A. f. kl. Med. 55; Mtschr. f. Geb. u. Gyn. 1899; A. f. Gyn. 61.

Embryome (sog. Dermoide) u. embryoide Tumoren des Hodens.

Gessner: D. Z. f. Chir. 60. — Huguenin: V. A. 167. — Kolowski: V. A. 148. — Kockel: Festschrift f. Benno Schmidt. Leipzig 1896. — Kocher u. Langhans: D. Chir. 1887, 50. — Karewski: Lgb. A. 49. — Lovett and Councilmann: The Journal of exp. Med. II. 1897. — Mohr: B. z. kl. Chir. 12. — Notz: I.-D. Zürich 1896. — Pilliet et Costes: Rev. d. Chir. 1895. — R. Porges: Wien. kl. W. 1897. — Verneuil: A. gén. d. med. 1855. — Virchow: V. A. 8. — Wilms: Z. B. 19; D. A. f. kl. M. 55; D. Z. f. Chir. 45, 49.

Teratoide u. Teratome am oberen Stammesende.

(einschliesslich sog. Rachenpolypen).

Arnold: Z. B. 8 (Scheitel); V. A. 43 (Stirn); V. A. 50 (Gaumen); V. A. 111 (Rachenpolyp). — Broer u. Weigert: V. A. 67 (Orbita). — Grumach: I.-D. Königsberg 1895. — Glinski: V. A. 167 (Oesophagus). — Otto: V. A. 115 (Rachenpolyp). — Pupovac: Lgb. A. 53 (Hals). — Roncalli: Cbl. f. Chir. 1892 (Rachenpolyp). — Schoch: I.-D. Zürich 1893. (Mischtumor d. Unterlippe). — Wetzel: I.-D. Giesen 1895 (Hals). — Zahn: D. Z. f. Chir. 23 (Schilddrüse).

Sakraltumoren.

Arnold: Z. B. 16. — Bechthold: I.-D. Würzburg 1897. — Brunner: V. A. 129 (Spin. bif. occ.). — Braune: Die Doppelmissbildg. Leipzig 1882. — Bergmann: Berl. kl. W. 1884. — Buzzi: V. A. 109. — Brauner: I.-D. Würzburg 1898. — Otto Beyer: Diss. Greifswald 1895. — Bohnstedt: V. A. 140. — Borst: Cbl. f. a. P. 9. u. Wzbg. Verh. 31; Z. B. 31. — Czerny: A. f. kl. Chir. 10. — Danzel: Lgb. A. 17. (Rektum). — Fischer: Z. B. 5. — E. Frank: Prag. med. W. 1894. (maligne Degen.). — Feldmann: I.-D. Berlin 1895. — Giglio: Cbl. f. Chir. 28. — H. Ganz: Prag. med. W. 1894. — Hagen-Torn: Lgb. A. 60. — Hofmokl: Wien. kl. W. 1894. — Hennig: Z. B. 28. — Hildebrand: D. Z. f. Chir. 36; Lgb. A. 46. — Jastreboff: V. A. 99. — Joachimsthal: V. A. 131. — Kroner u. Marchand: A. f. Gyn. 1881. — Kiderlen: D. Z. f. Chir. 52. — Linzer: B. z. kl. Chir. 29. — Lotzbeck: Die angeb. Geschw. der hinteren Kreuzbeingegend, München 1838. — Middeldorpf: V. A. 100. — Marwedel: B. v Bruns 29. — Marchand: Ein menschl. Pyopagus 1895; Eulenburgs Realencylkopädie 3 Artikel Missbildgen. Spina bifida u. Sakraltum.). — Mackenrodt: Z f. Geb. u. Gyn. 1891. — Nasse: Lgb. A. 45. — Petrini: A. des sc. med. 1897. — Permann: Lgb. A. 49. — Piper: I-D. Würzburg 1893. — W. Pfaehler: I.-D. Bern 1897. — Preuss: Reichert u. Dubois Reymond A. 1869. — Ritschl: Beitr. v. Bruns 8. — Ribbert: V. A. 132 (Spin. bif. occ.). — v. Recklinghausen: V. A. 105. — Rudolphy: I.-D. Greifswald 1894. — Russell: The Lancet Nr. 3847. 1897. — Stolper: Festschr. f. Ponfick, Breslau 1897 u. D. Z. f. Chir 50. — Stroh: I.-D. Giessen 1897. — Sperling: I.-D. Würzburg 1891/92. — Saalfeld: V. A. 137 (Spin. bif. occ.). — M. B. Schmidt: V. A. 121; Arbeit. a. d. chir. Poliklinik, Leipzig 1891. — Virchow: V. A. 102. — Walzberg: D. Z. f. Chir. 1878. — Wulf: I.-D. München 1896. — M. Zeller: I.-D. München 1892.

Teratoide u. Teratome der Bauchhöhle.

v. Gerne: D. Z. f. Chir. 39. — Lexer: Lgb. A. 61 u. 62. — Montgomery-Barker: The Journal of Exp. Med. 1898 Vol. 3. — Moussaud: Thèse de Paris 1861. — Pommer: Teratologische Mitteilgen. Innsbruck 1889. — Sirleo: Policlinico III.

Teratoide u. Teratome der Brusthöhle.

W. Bergmann: Prag. med. W. 1898. — Dardignac: Rev. d. chir. 1894. — Eckehorn: Lgb. A. 56. — Helbing: Cbl. f. a. Path. 9. — Jores: V. A. 133. — Joël: V. A. 122. — Marchand: Bericht. d. oberhess. Ges. f.

Nat.- u. Heilk. Bd. 22. — Pinders: I.-D. Bonn 1887. — Pflanz: Z. f. Heilk. 17. — Riegel: V. A. 49. — Rolleston: Journ of Path. 4. — Török: Z. f. Heilk. 24. — Virchow: V. A. 53 (Metastasen).

Teratoide u. Teratome der Schädel- und Wirbelhöhle.

Beck: Z. d. Heilk. 1883. — C. J. Eberth: V. A. 153. — Falkson: V. A. 75. — Gerlach: D. Z. f. Nerv. Heilk. 5 — Gauderer: I.-D. Giessen 1892. — Lovett u. Councilmann: The Journal of exp. Med Vol. II. 1897. — R. Maier: V. A. 20. — Neufeld: Beitr. z. kl. Chir. 13. — Saxer: Z. B. 20. — Strassmann u. Strecker: V. A. 108. — Weigert: V. A. 65 (Zirbeldrüse).

Autoren-Register.

A.

Abel 459, 546.
Abesser 649, 736.
Achenbach 450.
Acker 62a, 63a.
Ackermann 91, 298, 304, 334, 336, 402, 443.
Aczél 645.
Adamkiewicz 79, 83a, 772.
Adler 896.
Aeby 462.
Ahlfeld 806, 871, 873, 914, 915, 918, 920.
d'Ajutolo 790.
Albaran 83a, 875.
Albers-Schönberg 525.
Albrecht 52, 399, 408.
Aldegarmann 325, 332.
Allessandri 92.
Alexander 413, 793.
Alsberg 138, 141.
Altmann 26a.
Amann 214, 332, 546, 608, 850
Amann jr. 336, 344.
Ambrosius 793, 795.
Ammon 919
Andersch 348.
Anderson 228.
Andrée 62a, 63a.
Anker 487.
Apolant 443, 444, 445.
Archard 926.
M. d'Arcy 771, 779.
Arndt 295, 344
Arendt 92.
Arning 483.
I. Arnold 26a, 27a, 45a, 65, 65a, 66, 83a, 144, 203, 204, 225, 226, 227, 228, 230, 257, 282, 285, 288, 315, 332, 340, 341, 344, 346, 348, 358, 369, 371, 375, 376, 399, 480, 489, 597, 628, 629, 631, 876, 901, 903, 904, 906, 907, 920, 921, 926, 927, 928.
St. Arnold 881.
Arnsperger 44, 169, 170, 849, 850, 851, 852, 853.
Arnozan 223.
Ascher 140.
Aschoff 4a, 37a, 43a, 70a, 75, 93, 95a, 215, 218, 219, 233, 247, 252, 532, 557, 559, 608, 805, 808, 809, 843, 844, 845, 851, 852, 917.
Ashheton 836, 852.
Astley 65.
Askanazy 138, 234, 344, 486, 621, 786, 787, 791, 792, 794, 795, 800, 801.
Auchlin 692, 703.
Audouard Pierre 739.
Audry 386.
Auspitz: 526.
Axel Key 223, 234, 241, 341, 345.
Axenfeld 271.

B.

Baas 526, 527.
Babes 222, 223, 725, 730.
Babesiu 57a, 220.
Bachmann 696, 705.
Backer 769.
Bade 759.
Bärensprung, v. 178, 901.
Bätge 526, 527.
Bäumler 267.
Baginsky: 292, 320.
Bahre 764.
Balbiani 85, 86, 400.
Ballance 83a, 95a, 769, 773.
Balzer 122, 554.
Bamberger 620.
Bandler 852.
Barabeau 608.
Barbacci 487, 560.
Bard 43a, 44a, 731, 736.
Bardenheuer 554, 727, 735, 846.

Barfurth 90.
Barker 929.
Barlow: 554, 577.
Barruel 459.
Bartels 903, 904, 905.
Bartens 756.
Barth 91a, 92, 332, 334, 861, 883.
Bartsch 773.
Battaglia 368, 371.
Bauer: 120, 452, 453.
Baumann 258, 259.
Baumgärtner 138.
Baumgarten 205, 285, 286, 288, 289, 292, 320, 495, 496, 763, 851, 854, 857.
Bayer 228, 607.
Becher 425, 426, 619, 742, 756.
Bechthold 904.
Beck B. 490.
Beck H. 718, 720, 733, 927.
Becker 269.
Becker E. 606, 607.
Becker F. 876.
Becker O. 332, 370.
Beer 141.
Behla 83, 84, 86, 89.
Behr 52a.
Beigel 738.
Bence Jones 493.
Benda 26a, 34, 44a, 318, 386, 841.
Beneke 9, 17, 18, 19 28a, 44, 48, 57, 66, 69a, 70a, 77, 94, 95, 95a, 141, 190, 207, 240, 241, 243, 288, 387, 388, 394, 397, 401, 505, 629, 698, 717, 737, 763, 780, 783, 788, 789, 790, 791, 794, 799, 800, 806, 815, 841, 844, 849, 875, 876, 878.
Benjamin 229.
Bennet 35, 375.
Bensen 44, 166, 168, 170, 171.
Bérard 554.
Berdez 458, 459, 786.
Beresowski 559.
Berger 79, 331, 578, 882, 883, 901.
Berggrün 234.
Bergmann, v. 84, 164, 719, 773, 843, 845, 913, 914, 915, 918, 920.
Bernard 58.
Berthold 92.
Beselin 384, 666.
Besnier 122, 125, 223.
Best 52a.
Bethge 570.
Betschaert 708.
Beume 778.
Bezold 383.
Bichat 614.
Bickersteht 554.
Bidault 763.
Bidder 157, 854.
Biedermann 515, 523, 729.
Biesadeki 45a.
Billroth 45a, 50a, 70, 84, 95a, 103, 186, 229, 283, 295, 308, 310, 311, 332, 334, 344, 360, 361, 363, 364, 365, 366, 370, 371, 375, 386, 387, 416, 418, 424, 477, 478, 481, 500, 505, 521, 534, 731, 732, 736, 737, 738, 761, 762, 773, 877, 883, 896.
Binder 70.
Birch-Hirschfeld 5a, 8, 10, 50a, 95a, 153, 182, 189, 190, 210, 222, 235, 236, 252, 253, 285, 286, 287, 288, 310, 320, 327, 335, 338, 343, 344, 363, 365, 369, 371, 375, 404, 408, 411, 413, 459, 473, 488, 500, 501, 505, 516, 527, 533, 541, 554, 562, 575, 669, 679, 682, 695, 696, 740, 774, 775, 861, 862, 864, 866, 867, 869, 877.
A. Birch-Hirschfeld 90a, 92.
Bircher 580.
Birnbacher 462.
Bischoff 241.
Bizzozero 311, 313, 315, 332, 373.
Blanc, le 369.
Blaschko 138.
Blasius 841, 842.
Blech 738.
Blendinger 328, 883, 884.
Bleser 603.
Block 340.
Blome 87a, 768.
Blonsky 223.
Blümer 219.
Bluhm 218, 219.
Blumberg 771, 840.
Blumreich 809.
Bochdalek jun. 857.
Bock 638.
Böhm 357, 910, 911, 912.
Böhmc 313, 317, 883.
Böttcher 222, 363, 365, 366, 369, 370, 371, 883.
Böttlin 851.
Bogoliubsky 118.
Bohe 628, 778.
Bohm 425, 665, 666, 840.
Bohnstedt 903, 904, 908.
Boll 42, 244, 340, 357, 402, 610, 679.
Bollinger 535, 754.
Boltenstern 79.
Bonfigli 929.
Bonfils 481.
Bonnet 820, 821, 852, 896, 898.
Bonorden 386, 388, 389, 844.
Bonome 65, 65a.
Borchardt 83a, 861, 862.
Borchers 80a, 756.
Born 92, 625, 703.
Bornemann 520.
Borrel 83a, 777.
Borrmann 43, 47, 69, 333, 336, 339, 340, 582, 597, 598, 599, 602, 682, 703, 704, 708, 735, 736, 743, 762, 763.
Bosc 83a.
Bosch 446.
Bostroem 169, 170, 226, 228, 299, 308, 317, 323

332, 344, 358, 386, 388, 841, 861.
Bott 861.
Bouchard 373.
Boucher 203.
Boveri 836.
Bozzolo 311, 313, 315, 332, 373, 375, 710.
Bra 79.
Braatz 861.
Brachet 121, 122, 281.
Braithwaite 775.
Bramann 206.
Brambilla 167, 169, 170.
Brandl 459.
Braun H. 276, 332, 337, 359, 664, 738, 756.
Braun L. 620.
Braune 913, 914, 918, 920.
Braunschweig 344.
Breslau 912.
Breus 214, 218, 896.
Brigidi 88, 223, 487, 491, 575.
Brissaud 566.
Broca 174, 554, 769.
Brock 225, 228, 230, 861, 864, 866.
Brodowski 229, 429, 922.
Broer 932.
Bröse 546.
Brösike 607.
Brosch 7, 81a, 83, 289, 425, 429, 765.
Brosin 226, 228, 861, 866.
Brown 405.
Brüchanow 233, 533.
Brückner 738.
Brüning 873.
Bruhl 481.
Brunn, v. 340, 532.
Brunner 903, 904.
Bruns 70a, 114, 234, 235, 257, 386, 856.
Bryck 607.
Buch 493.
Bucher 720, 731, 732, 733, 735, 736, 737, 744, 756.
Buchholz 245, 252.
Buchstab 493.
Buday 787, 794, 795.
Büchtemann 607.
Bühler 213, 541.
Bünau 136.
Büngner, v. 233, 286, 287, 288, 289, 521, 534, 666.
Bürk 52.
Bürger 738, 739.
Büttner 223, 287.
Buhl 45a, 169, 170, 231, 229, 383.
Bulius 594.
Bull 260.
Bumke 80.
Bumm 666.
E. Burchardt 775, 776.
G. Burckhardt 214, 303, 332, 593, 805.
L. Burckhardt 26a, 788, 794, 797, 800.
Busch 172, 363, 366, 370, 555, 732.
Busse 83a, 241, 668, 727, 790, 791, 794, 795, 800, 861, 862, 869, 870.
Butlin 769.
Buttenberg 759.
Buttersack 157, 854.
Butterkirch 80.
Buzzi 911.
Buxton B. H. 37.
Bystroumoff 228.

C.

Cabot 385.
Cahen 323, 762.
Cajal 253, 507, 508.
Calbet 920, 921, 924.
Camerer 481, 546.
Camp, de la 738.
Caostro 733.
Carbone Tito 860.
Carini 83a.
Carmalt 733.
Carry 121, 122, 126.
Carter 357, 368, 371.
Caspary 463.
Cattani 227, 228.
Cazin 83a, 173, 177.
Challard 223.
Chambard 122, 125, 223.
Chaput 285, 287.
Chaslin 857.
Chiari 154, 155, 167, 168, 216, 384, 387, 429, 474, 490, 560, 666, 790, 791, 840, 841, 904.
Chroback 220, 221.
Churchill 739.
Chvosteck 317.
Ciechanowski 555, 556, 557, 563, 777.
Claessen 83a, 628, 777.
J. Clarke 83a, 405, 775.
Classen 45a.
Claus 483, 486, 495.
Clément 619, 756, 763, 764.
Clementz 328, 883, 888.
Coën 286, 288, 881.
Cohen 212, 215, 219, 222,
Cohn C. 171.
Cohn, F. 44, 169, 170.
Cohnheim 14a, 39a, 63a, 65, 76a, 86a, 91a, 93a, 226, 228, 230, 327, 357, 480, 492, 503, 579, 580, 638, 734, 743, 861, 865.
Cohnstein 277.
Christiani 92.
Collenberg 845.
Collet 883.
Collier 317.
Colomiatti 227, 228.
Coley 79, 91.
Cooper 65a.
Cordes 731, 736.
Cordua 486, 762.
Cornil 27, 83a, 285, 286, 287, 288, 375, 392, 629, 773, 777.
Corselli 83a.
Cornalia 86.
Cossy 481.
Courmont 735.
Courvoisier 234.
Cramer 295, 344, 371, 402, 403, 579.
Cripp 554, 769.
Cruveilhier 374, 381, 614, 770.

Cullen, P. E. 219
Curling 138.
Curtius 903.
Czapek 191.
Czerny 79, 83. 115, 219, 223, 234, 240. 369, 370, 738, 918.

D.

Dagonet 790.
Daniels 25, 26.
Danzel 918.
Darier 80a, 83a, 775.
Daxenberg 260.
Deahna 843.
Decking 459.
Deetz 665, 666, 730, 736, 754.
Dehler, A. 855.
Deichert 156, 157.
Delbanco 120, 452, 453.
Dembrowski 298, 334.
Demel, Cesaris 228.
Démiéville 118.
Demme 579, 870, 871.
Denecke 425, 640.
Denner 769.
Dennig 167.
Dentu le 81.
Diberder, Le 167.
Dickhoff 639.
Dietrich 486.
Dittel 557, 666.
Dittrich 740, 759, 764, 769.
Dmochowski 598.
Dobbertin 448, 450, 501.
Dock 473, 474, 738.
Döderlein 861.
Doenz 561.
Dohrn 67, 861.
Dombrowolski 489.
Dooremal 91a, 840.
Doutrelepont 764, 773.
Dreschfeld 487.
Dressler 86, 773.
Dreyfuss 666.
Driesch 836.
Driessen, van 293, 332, 342, 344, 359, 372, 796, 797.
Druckenmüller 756.
Dubrow 462.
Dürig 560.
Dunschmann 619.
Duplay 773.
Durand 80a, 756.
Durante 288.
Duyse, van 269.

E.

Eberth 227, 228, 230, 315, 332, 340, 341, 344, 358, 388, 448, 484, 490, 515, 529, 532, 545, 562, 581, 786, 857, 858, 861, 866, 932.
Ebner, v. 340, 444.
Ebstein 86, 143, 384, 413, 481, 487, 666.
Eckardt 298, 304, 332, 334, 545, 665, 735, 738.
Eckert 228.
Erdmann 229.
Edmansson 228.
Ehrendorfer 332.
Ehrlich 26a.
Ehrmann 88, 119, 121, 122, 126, 462.
Eichel 761.
Eichhoff 126.
Eichhorst 240.
Eiselsberg v. 74a, 92, 406, 579, 638, 640.
Eiselt 448, 450, 459.
Eisenlohr 269.
Eisenmenger 344, 371, 490.
Eisenreiter 186
Ekehorn 929.
Eliascheff 740.
Emanuel 509, 666.
Emmerich 79.
Enderlen 92.
Engel 203.
Engelhardt 219, 560, 564, 566, 574, 608.
Engelken 861, 862, 865, 866, 870.
Engelmann 332, 359.
Engert 314, 315, 332, 376, 379.
Eppenheim 663.
Eppinger 154, 167, 168, 317, 332, 388.
Epstein 752.
Erbse 719, 731.
Erbslöh 620.
Ernst 55a, 62a, 65a, 66, 152, 322, 323, 373, 376, 377, 378, 379, 645, 665, 666, 708, 768.
Erni 639
Esmarch 70, 80a, 95a, 114, 115, 182, 386, 738, 764, 765, 769
Ester 838.
Eve 228, 607, 736.
Ewald 493.
Ewetzky 285, 289, 295, 362, 365, 366, 369.
Exner 83a, 777.

F.

E. Fabian 7.
Fagge 122.
Faleotti 408.
Falkenthal 484.
Falkson 607.
Favre 739.
Fel 413.
Feldmann 911, 912, 922.
Felix 229.
Ferguson 466.
Feroni 83a.
Féré 92.
Ferré 90a, 858.
Fetzer 758.
Feurer 74a, 579, 638.
Filter 140.
Finger 332, 666.
Fink, P. 554.
Finkelnburg 739.
Finotti 233, 234, 505.
Firket 83a.
Fischer, H. 70, 295, 365, 756, 761.
Fischer, E. 720.
Fischer, F. 486, 487.
Fischl 406, 773.
Flaischlen 593, 594, 665, 666, 852.
Fleischl 381.
Flemming 27, 124, 399.
Flexner 246, 490.

Flöck 560.
Flügel 620.
Foà 83a, 775, 776.
Foederl 857.
Förster 45a, 62a, 169, 170, 223, 363, 365, 371, 388, 527, 734, 919.
Fol 921, 922.
Forster 202.
Fort, Le 840.
Fortunatow 923.
Fraenkel 318, 320, 521, 696, 846.
Fraenkel, B. 728.
Fraenkel, E. 592.
Fraenkel, L 803, 804.
Francesco 466.
Frank, E. 918.
Frank, Herm. 841.
Franke 331, 334, 357, 365, 371, 386, 527, 764, 771, 840, 841.
Franqué, v. 62, 132, 133, 134, 213, 216, 220, 221, 226, 227, 228, 231, 502, 541, 592, 804, 805, 807, 808, 809, 816, 836, 875.
Franz 849.
Fraser 758.
Frerichs 753, 754.
Freudweiler 193, 194, 199, 254, 285, 288.
Freund 591, 805.
Freyer 914, 916, 918.
Frick 666, 769, 871.
Friedrich 79.
Friederichs 580.
Friedländer 45a, 80a, 317, 362, 365, 665, 666, 681, 696, 698, 756, 759, 762, 763.
Friedland 790.
Friedreich 89, 332, 363, 365, 366, 367, 369, 371, 562, 581, 858.
Frisco 83a.
Frobenius 205.
Frohmann 566.
Frommel 532.
Fuchs 450, 696.
Führer 357.
Fürst, Livius 545.
Fütterer 42a, 92, 708, 718, 719, 720, 733, 754, 755, 759, 760, 765, 773.
Fujinami 55, 224, 225, 226, 228, 229, 231, 366, 368, 372, 503.

G.

Gabbi 487.
Galenus 35, 612.
Galeotti 27, 27a, 400, 628, 629, 630, 631.
Galisch 579.
Gallien 717.
Ganghofer 738, 873.
Ganz 914, 916.
Garré 91a, 233, 504, 771, 840.
Garten 90a, 92.
Gatti 793, 795, 796, 798, 800.
Gauderer 927.
Gaylord 83a.
Gaudier 752.
Geber 123.
Gebhard 546, 665, 666, 805.
Gebhardt 308, 317.
Gegenbaur 274, 281, 445, 845.
Geissler 554, 755, 756, 773, 873.
Gellhorn 58, 665, 666, 735.
Gendre 122.
Gercken 606.
Gerlach 836.
Gessner 554, 897.
Genersich 504.
Geyl 853, 898.
Gickler 634.
Giglio 916.
Gilbert 562, 563, 566.
Gilles 931.
Ginsberg 270.
Giovanni 462.
Giraldès 919.
Girode 90, 228, 231.
Glaeser 220, 386, 387, 841.
Glaser 262.
Glasser 738, 739.
Glockner 317, 318, 319, 425, 486.
Göbell 92.
Göbel 138, 861.
Göppert 482, 487, 491, 492.
Goldmann 48a, 54, 62, 91a, 233, 236, 425, 426, 555, 708, 713, 838.
Goldzieher 91a, 198, 840.
Golgi 244, 245, 253, 296, 341, 373, 375, 507, 508.
Gorini 83a
Gottschalk 212, 671, 804, 846.
Gouilloud 223.
Gowers 483, 487.
Graefe, v. 363.
Graf 756.
Graizie 382.
Graser 285, 286, 288.
Gratia 229.
Graupner 695, 725, 794, 795, 796.
Grawitz 53a, 141, 142, 339, 492, 493, 576, 602, 619, 735, 789, 790, 791, 794, 795, 799, 800.
Greef 269, 271, 507, 508.
Green 117, 120.
Greenish 575, 576, 791.
Gregorieff 92.
Griesinger 481, 562.
Griffini 666.
Griffith 666.
Groenouw 450.
Grohe 53a, 363, 487, 492, 877, 878.
Grosch 88, 138.
Groschuff 214.
Gros 70.
Gross 317.
Grüneberg 291.
Grünwald 696.
Gruber 382.
Guarnieri 317.
Gubler 86, 774.
Guelliot 83, 771.
Gurlt 70, 138, 203, 527, 738.

Gussenbauer 45a, 63a, 462, 698, 710.
Gusserow 529, 532, 873.
Gutknecht 578.
Gutzeit 927, 928.
Guttmann 202.

H.

Habermann 233, 382, 383.
Hacker, v. 881.
Häberlin 759, 769.
Häckel 877.
Hagen 911.
Hahn 83a.
Hahne, H. 580, 773.
Haimbach 332.
Halle 385.
Hallopeau 124.
Hamburger 458.
Hamel 917, 918.
Hamerl 286, 289.
Hamilton 246, 257.
Hammer 413, 492, 493, 495.
Hampeln 487.
Hanau 37a, 81a, 83a, 91, 148, 228, 239, 515, 517, 730, 732, 733, 740, 773, 774, 780, 789, 790, 892.
Hanke 344, 349.
Hanot 562, 563, 566.
Hansemann v. 16, 17, 17a, 18, 26a, 27, 28a, 31, 40, 41, 43, 43a, 44a, 45, 45a, 46, 49, 49a, 51, 52, 52a, 53a, 55a, 64a, 69, 71, 74a, 75, 75a, 82, 83a, 93a, 94, 210, 222, 274, 275, 296, 297, 304, 306, 311, 312, 313, 316, 325, 332, 354, 394, 397, 399, 401, 408, 426, 427, 435, 436, 440, 444, 453, 476, 477, 485, 500, 506, 535, 545, 546, 547, 554, 612, 613, 619, 628, 629, 630, 631. 636, 637, 638, 642, 646, 647, 656, 679, 692, 724, 777, 779, 780, 795, 796, 797, 801, 861, 868, 869, 896.
Hansen 182, 861.
Happel 881.
Harel 223.
Harris 299, 332, 459.
Hartdegen 253, 259.
Hartmann 223, 233.
Hartung 752.
Hasenmeyer 531.
Hasse 75, 742.
Hassler 606, 607.
Haudford 554.
Haug 200, 383.
Hauser 27, 27a, 40, 57a, 65, 70a, 71, 80a, 83a, 85, 94, 95a, 213, 227, 228, 230, 391, 487, 554, 612, 615, 621, 625, 629, 631, 675, 678, 679, 680, 682, 684, 688, 691, 692, 693, 694, 695, 698, 702, 725, 727, 732, 734, 735, 739, 744, 757, 759, 760, 762, 773, 776, 777, 780, 783, 871.
Haussmann 540.
Hayem 375, 413.
Hebra 123, 738.
Hedenius 386.
Hedinger 62.
Hegar 88, 221, 755.
Heidemann 29, 42a, 70, 228, 619, 861.
Heidenhain 114, 205, 276, 279, 365.
Heinecke 861, 866.
Heiner 696.
Heinleth, v. 344, 348, 439.
Heitler 754.
Hektoen 711.
Helbing 228, 503.
Helfreich 202, 270.
Heller 65a, 357, 574, 638.
Hellmann 521, 522, 534.
Helwing 439.
Henke 206, 860.
Henle 340, 363.
Henneberg 252, 253, 508, 509.
Henneguy 400.
Hennig 915, 917, 918, 920, 921, 924.
Herczel 115, 504.
Herff, v. 218, 720, 768, 805.
Hering 357.
Hermann 922.
Herrenkohl 285, 289.
Herxheimer 525.
Hertel 269.
Hertwig, O. u. E. 27, 44a, 279, 281, 502, 631, 867, 922.
Hertzka 122.
Heschl 167, 169, 228, 371, 839, 844.
Hess 222, 533.
Hesselbach 241.
Heubner 285, 288.
Heuk 757.
Heukelom 29a, 83a, 401, 402, 562, 563, 564, 565, 566, 695.
Heuking 288.
Heurtaux 223.
Heusinger 157, 205, 854.
Hewelka 487.
Heymann 161, 167, 168.
Hiebaum 877.
Hildebrand 88, 298, 332, 334, 335, 342, 344, 761, 796, 797, 798, 843, 861, 863, 869, 899, 900, 901, 904, 905, 908, 914, 915, 916, 918, 922.
Hilton-Fagge 122.
Hinsberg 45a, 76a, 287, 299, 327, 331, 578, 829, 882, 883, 884, 885, 886, 887, 888, 889, 890, 891, 892.
Hinterstoisser 638.
Hippel, v. 295, 296, 332, 335, 344, 574, 575, 857.
Hirschberg 87a, 451, 459, 462.
His 37, 253, 274, 341, 856.
Hlava 228.
Hochhaus 257, 260.
Hodara, Menahem 120, 452.
Höflmaier 481.
Hölker 566.
Höring 474.

Hofbaur 735.
Hoffmann 252, 263, 265, 266, 267.
Hofmann 738.
Hofmeier 666, 730, 755, 806, 850, 851, 873.
Hofmokl 918.
Hoggan 45a.
Hohenemser 487.
Hollefeld 560.
Hoisholt 861.
Holsti 386.
Holdner 92.
Homann 575.
Honda 40.
Hopmann 534, 666.
Horn 791, 793, 795, 798.
Hosch 385.
Huber 228, 344, 371, 474, 861.
Hubl 317.
Hunter 92
Hürthle 115.
Hueter 596, 860.
Hufschmid 598.
Hughes 759.
Hulke 451.
Hutchison 732, 754, 756, 764.
Hyrtl 577.

I.

Israel 9, 17, 77, 94a, 535, 735, 773, 792.
Iwanoff 816, 875.

J.

Jacobi 896.
Jacoby 264.
Jadassohn 84, 118, 222, 453.
Jaeger 579, 580.
Jaffé 344.
Jaksch, v. 481.
Jannsen 315, 332, 358, 367, 371.
Janosik 787.
Janowski 598, 754.
Japha 696.
Jardet 223.
Jarisch 463.
Jarotzky 803.
Jastreboff 527, 914, 918.
Jastrowitz 244.
Jeffreson 901.
Jenny 619, 678, 773, 784.
Jerusalem 44, 44a.
Joachimsthal 904, 905.
Joël 930.
Joest 92.
Joannovics 841.
John 92.
Johannowsky 220.
Johne 227, 228.
Johnson 594, 901.
Jones 903.
Joos 454.
Jordan 80, 113, 836, 910, 912, 914, 918.
Jores 555, 556, 557.
Jürgens 83a, 93, 405, 772, 775, 776.
Jungengel 91a.
Jungmann 332, 566, 574.
Jupunoff 578.
Just 448.

K.

Kahane 775, 776.
Kahlden, v. 220, 239, 240, 266, 425, 501, 594, 598, 600, 671, 695, 736, 802, 803, 895.
Kahler 261, 264, 338, 492, 493, 495.
Kahn 534, 560, 666.
Kaltenbach 720, 736.
Kanthack 45, 598, 666.
Kantorovicz 716.
Kaposi 79, 80a, 124, 207, 463, 535, 733, 738, 756.
Kappeler 851, 892.
Karewski 893.
Karg 27a, 91a, 462, 463, 630, 689, 744, 775, 777, 784.
Karpinski 763.
Kaschewarowna-Rudnewa 228, 870, 871.
Kast 487.
Katsurada 849, 850, 851, 852.
Kauffmann 910, 911, 912.
Kaufmann 91a, 326, 332, 362, 425, 429, 545, 546, 547, 548, 579, 580, 638, 676, 720, 731, 732, 771, 840, 844, 882, 884.
Kelly 786, 787, 789, 792, 795, 796, 798.
Kelsch 320, 562, 566, 574.
Kempf 80.
Kiderlen 915, 918, 922.
Kiener 285, 288, 289, 562, 566, 574.
Kiesselbach 521, 534.
Kinscherf 773.
Kischensky 641, 666.
Klaatsch 853.
Klaus 495.
Klaussner 138.
Klebs 5a, 7, 10, 27, 37, 45a, 52, 55a, 83a, 93, 95a, 143, 188, 203, 230, 234, 235, 239, 257, 258, 259, 260, 282, 298, 299, 303, 314, 327, 332, 334, 338, 344, 358, 359, 360, 367, 369, 370, 387, 388, 401, 408, 425, 492, 493, 555, 561, 562, 575, 577, 611, 627, 628, 629, 695, 718, 719, 725, 733, 735, 754, 756, 769, 773, 789, 803.
Klein, A. 487.
Klein, G. 45a, 214, 219, 297, 357, 850.
Kleinhans 804.
Kleinwächter 911, 912.
Kleinschmidt 873.
Klien 299, 332, 554.
Klingel 555.
Klob 223, 574.
Klotz 760.
Knauer 92.
Knauss 88, 122, 123, 124, 126, 234, 240, 241, 242, 546.
Kobelt 214.
Kobler 487.
Koch, K. 70, 746, 873.
Kocher 344, 365, 369, 580, 761, 861, 866, 893

Kockel 849, 892, 893, 896.
Koebner 121, 122, 125.
Koelliker, v. 37, 120, 139, 229, 230, 244, 245, 247, 253, 274, 280, 282, 340, 429, 462, 464, 604, 786, 836, 858.
König 70, 481, 587, 606, 743, 746, 845, 854, 855.
Köplin 233.
Körner 474, 871.
Körte 639.
Koester 45a, 126, 203, 295, 332, 357, 362, 363, 365, 366, 370, 615, 759, 762, 773.
Köttnitz 80, 88, 138.
Kohlhardt 531, 533.
Kolaczek 295, 296, 299, 332, 333, 335, 336, 342, 344, 357, 497, 498, 607, 846, 883
Kolisko 227, 228, 230, 231, 871, 873
Koller, H. 892.
Kollmann 867.
Koloman-Buday 568.
Kolossow 280, 886.
Kopsch 836.
Korach 121, 122.
Korinski 775.
Korteweg 70.
Korotneff 83a, 775, 776, 778.
Koschier 490.
Koslowski 847, 894, 895.
Kossmann 214, 215, 804, 805.
Kostanecki 155, 845, 854, 856, 857.
Koubassow 83.
Kottmann 212.
Kraske 48a.
Kraus 425
Krause 91a, 233.
Kraushaar 747.
Kremer 775.
Kretz 561, 562, 565.
Kretzschmar 592.
Kriege 115.
Krieger 234, 803.
Kroemer 849, 892.
Krönlein 736, 844, 918.
Krogius 846.
Kromayer 45a, 120, 332, 371, 452, 453, 535, 536, 645, 686, 703, 706.
Krompecher 80, 332, 664.
Kroner 900.
Kruckenberg 545, 768, 852.
Krückmann 425, 619, 764.
Kruse 203, 605, 606, 607.
Kühnau 482.
Kühne 738.
Kühnemann 914, 918.
Kümmel 914, 915, 917, 918.
Küpper 382.
Kürsteiner 515, 516, 533, 541, 542, 727, 877.
Küster 69, 70, 383, 533, 754, 756, 854.
Küstner 218, 666, 738.
Küttner 756, 882, 883.
Kühnert 221.
Kulenkampf 115, 459, 858.
Kundrat 220, 285, 288, 484, 490, 491.
Kunitz 873.
Kurz 857.
Kutz 843.
Kuzmik 860, 922.
Kworostansky 850.

L.

Lacher 738.
Lachaud 920.
Lack Lambert 771.
Lacrampe 143.
Lacrousille 373
Laisney 317.
Lambl 229.
Lanceraux 481, 564, 566.
Landau 608.
Landerer 45a, 735.
Landl 554.
Landsberger 228, 861.
Landsteiner 885.
Landwehr 458.
Lang 80a, 84, 763, 764.
Lange 332, 515, 516, 525, 763
Lange, F. 70, 746.
Langenbeck v. 80a, 103, 466, 554, 764, 773.
Langerhans 45a, 63a, 210, 226, 317, 411, 697.
Langhans 52a, 90, 193, 195, 228, 340, 460, 462, 477, 478, 481, 483, 540, 569, 580, 647, 695, 696, 796, 802, 805, 861, 866.
Lannelongue 843, 926.
Lannois 487, 735.
Lassaigne 459.
Laskarides 88.
Lauenstein 140.
Lautz 407.
Leber 198, 507.
Lebert 35, 295, 374, 422, 527, 554, 614, 738, 759, 764.
Legg Wickham 122.
Lehzen 88, 126.
Leichtenstern 543, 713, 769.
Lembke 507.
Lenhossék v. 170, 244, 245, 247, 251, 255.
Lengemann 91a, 93.
Lengnick 80.
Lenz 299, 332.
Leopold 83a, 91a, 221, 304, 332, 738, 772, 775.
Leser 568, 586.
Lesser 738.
Lessing 357.
Leuckart 85, 86, 774.
Leutert 383.
Lewschin 429.
Lexer 846, 847, 929.
Leyden v. 83, 83a, 84, 264.
Leydig v. 86, 282, 340, 357
Liebe 732, 755
Liebenow 385, 666.
Liebmann 45a.
Limacher 68, 340.
Limbeck v. 413, 532.
Lindner 566.

Lindt 775.
Linser 603, 604.
Linzer 911, 915, 922.
Litten 65, 532.
Livio 875.
Loch 92.
Lockstädt v. 214, 215, 218.
Loeb 83a, 762.
Loeper 45a
Löhlein 665, 666, 735, 804.
Lösch 357.
Löschner 317.
Löwenbach 118, 331, 453, 578, 882, 883.
Löwenhardt 792, 795.
Löwenthal 80, 404.
Lohmer 682, 684, 688, 692, 695, 702, 703.
Lohnsohn 757.
Loretz 241.
Lossen 854.
Lotheisen 883.
Lothrops 559.
Lotzbeck 577, 900, 920.
Loustan 143.
Lubarsch 7, 11, 26a, 27a, 31, 37a, 43, 43a, 44, 44a, 45, 45a, 52a, 69, 76a, 77, 83a, 84, 86, 87, 91a, 92, 93, 94, 95a, 116, 128, 141, 142, 188, 212, 215, 220, 222, 239, 253, 282, 285, 287, 293, 296, 297, 311, 320, 335, 360, 367, 368, 394, 395, 399, 406, 408, 424, 426, 429, 431, 453, 459, 473, 474, 487, 533, 536, 540, 554, 562, 619, 627, 631, 643, 647, 669, 680, 692, 695, 728, 734, 735, 736, 737, 738, 743, 752, 762, 763, 764, 768, 769, 776, 786, 787, 788, 790, 792, 794, 795, 798, 799, 800, 858, 860, 924.
Lubimoff 286, 289, 429.
Lücke 62a, 84, 103, 203, 332, 359, 365, 366, 371, 411, 481, 542, 554, 555, 558, 577, 719, 743, 753, 841, 854.
Lücken 345.
Lütkemüller 917, 918.
Lüttgen 533
Lukasiewicz 738.
Lukowicz v. 332, 359.
Luschka 169, 170, 203, 340, 348, 554, 920.
Lyon 739.

M.

Maas 91a.
Machol 80.
Mac Callum 62a.
Madelung 138, 846, 856.
Maffucci 487, 775.
Maier, Carola 770.
Maier, R. 45a, 295, 332, 365, 366, 369, 371.
Maillefert 759.
Majocchi 487.
Makins 554
Malassez 83a, 317, 331, 578, 607, 775, 882, 883.
Malherbe 223.
Mallory 246, 922.
Malpighi 214.
Manasse 141, 286, 289, 426, 429, 498, 499, 503, 575, 576, 695, 738, 786, 787, 788, 789, 791, 792, 793, 794, 795, 796, 797, 798, 861.
Mandry 732.
Mangold 91a.
Manz 157, 425, 426.
Marc 222, 223, 462.
Marcacci 88, 223.
Marchadier 844.
Marchand 27a, 34, 34a, 36, 36a, 37, 44a, 46, 52a, 83a, 128, 133, 225, 226, 227, 228, 229, 230, 233, 262, 274 275, 278, 281, 282, 284, 285, 286, 287, 288, 289, 298, 301, 303, 304, 323, 331, 332, 337, 344, 348, 349, 362, 366, 367, 368, 369, 371, 381, 385, 453, 462, 463, 493, 502, 532, 554, 560, 561, 562, 563, 593, 599, 649, 754, 777, 786, 787, 788, 789, 790, 791, 803, 804, 805, 806, 820, 845, 846, 851, 852, 853, 861, 862, 870, 871, 886, 896, 899, 900.
Marggraff 743.
Markwald 191, 338, 495, 562, 566, 574.
Marckwalder 696, 705.
Marsh 871.
Marshall 95a.
Martens 451.
Marie 26a.
Martin 87a, 219, 840.
Massari 83a.
Martinotti 559.
Massin 605, 606.
Massy 317.
Mauchle 559.
Maudach, v. 429.
Mauderli 861, 862.
Mauler 573.
Maurer 336, 340.
Mayr 63a.
Mayweg 70, 590.
Meckel, J. F. 363, 365, 366, 371, 374, 375, 459, 761.
Meckel, H. 614.
Meder 265, 266, 560, 561, 562.
Meerbeck 138.
Meister, Valerian, v. 559, 565.
Menke 233.
Mercier 557.
Mermet 844
Merkel 861, 862, 863.
Mertsching 463, 464.
Merttens 849, 851.
Meschede 254.
Metschnikoff 83a, 775.
Metterhausen 762, 763, 764.
Metzner 795.
Meves 27a, 399.
Meyer, C. 426.
Meyer, E. 708.
Meyer, H. 45a, 70, 803.
Meyer, L. 373, 375.

Meyer, Rob. 90, 90a, 212, 213, 214, 215, 541, 608, 875.
Meyer, Rudolf 291.
Meyerson 462, 463, 861, 865.
Michael 851.
Michaux 83a.
Michel, v. 202, 332, 357, 534.
Michelsohn 731, 732, 755.
Middeldorpf 74a, 579, 638, 843.
Mielecki 155, 845, 854, 856, 857.
Mikulicz 69, 383.
Minervini 861, 870.
Minor 263.
Mintz 860.
Muus 861, 865, 866, 867.
Mischaikoff 87a, 154, 167.
Mitwalsky 526, 527.
Miura, K. 257, 260, 262, 266, 267, 458.
Moeller 91a, 262.
Mönckeberg 44.
Mörner 459.
Monnart 122.
Monod 876, 893.
Monti 554.
Montini 167, 169, 170.
Moquard 121.
Moraczewski 752.
Moran 83a, 773
Morgan 836.
Morpurgo 777.
Mosler 253, 478, 481, 486.
Most 65a, 299, 332, 339, 351.
Moxon 719.
Mügge 285, 288.
Müller, Heinrich 87a, 153.
Müller, Hellmuth 141, 142.
Müller Johannes 79a, 135, 136, 381, 386, 570, 614, 641.
Müller u. Meder 265, 266.
Müller, Vitalis 27, 27a, 303, 304, 324, 332, 399, 629, 631, 777.
Müller, W. 45a, 460, 480.
Mundé 873.
Munk 92.
Mundt 730.
Murchison 138, 483.
Muscatello 180, 286, 844, 899, 901, 904.
Musser 754.
Mutach, v. 598, 601.
Muth, v. 738.

N.

Nagel 541.
Nägeli 44a, 763.
Nannotti 229.
Narath 340.
Nasse 91, 193, 194, 197, 199, 202, 208, 326, 332, 356, 366, 607, 843, 859, 860, 882, 883, 888.
Nast 413.
Naumann 558, 805.
Naunyn 240, 493, 596, 638, 695.
Nauwerck 115, 336, 340, 598.
Nedjelski 27a.
Nédopil 83, 771.
Neelsen 115, 143, 317, 319, 320, 322 531, 666, 696, 763.
Negrini 214.
Nehrkorn 58, 90, 231, 387, 665, 666, 763.
Neisser 83a, 535, 777.
Nélaton 241, 428, 429.
Nencki 458, 459.
Nepveu 228, 775, 876.
Neuenborn 666.
Neufeld 904.
Neugebauer 641.
Neumann, E. 52a, 55a, 205, 225, 226, 228, 230, 282, 287, 295, 310, 315, 332, 424, 425, 459, 460, 479, 495, 638, 796, 854, 857, 858, 876.
Neumann, S. 213, 541, 594, 608, 849, 851, 852.
Niebergall 57a.
Niemer 541, 850, 877.
Nikiforoff 286, 288.
Nissl 251.
Nitze 533.
Nobiling 45a, 383.
Noeggerath 83a.
Nölker 758.
Noetzel 586, 587.
Noorden, v. 640, 752, 841.
Nordmann 109.
Nothmann 759.
Nothnagel 492.
Notthafft, v. 490, 680, 692, 695, 735.
Novinski 773.
Nusser 167, 169.

O.

Oberndorfer 790.
Oderfeld 74a.
Ohlen, v. 329, 357, 362, 364, 366, 367, 368, 371.
Ohloff 665, 666.
Ohren 70.
Ohlshausen v. 532, 545, 592, 736, 770, 850, 860.
Olt 83a.
Oldekopp 70, 746, 761.
Ollivier 260.
Opitz 666.
Oppenheimer 459, 466.
Ordonez 875.
Orlandi 229.
Orloff 213, 277.
Orth 44a, 55a, 156, 166, 170, 171, 172, 210, 285, 286, 287, 288, 292, 384, 460, 475, 477, 478, 481, 533, 566, 634, 679, 695, 884.
Osler 861.
Otsuka 694.
Otterbeck 140.
Otto 203, 386.
Overbeck 764.

P.

Pässler 665, 666, 697, 708, 713, 719, 753, 768.
Pagenstecher 45a, 332,

Paget 36, 80a, 554, 769, 775, 851, 896.
Paltauf 282, 285, 287, 290, 291, 298, 309, 314, 334, 340, 342, 344 348, 349, 481, 486, 487, 490, 491, 493, 620.
Panas 481.
Panhuysen 696.
Pannenberg 711.
Pannwitz 843.
Paoli, de 332, 344, 796.
Pasteur 86.
Paul 861, 866.
Pawlowsky 83a, 405, 575.
Payer 138, 191.
Pečirka 515.
Pel 487.
Pels-Leusden 246, 257.
Pende 229.
Perewerseff 695.
Perls 143, 317, 320, 365, 387, 459, 477, 478, 638, 696, 758, 851.
Pernice 227, 228, 873.
Perthes 342, 344, 357, 861, 862.
Peters 592.
Petersen 40, 57a, 79, 83a, 535, 536, 555, 625, 684, 688, 777.
Petrén 138, 233.
Petrone 558.
Pfannenstiel 67, 91, 218, 228, 332, 381, 518, 532, 541, 590, 593, 657, 666, 719, 728, 736, 745, 776, 805, 851, 852, 873, 874, 892, 898.
Pfaundler 786.
Pfeiffer L. 83a, 85, 86, 459, 535, 771, 772, 774.
Pfeiffer R. 85, 86.
Pfitzner 27, 27a, 52, 408.
Pflanz 845.
Phélisse 223.
Philippson 79.
Pianese 83a, 777, 779.
Picchini 169, 170, 487.
Piccoli 487, 491.
Pick u. Kahler 261, 264.
Pick L. 80a, 214, 215, 218, 219, 220, 228, 230, 292, 332, 341, 490, 501, 607, 608, 803, 804, 809, 861, 873.
Pick, F. 490.
Piering 665, 666.
Pinder 845.
Piper 910, 911.
Pirkner 317.
Plimmer 83a, 775.
Podák 558.
Podwyssozki 83a, 559, 565, 630, 775.
Poensgen 121, 122, 126.
Polak 25, 26
Pollack 44.
Pollitzer 383.
Poll 521, 531.
Poly 697.
Polyak 554.
Pommer 429, 443, 851.
Pomorski, v. 234, 304, 332.
Ponfick 559, 560, 565.
Poncet 65a.
Popper 45a.
Porges 893.
Port 167, 169, 554, 727, 738, 755.
Porta 554.
Posner 384.
Post 463, 464.
Power 771, 779.
Preuschen, v. 755.
Pringle 554.
Prohaska 532.
Prudden 229.
Prym 607.
Pupovac 883.
Puppel 62.
Puritz 413, 487.
Putiata 487.

Q.

Quénu 554.

R.

Raab 288.
Rabl 17, 281, 786, 787.
Radestock 579.
Rajewsky 45a.
Rapock 80, 725, 761, 762, 769.
Rath, v. 399.
Rau, 191, 857.
Ranvier 27a, 244, 274, 282, 285, 286, 287, 375, 392, 481.
Rayer 88, 121, 143.
Raymond 239.
Rebitzer 747.
Reclus 893.
Recklinghausen v., 28a, 55a, 65a, 66, 111, 112, 115, 117, 121, 143, 148, 149, 154, 182, 213, 214, 215, 216, 217, 218, 228, 234, 276, 282, 295, 332, 357, 363, 365, 366, 370, 371, 444, 453, 463, 466, 473, 474, 581, 607, 615, 619, 677, 815, 857, 858, 895, 899, 901, 902, 903, 904, 905, 907.
Rehn, L. 519.
Reiche 665, 666, 696, 768.
Reimers 203, 759.
Rein 873.
Reinbach 177, 413.
Reinecke 161, 560.
Reingold 838.
Reinhard 696.
Reisinger 261.
Remak 86, 386, 678, 839.
Renaut 247, 320, 777.
Renggli 291.
Renoul 120.
Renvers 487.
Répin 851.
Retzius 341.
Reverdin 91a, 771, 840.
Rheinstein 429.
Rheinwald 88.
Ribbert 4a, 6, 11, 14a, 24, 39a, 40, 41a, 42. 42a, 43, 43a, 47, 47a, 65a, 66, 69, 76a, 81a, 82, 83a, 86a, 87a, 90a, 91, 91a, 92, 93, 94, 105, 110, 119, 120, 127, 130, 153, 154, 167, 180, 183, 188, 189, 190, 195, 196, 200, 204,

215, 225, 226, 227, 228, 229, 230, 275, 282, 285, 286, 287, 288, 289, 291, 292, 305, 306, 310, 311, 312, 372, 386, 387, 397, 407, 422, 423, 425, 428, 429, 431, 449, 451, 452, 453, 454, 456, 457, 468, 469, 472, 476, 480, 489, 492, 502, 518, 523, 525, 536, 538, 540, 542, 559, 561, 569, 571, 582, 586, 590, 598, 600, 619, 621, 625, 672, 679, 680, 681, 682, 684, 686, 689, 692, 694, 695, 696, 701, 702, 703, 704, 705, 725, 729, 755, 758, 762, 764, 766, 770, 777, 779, 788, 794, 839, 840, 841, 861, 866, 876, 904.
Ricard 904.
Richard 857.
Richards 143.
Richter 732.
Ricker 213, 219, 220, 486, 548, 576, 789, 794, 795.
Riedel 140, 341.
Rieder 214.
Riedinger 756.
Riehl 462, 463.
Ries E. 218.
Rindfleisch, v. 52a, 6, 10, 14, 18, 19, 21, 23, 37, 38, 51, 56, 70a, 93, 95a, 101, 102, 103, 105, 107, 111, 112, 114, 127, 137, 144, 145, 146, 150, 151, 153, 154, 156, 158, 159, 163, 164, 171, 179, 184, 185, 186, 188, 191, 208, 209, 223, 227, 228, 242, 248, 250, 251, 254, 282, 286, 295, 299, 315, 323, 325, 329, 332, 334, 344, 345, 346, 347, 356, 363, 368, 369, 371, 387, 392, 393, 394, 417, 419, 421, 422, 423, 424, 428, 433, 437, 438, 439, 442, 443, 446, 447, 457, 459, 466, 467, 480, 481, 518, 527, 549, 554, 555, 557, 558, 562, 577, 617, 620, 624, 633, 661, 668, 676, 679, 682, 684, 729, 743, 750, 758, 766, 778, 782, 912.
Ritschl 843.
Ritter 220, 338, 344, 429, 738.
Rivolta 535.
Rizzoli 905.
Robin 295, 373, 375, 427.
Rocher 228.
Röhrig 220.
Römer 568.
Rösger 212.
Rohmer 44.
Rohrer 769.
Rohwedder 758.
Rokitansky v. 143, 151, 156, 203, 228, 230, 384, 386, 592, 648, 721, 762, 790, 876.
Rolleston 598.
Rolly 220, 730.
Roloff 285, 286, 587, 903, 905.
Rompe 269, 507.
Roncali 775.
Rosenheim 759.
Rosenstein 44, 484.
Rosenthal 52a, 83a, 87, 261, 262, 267.
Roser 854, 858.
Rossier 317, 320, 696.
Rostan 65.
Rosthorn, v. 298, 304, 332, 341, 357, 666.
Roth 413, 790, 858, 860.
Rothmund 385, 840.
Rotter 265, 554.
Rottmann 696, 755.
Roux 44a, 90, 487, 836, 852.
Rovighi 566.
Rubinstein 696, 697, 769.
Rückert 281.
Rueder 592, 738.
Ruff 80.
Ruffer 83a, 775.
Ruge 45a, 425, 546, 804, 809, 840.
Rullier 167, 169.
Runeberg 492, 493, 495.
Runge 332, 340.
Runkel 858.
Rupprecht 800.
Russel 83a.
Rustizky, v. 295, 338, 365, 492.
Ruyter, de 901.

S.

Sabourin 562, 564, 566, 575, 576.
Sachs 198.
Sänger 720, 756, 804, 846, 860, 871.
Saltykow 554.
Saltzmann 270, 271, 344
Salzer 344.
Sander 260, 861, 866.
Sanfelice 83a, 772, 775.
Sasse 620.
Sattler 132, 295, 313, 365, 370, 371.
Savor: 641.
Sawtschenko 83a, 775.
Sax 202.
Saxer 37, 87, 257, 260, 264, 266, 267.
Schade 759.
Schaffer, J. 892.
Schalck 45a.
Schaper 696, 740.
Schaposchnikow 493.
Schede 854, 861.
Scheuber 120, 452.
Scheuerlen 83, 771.
Scheurer 761.
Schewen 233.
Schiele 52a.
Schiff 92.
Schimmel 466.
Schimmelbusch 67, 80, 570, 587, 731, 732.
Schirren 554.
Schlagenhaufer 809.
Schlange 845, 857.
Schleich 48.
Schlereth 696.
Schlesinger 239, 257, 261, 263, 264, 265.

Schlichthorst 560, 561.
Schmaus 52, 399, 408.
Schmid 861.
Schmidt-Alexander 91a, 194.
Schmidt-Bruno 332.
Schmidt, G. B. 344.
Schmidt, M. B. 63a, 65, 80, 195, 200, 201, 202, 203, 204, 206, 241, 242, 459, 460, 461, 463, 465, 466, 473, 540, 541, 566, 574, 580, 638, 639, 640, 714, 715, 761, 843, 845, 857, 877.
Schmidt, O. 473, 474, 494.
Schmieden 562, 563, 566, 574.
Schminke 738, 759.
Schmit 641.
Schmorl 55a, 93, 188, 210, 222, 638, 790, 791, 809.
Schnabel 851.
Schöbl 45a.
Schömacker 756.
Schöning 738.
Schönlein 241.
Scholz 759.
Scholl 79.
Schottelius 295, 317, 320, 323, 696.
Schottländer 27, 52, 408, 628, 631.
Schreiber 898.
Schroeder 221, 340, 545, 850, 873.
Schrohe 188.
Schubert 754.
Schuchardt 521, 666, 727, 732, 739, 755, 756, 871, 873.
Schüle 262.
Schüller M. 83a, 756, 772, 773, 776.
Schüppel 257, 260, 262, 562, 566, 754.
Schustler 871.
Schütz 27, 27a, 83a, 629, 738.
Schulthes 761, 769
Schulthess 740.
Schultz 92.
Schultz, R. 481, 483, 495.
Schultze, Fr. 254, 257, 261, 262, 263, 265, 266, 267.
Schultze-Max 157, 854.
Schultze, O. 279, 386, 836, 837.
Schulz 257, 295, 310, 316, 317, 319, 696.
Schwab 554.
Schwalbe 208, 429, 463, 763.
Schwann 422, 614.
Schwarz 777.
Schweitzer 86, 575.
Schweninger 91a, 317, 320, 332, 359, 696, 771, 840.
Scott 754.
Seebohm 262.
Seegelken 493.
Seelig 62, 707, 708, 713.
Seidler 761.
Seifert 139, 666.
Seiffert 228, 229, 230, 231.
Selberg 545, 546, 547, 554, 738, 739.
Selling 708.
Selter 141, 142, 143.
Semon 719, 778.
Senator 493.
Senftleben 229.
Senn 773.
Sertoli 340.
Severeanu 138.
Shattock 83a, 95a, 531, 719, 769, 773, 875.
Sick 45a.
Shibayama 754.
Siebel 277.
Siebe 80.
Siegert 319, 520, 665, 666, 695, 696, 697, 754, 768.
Siegmund 596.
Siegrist 769.
Silva 487.
Simmonds 562, 566, 574, 755.
Simon 123, 178, 244, 253, 254, 267, 728, 735.
Sjöbring Nils 83a, 772, 775, 776.
Sippel 84, 719, 849.
Smith William 121, 554, 873.
Sobotta 280, 805, 836, 837.
Socin 554, 557.
Sönnichsen 759.
Sokoloff 262, 708.
Sokolow 223, 560, 562.
Soltmann 871.
Sonnenburg 910, 912.
Soudakewitsch 83a, 775.
Soyka 231, 241.
Spee, v. 778, 805.
Sperling 901, 911.
Spiegelberg 210, 495, 873, 874.
Spietschka 903.
Spillmann 386.
Sprengel 761.
Spronck 79, 410.
Spude 358, 490.
Ssobelew 359.
Stadler 202.
Stamm 191.
Starling 277.
Startius 126.
Stecksén 790.
Steffeck 592, 594.
Steffens 286.
Steiner 29a, 87a, 222, 517.
Steinhaus 74a, 80a, 83a, 268, 270, 271, 499, 507.
Steinhauser 763.
Steinlein 852.
Steinmetz 520.
Steinthal 871.
Stempfle 759.
Stengel 356.
Sternberg 83a, 777.
Steudener 154, 167, 168, 202, 340, 352, 365, 373, 375.
Stewen 405.
Stickler 661.
Stieda 86, 266, 602.
Stiller 122.

Stilling 577, 581, 696, 719, 786, 787, 857, 858.
Stöckle 70, 754.
Stöhr 274, 276, 569.
Stoerk 531, 532, 602, 604, 754.
Stoianoff 741.
Storch 245, 246, 247, 250, 253, 263, 267.
Strassmann 592.
Stratz 594.
Straub 265.
Stroebe 27, 27a, 83a, 87, 240, 241, 245, 246, 247, 249, 251, 252, 253, 256, 257, 258, 259, 399, 408, 426, 429, 560, 561, 619, 621, 627, 628, 629, 630, 631, 777.
Stroh 911.
Strube 233.
Strübing 800.
Strümpell, v. 260, 481.
Stumpf 697.
Sturm 575, 861.
Sturzenegger 736.
Suchanek 666.
Sudeck 560, 575, 576, 594, 725, 791, 795.
Sudhoff 344, 359.
Sultan 92, 845, 857.
Sutter 65a.

T.

Tannenhain, v. 844.
Targett 229, 790.
Tarnier 525.
Tauffer 80a, 768, 852.
Taylor 247, 554.
Teichmann 282.
Teixeira 317.
Terillon 876, 893.
Terrier 223.
Thiede 873.
Thiem 80.
Thierfelder, A. 316, 768.
Thiersch 42, 70, 70a, 82, 91a, 94, 357, 391, 612, 615, 666, 678, 679, 682, 684, 732, 739, 744, 746, 767, 768.
Thöle 844.
Thorley 861.
Thoma 26, 50a, 55a, 63, 83a, 95a, 137, 178, 183, 236, 237, 277, 279, 282, 285, 288, 334, 339, 357, 373, 391, 425, 430, 433, 525, 530, 531, 540, 569, 574, 576, 594, 595, 626, 725, 726, 756, 775.
Thomas 873.
Thompson 554, 666.
Thorel 554, 560, 563, 564, 758.
Thorn 84, 719, 911.
Thost 728.
Thumim 852, 860.
Tiedemann 754.
Tilger 675.
Tillmann 696.
Tillmanns 70a, 164, 165, 334, 344, 369, 732, 755, 773, 777.
Török 124, 125, 490, 535, 761, 775, 777, 840.
Toldt 124, 139.
Tommasi 298, 332, 362, 365, 366, 371.
Tommasoli 535.
Touton 83a, 122, 124, 125, 535, 554.
Trachtenberg 841.
Traina Rosario 92.
Trambusti 27, 27a, 399, 400, 408.
Trélat 738, 876.
Trespe 857, 858.
Treutlein 754.
Treves 554.
Tröltsch, v. 383, 857.
Troje 481.
Troisier 65a, 711.
Tross 745.
Trousseau 481.

U.

Uhthoff 198.
Ulesko-Stroganowa 219.
Ulrich 142, 787, 789, 790, 791, 792, 793, 795, 799, 800, 801
Unger 711, 740.
Unna 120, 124, 452, 453 463, 526, 535, 649, 682, 777.
Uskoff 281.

V.

Vaillard 223.
Valude 223.
Vautrin 608.
Vajda 45a.
Vedeler 83a, 405.
Veit 45a, 345, 666, 804, 720.
Velich 84.
Velits, v. 298, 304, 332, 334, 590, 851.
Vemorel 285.
Verdelli 487.
Verneuil 223, 235, 893.
Vetsch 507.
Vetter 69a.
Vierordt 769.
Vincentiis de 124, 359.
Vincenzi 227, 228.
Virchow 6, 7, 16, 25, 34a, 36, 43, 45a, 53a, 63a, 65, 68, 74, 79a, 83a, 86, 91, 94a, 95a, 103, 113, 114, 115, 122, 124, 140, 141, 144, 148, 152, 153, 154, 156, 157, 158, 159, 161, 163, 167, 169, 171, 183, 185, 188, 192, 209, 220, 221, 228, 229, 230, 234, 236, 239, 243, 253, 264, 282, 283, 295, 313, 354, 373, 374, 375, 377, 379, 381, 383, 385, 388, 390, 391, 394, 397, 413, 416, 428, 439, 445, 450, 452, 453, 458, 460, 462, 466, 479, 481, 484, 485, 507, 514, 526, 535, 554, 557, 577, 597, 612, 614, 615, 639, 645, 648, 649, 654, 677, 722, 740, 752, 753, 762, 775, 776, 787, 789, 791, 845, 854, 855, 857, 877, 883, 896, 903, 905.
Völkers 487.

Vogel 45a, 65, 733.
Vogler 501, 861, 862, 866.
Voigt 213, 755, 756.
Volk, Rich. 714.
Volkmann, v. 164, 757, 882, 883, 887, 888, 892.
Volkmann, d. J. 70, 80a, 260, 283, 290, 296, 297, 305, 308, 326, 328, 329, 332, 337, 339, 341, 344, 356, 357, 359, 363, 366, 367, 368, 369, 372, 442, 732, 755, 760, 803, 856.
Voltini 757.
Vornhecke 777.
Vossius 459.
Vries, Hugo de 44a.

W.

Wack 317, 323.
Wätzold 486.
Wagner 45a, 95, 167, 169, 239, 240, 316, 317, 319, 466, 492, 577, 696, 762.
Wagner, R. 92.
Wahl, v. 140.
Waldeyer 53a, 124, 219, 280, 288, 295, 296, 308, 310, 333, 334, 335, 340, 342, 344, 371, 391, 464, 497, 498, 522, 541, 577, 593, 606, 612, 615, 618, 637, 676, 678, 680, 695, 803, 845, 896, 898.
Waldenburg 86.
Waldstein 474, 494.
Walker 83a, 775.
Wallach 459.
Walter 58, 67, 423, 459, 719, 733, 734, 735, 736.
Wartmann 328, 883, 888.
Waslé 904.
Watson 586.
Weber 45a, 62a, 148, 231, 665, 664, 873.
Weber, O. 227, 228, 229, 334, 762.
Weber, W. 469.
Wechselmann 696.
Wegner 194, 196, 197, 198, 241, 429, 840.
Wehr 83a, 773.
Weichselbaum 86, 203, 208, 241, 575, 576, 789 791.
Weigert 4a, 6, 244, 251, 265, 266, 492, 643, 738, 861.
Weil 67, 745.
Weinlechner 386.
Weismann 44a
Weiss 482, 791, 792, 794, 795.
Weisshaupt 486.
Wendeler 592.
Wendelstadt 843
Wendt 382, 383.
Wentzel 518.
Werder 861.
Werner 534.
Werth 592.
Westphal 257, 481, 482, 483, 487.
Westphalen 504, 592.
Wette 844.
Wettergren 332.
Weyeneth 763.
Weyler 713.
Wickham 83a.
Wild 80.
Wieland 338, 495.
Wiesinger 579.
Wiesner 202.
Wilhelm 317.
Wilks 167, 168, 481.
Williams 220, 228, 501, 546, 719, 738, 739.
Wilms 33a, 36a, 45, 45a, 69a, 76a, 86a, 91, 331, 603, 813, 816, 820, 821, 822, 828, 829, 830, 831, 833, 837, 844—853, 861—868, 870—899.
Wilson 121, 123
Winckel 860, 873.
Winiwarter, v. 70, 206, 234, 477, 478, 481, 484, 504, 731, 732, 737, 746, 756, 757, 760, 761, 762, 769.
Winkler 60, 60a, 65, 493, 496.
Winter 67, 546, 745.
Winternitz 732, 860.
Wintersteiner 87, 268, 269, 270, 271, 357, 505.
Wittelshöfer 761.
Wittrock 764.
Witwicky 560, 561.
Wlaeff 79, 772, 775.
Wölfler 558, 578, 579, 580, 638.
Wolf 763.
Wolfensberger 224, 225, 226, 227, 228, 229, 230, 403.
Wolff 80.
Wolff, Morris 548, 586, 587.
Wollstein 861.
Wolters 222.
Wortmann 759.
Woodhead 83.
Wörner 70.
Wunderlich 481.
Würz 80.
Wyss, v 581, 858.

Y.

Yamagiva 221, 768, 852, 897.

Z

Zahn 63, 65, 91a, 157, 288, 299, 338, 340, 367, 371, 492, 493, 495, 679, 692, 743, 753, 802, 803, 854, 855, 857, 858.
Zanda 167
Zarniko 534.
Zehnder 45a, 710.
Zeller 666.
Zenker 62a, 209, 225, 226, 228, 412, 666, 754, 756, 759, 762, 763.
Zeroni 91, 148.
Ziegler E. 10, 79a, 83a, 121, 153, 166, 178, 181, 182, 190, 206, 230, 236,

237, 258, 281, 287, 288, 296, 302, 332, 335, 337, 360, 386, 388, 398, 431, 477, 495, 512, 524, 535, 627, 642, 643, 658, 679, 682, 690, 691, 695, 706, 725, 753, 777, 852.
Ziegler, H. E. 399, 473, 488, 586, 587.
Zieler 634.
Zielinska 558, 578, 579, 580.
Zinsser 754.
Zoppi 91a.
Zweifel 735, 846.

Corrigenda.

Seite 116 Zeile 28 lies Fig. 12, 13 statt 12, 13, 14.
„ 121 „ 20 „ Fig. 11 und 14 statt 11.
„ 265 „ 16 setze nach Mikroskopisch: (Fig. 49).
„ 270, 271 lies Saltzmann statt Salzmann.
„ 272 setze zum Schluss: Weiteres, sowie Abbildungen zum Retinagliom s. u. Sarkom.
„ 304 „ Eckardt statt Eckhardt.
„ 334, 342, 344 lies Hildebrand statt Hildebrandt.
„ 368 Zeile 30 lies Fig. 76 statt 67.
„ 399 lies Vitalis Müller statt Vitalis, Müller.
„ 441 an den Schluss des Petitabsatzes setze (Fig. 93).
„ 443 Zeile 14 streiche Fig. 98.
„ 444 „ 24 lies Fig 98 u. 100 statt 97, 98.
„ 481, 483 lies Schulz statt Schultz.
„ 528 Zeile 25 lies Fig. 125, 126 statt 125, 156.
„ 537 „ 1 lies Fig. 127—157 statt 127—160.
„ 545 lies Eckardt statt Eckhardt.
„ 546 „ Gebhard statt Gebhardt.
„ 581 Zeile 1 lies Fig. 132—140 statt 134—140.
„ 646 „ 5 „ Fig. XXVII, XXVIII, XXXIII, XXXVIII, XXXIX, XL statt XXVI, XXVII, XL.
„ 666 lies Gebhard statt Gebhardt.
„ 702 Zeile 9 lies Fig. LXXXIV—XCI statt LXXIX—XCI.
„ 708 „ 11 „ canaliculare.
„ 853 lies Fig. 201—202 statt 200—202.

FEDS & WI ST RIDING

TAFELN.

II. BAND.

TAFELN XXII—XXXXVI MIT FIGUREN 117—202.

TAFEL XXII.

FIGUR 117—120.

TAFEL XXII.

Fig. 117.

Spitzes Kondylom.
Karmin-Pikrinsäure.

$\left(\text{Vergr. } \frac{13}{1}\right)$

a) Bindegewebiger, sich verzweigender Grundstock der Neubildung mit vielen weiten Gefässen.
b) Gefässreiche Papillen, die mit
c) geschichtetem, verhornendem (gelb) Plattenepithel (immer viele Papillen gemeinsam) überkleidet sind.

Fig. 118.

Hauthorn (unteres Augenlid).

$\left(\text{Vergr. } \frac{15}{1}\right)$

a) Verzweigte Papillen von (verhornender) Epidermis überzogen.
a_1) Ausserordentlich lange, schlanke Papillen.
b) Epithelzapfen zwischen den Papillen.
c) Mächtige, den Papillen aufgeschichtete Hornmasse.
d) Übergang in den normalen Papillarkörper bezw. ins Niveau der gesunden Epidermis.

Fig. 119.

Papilloma durum (vom Ohr).

$\left(\text{Vergr. } \frac{6}{1}\right)$

a) Stiel des Papilloms.
b) Bindegewebiger, sich dendritisch verzweigender Grundstock des Papilloms mit vielen weiten Gefässen.
c) Verzweigte Papillen, von dicker Epidermis überzogen.

Fig. 120.

Papilloma durum (Warze der Haut).

$\left(\text{Vergr. } \frac{15}{1}\right)$

a) Normale Epidermis mit gut entwickeltem Papillarkörper.
b) Kutisgewebe.
c) Übergang in die Neubildung: die Papillen werden successive höher.
d) Hohe, wenig verzweigte Papillen mit massenhaften erweiterten Gefässen. Die Papillen sind von dicken Lagen verhornender Epidermis überzogen.
e) Entzündliche Zellinfiltrate im Korium.
f) Blutgefässe (Venen) der Kutis.

Fig. 117.

Fig. 118.

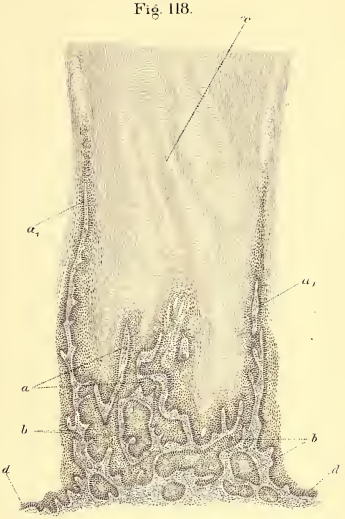

Fig. 119.

Fig. 120.

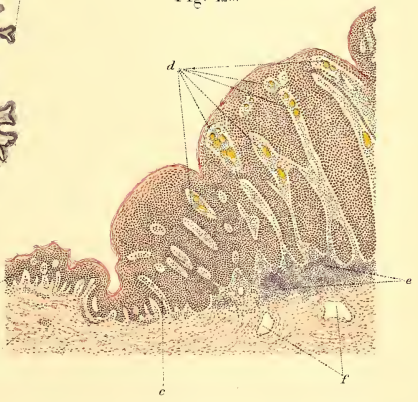

Verlag v. J. F. Bergmann, Wiesbaden

Kgl. Univers.-Druckerei v. H. Stürtz, Würzburg

TAFEL XXIII.

FIGUR 121—125.

TAFEL XXIII.

Fig. 121.

Spitzes Kondylom.

(Vergr. $\frac{6}{1}$)

a) Gefässreicher, sich verzweigender, bindegewebiger Grundstock der Neubildung.
b) Mit geschichtetem Plattenepithel überzogene, verzweigte Papillen.

Fig. 122.

Papilloma molle (Nasenmuschel).
(s. Fig. 123.).

(Vergr. $\frac{30}{1}$)

a) Plumpe Papillen aus gefässreichem, weichem (ödematösem) Bindegewebe, von geschichtetem Flimmerepithel bekleidet.

Fig. 123.

Papilloma molle (Nasenmuschel).
(Schnitt parallel zur Basis der Geschwulst).
(vgl. Fig. 122).

(Vergl. $\frac{6}{1}$)

Plumpe Papillen und dazwischen tiefe, kryptenartige Einsenkungen der Oberfläche; starker Gefässreichtum.

Fig. 124.

Papilloma malignum (Nase- und Stirnhöhle).

(Vergr. $\frac{5}{1}$) Karmin.

a) Verzweigte, mit verschieden dickem Epithel (Pflasterepithel) bekleidete Papillen, längsgeschnitten.
b) Quer und schräg geschnittene Papillen.
c) Solide, zapfenartige Einwüchse des Epithels in die Tiefe.
d) Blutgerinnsel.

Fig. 125.

Papillom (der Harnblase).

(Vergr. $\frac{15}{1}$)

a) Papillen von dicker Lage typischen Harnblasenepithels überzogen; bei
b) ist auch die oberflächliche Schicht platter Zellen erhalten.

Fig. 121.

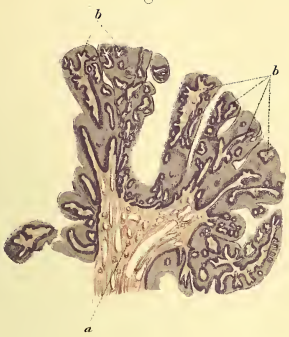

Fig. 122.

Fig. 123.

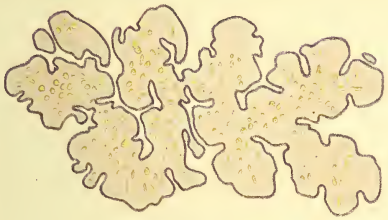

Fig. 124.

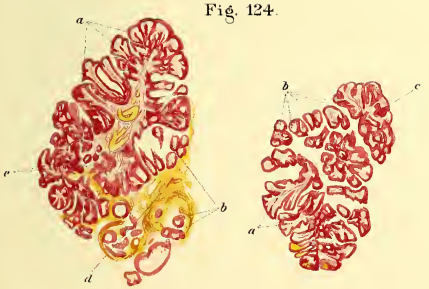

Fig. 125.

Verlag v. J. F. Bergmann. Wiesbaden.

Kgl. Univers.-Druckerei v. H. Stürtz, Würzburg.

TAFEL XXIV.

FIGUR 126—130.

TAFEL XXIV.

Fig. 126.
Papillom (der Harnblase).

(Vergr. $\frac{11}{1}$)

a) Längsgetroffene
b) Quergetroffene
} Papillen, welche sich durch ihre weiten, bluterfüllten Gefässe auszeichnen, und von mehrschichtigem, vielfach in Abstossung begriffenem Epithel bekleidet sind.

c) Harnblasenwand mit weiten Gefässen.

Fig. 127.
Sog. Hypertrophia vera mammae.

(Vergr. $\frac{15}{1}$)

a) Drüsenläppchen, aus wenig verzweigten Tubulis bestehend, die in lockeres fibrilläres Bindegewebe eingebettet sind; das Bindegewebe ist konzentrisch um die Tubuli angeordnet. (Typus der jungfräulichen Mamma).

NB. In der Zeichnung sind die Läppchen einander etwas näher gerückt als das in der Wirklichkeit der Fall ist.

b) Derberes, fibrilläres Bindegewebe zwischen den Läppchen.

Fig. 128.
Mamma lactans.

(Vergr. $\frac{15}{1}$)

a) Drüsenläppchen: dicht gedrängte Durchschnitte durch die Mamma-Tubuli, bei
a_1) Ausführungsgänge.
b) Derbes Bindegewebe, die Drüsenläppchen umfassend.

Fig. 129.
Fibroadenoma mammae.

(Vergr. $\frac{15}{1}$)

a) Sprossende Tubuli in läppchenartiger Anhäufung; bei
a_1) unverzweigte Tubuli, wie Ausführungsgänge aussehend.
b) Erweiterte Tubuli, in welche stellenweise noch kleine Kanälchen einmünden.
c) Derbfibrilläres Bindegewebe.

Fig. 130.
Adenoma mammae,

(Vergr. $\frac{24}{1}$) Karmin.

a) Läppchenartige Anhäufungen von sprossenden Tubulis, die auf Quer-, Schräg- und Längsschnitten zu sehen sind; bei
a_1) beginnende, bei
a_2) stärkere Erweiterung der Tubuli.
b) Derbes Bindegewebe als Stroma.
c) Cyste mit papillären Wucherungen. Inhalt: abgestossene Epithelzellen, Leukocyten etc.

Fig. 128.

Fig. 129.

Fig. 130.

Verlag v. J. F. Bergmann, Wiesbaden

Kgl. Univers.-Druckerei v. H. Stürtz, Würzburg.

TAFEL XXV.

FIGUR 131—132.

TAFEL XXV.

Fig. 131.

Kleines Adenoma mammae (Wachstum).

(Vergr. $\frac{8}{1}$) (Übersichtsbild).

a) Normale Drüsenläppchen der Mamma; bei
a_1) in Verbindung mit dem Adenomgewebe.
b) Adenomgewebe — dichte Massen sprossender, vielverzweigter Tubuli.
c) Ausführungsgänge, z. T. komprimiert.
d) Fettgewebe.

Fig. 132.

Fibroadenoma mammae peri- et intracanaliculare.

Übersichtsbild über die ganze Geschwulst; alles, was Epithel ist, ist dunkelviolett gehalten, Bindegewebe hellviolett.

(Vergr. $\frac{5}{1}$)

a) Kapsel der Geschwulst.
b) Verzweigte Tubuli auf Quer- und Längsschnitten.
c) Kleine Cysten.
d) Cystchen, in welche das Bindegewebe in Form plumper Papillen einwächst (vergl. Fig. 132 d).
e) Durch eingewachsenes Bindegewebe obliterierte Cystchen (vergl. Fig. 132 c).

Fig. 132a.

(Vergr. $\frac{47}{1}$)

α) Bindegewebe.
β) Durch eingewachsenes Bindegewebe bis zur Berührung gebrachte gegenüberliegende Wände einer kleinen Cyste; die Epithelbeläge sind verschmolzen, jedoch haben sich eine Reihe drüsenartiger Lumina in der Verschmelzungslinie erhalten.

Fig. 132b.

Perikanalikuläre Bindegewebswucherung.

(Vergr. $\frac{47}{1}$)

α) Drüsenschläuche.
β) Bindegewebe, in konzentrischen breiten Ringen um die Drüsenschläuche angeordnet.

Fig. 132c.

Intrakanalikuläre Bindegewebswucherung.

(Vergr. $\frac{12}{1}$)

Eine kleine Cyste durch einen lappigen Bindegewebspolypen, der bei a) seinen Stiel hat, ganz ausgefüllt und obliteriert.

Fig. 132d.

Intrakanalikuläre Bindegewebswucherung.

(Vergr. $\frac{12}{1}$)

In eine kleine Cyste wachsen von allen Seiten plumpe Bindegewebspapillen α) ein, die teils quer, teils der Länge nach getroffen sind.

Fig. 131.

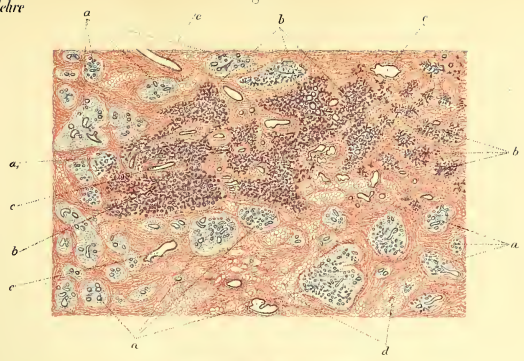

Fig. 132.

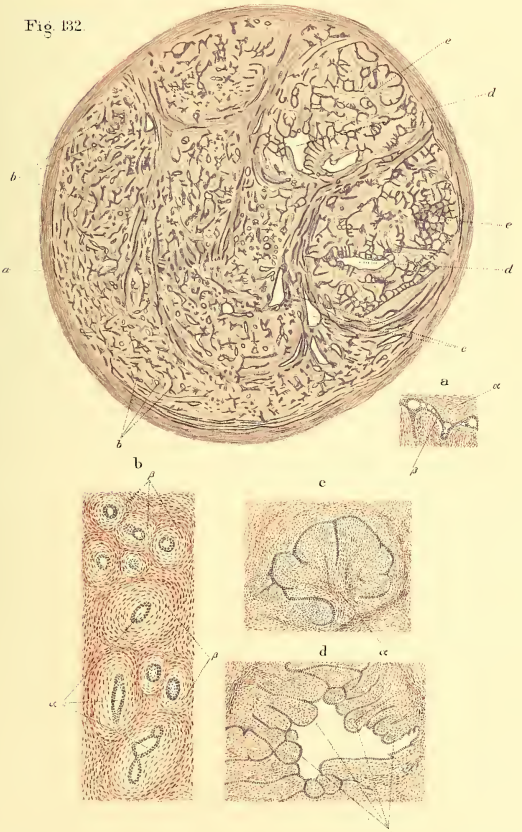

Verlag v. J. F. Bergmann, Wiesbaden.

Kgl. Univers. Druckerei v. H. Stürtz, Würzburg.

TAFEL XXVI.

FIGUR 133—138.

TAFEL XXVI.

Fig. 133.

Tubulöses Adenom (der Mamma).

(Vergr. $\frac{22}{1}$)

a) Verzweigte, mit einschichtigem kubischem bis niedrig cylindrischem Epithel ausgekleidete Tubuli.
b) Faseriges und relativ zellreiches Bindegewebe als Stroma.

Fig. 134.

Cystadenom (der Uterusschleimhaut).

(Vergr. $\frac{8}{1}$)

a) Leicht erweiterte, langgestreckte, verzweigte, von niedrigen Cylinderzellen ausgekleidete Tubuli.
a_1) Quergeschnittene Tubuli.
a_2) Cysten.
b) Zellreiches, weiches Stroma.

Fig. 135.

Cystadenoma (phyllodes) mammae.

(Vergr. $\frac{5}{1}$) Karmin.

a) Langgestreckte, verzweigte Cysten.
a_1) Verzweigte Tubuli in beginnender Erweiterung.
b) Derbfaseriges Bindegewebe als Stroma.

Fig. 136.

Cystadenoma simplex (ovarii).

(Vergr. $\frac{11}{1}$)

a) Gruppe junger, neugebildeter Tubuli in zellreiches, ebenfalls junges Stroma eingebettet.
a_1) Beginnende Erweiterung der (mit Cylinderzellen ausgekleideten) Tubuli.
a_2) Stark erweiterte Tubuli.
b) Eine Gruppe erweiterter, dicht bei einander gelagerter Tubuli, die wahrscheinlich in einem späteren Stadium konfluiert wären.
c) Cysten mit einschichtigem Cylinderepithel.

Fig. 137.

Cystadenoma pseudopapilliferum (ovarii).

(Vergr. $\frac{22}{1}$)

a) Kompliziert verzweigte Drüsenräume (durch Konfluenz benachbarter Drüsen).
a_1) Pseudopapillen längs getroffen.
a_2) Quergeschnittene Pseudopapillen, deren Zusammenhang mit der Wand nicht in den Schnitt gefallen ist.
b) Zellreiches, bindegewebiges Stroma mit Gefässen.

Fig. 138.

Cystadenoma (mammae) pseudopapilliferum.

(Vergr. $\frac{19}{1}$)

a) Fibrilläres Bindegewebe (Stroma).
b) Drüsentubuli von einschichtigem Cylinderepithel ausgekleidet.
c) Cysten durch Ektasie verzweigter Tubuli entstanden.
d) Pseudopapillen.

Fig. 133.

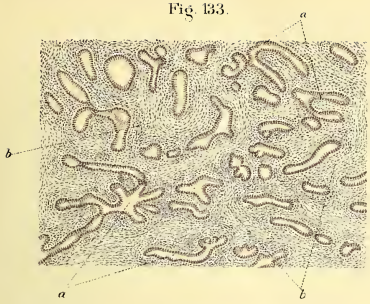

Fig. 134.

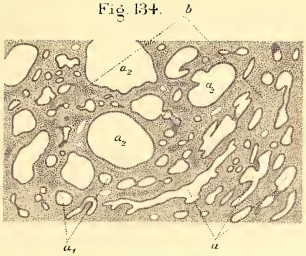

Fig. 135.

Fig. 136.

Fig. 137.

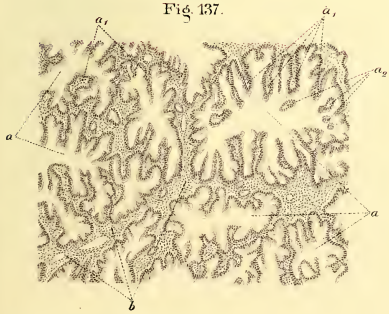

Fig. 138.

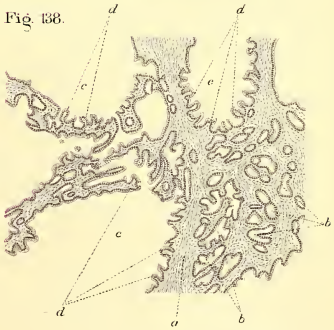

Verlag v. J. F. Bergmann, Wiesbaden.

Kgl. Univers. Druckerei v. H. Stürtz, Würzburg.

TAFEL XXVII.

FIGUR 139—143.

TAFEL XXVII.

Fig. 139.

Adenoma (mammae) proliferans.

(Vergr. $\frac{10}{1}$)

a) Stroma aus fibrillärem Bindegewebe (relativ zellreich).
b) Gruppen von verzweigten Tubulis, in junges Bindegewebe (letzteres in dunklem Ton gehalten!) eingelagert.
c) Umfangreiche Anhäufung neugebildeter Tubuli, in junges Bindegewebe eingebettet.
d) Kompliziert verzweigte Gangsysteme in Ektasie.
e) Kleine, einfache, der Kugelgestalt zustrebende Cysten.

Fig. 140.

Aus einem Cystadenoma papilliferum ovarii.

(Vergr. $\frac{78}{1}$)

a) Bindegewebe einer Cystenwand.
b) Quergeschnittene } Papillen von einschichtigem Cylinder-
c) Längsgeschnittene, verzweigte } (Flimmer)epithel bekleidet.
Die Papillen füllen das Lumen der Cyste aus.

Fig. 141.

Adenoma (renis) subcapsulare.

(Vergr. $\frac{78}{1}$)

a) Drüsenschläuche des Adenoms.
b) Bindegewebige Kapsel der Geschwulst.
c) Extrakapsulär gewucherte Tubuli; bei
c_1) sind die Tubuli in ihrer Wand angeschnitten, daher scheinbar solide.
d) Harnkanälchen der Nierenrinde.

Fig. 142.

Struma colloides.

(Vergr. $\frac{22}{1}$)

a) Kolloidhaltige Follikel der verschiedensten Grösse (Kolloid rosa gefärbt); dazwischen spärliches fibrilläres Stroma.
b) Kolloide Infiltration des Stromas.

Fig. 143.

Knotige Hyperplasie (Adenom) der Leber.

(Vergr. $\frac{165}{1}$)

a) Spärliches fibrilläres Stroma mit Spindelzellen.
b) Kapillare.
c) Schläuche aus Leberzellen, feine Lumina aufweisend.

Fig. 139.

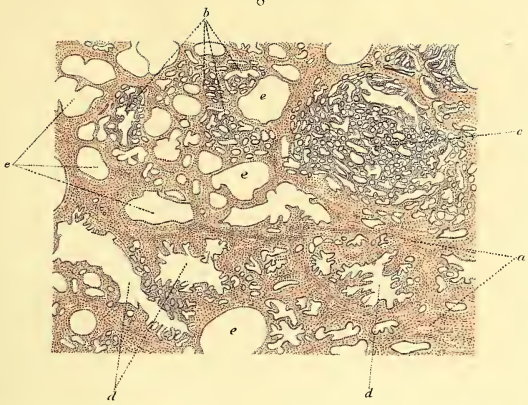

Fig. 140.

Fig. 141.

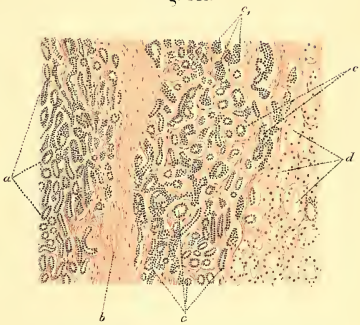

Fig. 142.

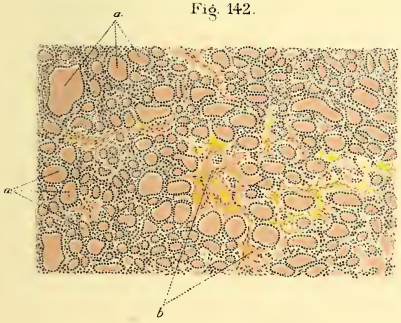

Fig. 143.

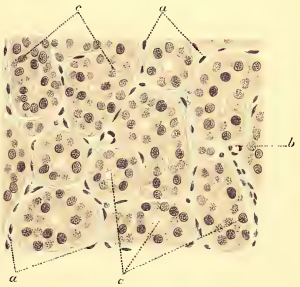

Verlag v. J.F. Bergmann, Wiesbaden.

Kgl. Univers. Druckerei v. H. Stürtz, Würzburg.

TAFEL XXVIII.

FIGUR 144—147.

TAFEL XXVIII.

Fig. 144.

Knotige Hyperplasie (Adenom) der Leber.

(Vergr. $\frac{78}{1}$)

a) Längsgetroffene, gerade gestreckte, solide Leberzellenbalken.
b) Quer- und schräggeschnittene solide Balken.
c) Lumenhaltige Leberzellenschläuche.
d) Ektasierte Kapillaren.

Fig. 145.

Sog. Hypertrophie der Prostata.

(Vergr. $\frac{7}{1}$)

Durchschnitt durch den Colliculus seminalis bezw. die Harnröhre nebst angrenzenden Teilen der Prostata.

a) Colliculus seminalis.
b) Kleine Cyste in der Schleimhaut der Harnröhre.
c) Einmündungsstelle einer kleinen Drüse.
d) Gruppen von Drüsen in entzündlich infiltriertes (dunkler Ton!) Bindegewebe eingelagert.
e) Erweiterte Tubuli mit Konkretionen,
e_1) Eine Gruppe erweiterter, dicht benachbarter Tubuli, konfluierend.

Links von Figur 145 eine Reihe von Prostata-Konkretionen bei stärkerer Vergrösserung $(\frac{33}{1})$.

Fig. 146.

Sog. Drüsenpolyp des Dickdarms.

(Vergr. $\frac{11}{1}$)

a) Zellreiches, weiches Bindegewebe mit reichlichen entzündlichen Infiltraten a_1).
b) Längs- und schräggetroffene, wenig verzweigte Drüsentubuli, von einschichtigem Cylinderepithel ausgekleidet.
c) Quergetroffene solche Schläuche.
d) Kleine Cyste, aus einem erweiterten Drüsenschlauch entstanden; bei
d_1) fehlt das Epithel in einer solchen kleinen Cyste.

Fig. 147.

Talgdrüsenadenom.

(Nach einem Präparat von Geh.-Rat Prof. v. Rindfleisch).

(Vergr. $\frac{11}{1}$)

a) Derbfaseriges Bindegewebe mit Gefässen.
b) Lappige Epithelkörper, zentral talgige Massen enthaltend.

Fig. 144.

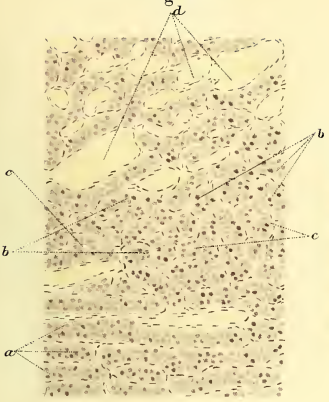

Fig. 145.

Fig. 146.

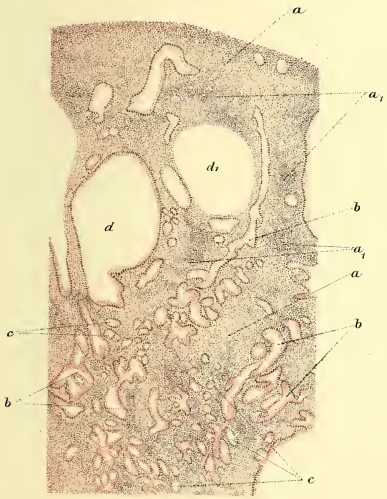

Fig. 147.

Verlag v. J. F. Bergmann, Wiesbaden.

Kgl. Univers.-Druckerei v. H. Stürtz, Würzburg.

TAFEL XXIX.

FIGUR 148—151.

TAFEL XXIX.

Fig. 148.

Aus einem kleinen Adenom des Magens.

$\left(\text{Vergr. } \frac{12}{1}\right)$

(Es ist die Hälfte der ganzen Geschwulst gezeichnet; sie präsentierte sich makroskopisch als kirschkerngrosser, ziemlich harter, in der Schleimhaut gelegener Knoten, über dessen Kuppe sich ein kleines Geschwür befand; eine generelle Hyperplasie der Magenschleimhaut war vorhanden).

a)—a_1) Hyperplastische Magenschleimhaut; man sieht die Krypten bezw. die Ausführungsgänge (α) der stark vermehrten Drüsen (β).
b)—b_1) Das Adenomknötchen; es fehlen Krypten bezw. Ausführungsgänge; bei
c) ungeordnete Anhäufungen von Drüsen; diese zum Teil leicht ektasiert.
d) Stark vermehrtes Bindegewebe der Mukosa.
e) Muscularis mucosae.
f) Submukosa.

Fig. 149.

Polypöses Adenom der Dickdarmschleimhaut.

(Stückchen, welches bei einem 2jährigen Kind spontan abgegangen war — mit Fig. 146 zu vergleichen).

$\left(\text{Vergr. } \frac{11}{1}\right)$

a) Drüsenschläuche, z. T. reich verzweigt, in dichtester Lagerung. Dazwischen spärliches fibrilläres Stroma; bei
b) Oberflächlich mazerierte Partie.

Fig. 150.

Aus einer kongenitalen Cystenniere.

(Kystoma renis congenitum).

(s. Borst, Festschrift der phys. med. Gesellschaft Würzburg 1899.)

$\left(\text{Vergr. } \frac{390}{1}\right)$

a) u. a_1) zwei Tubuli, die bei
b) in ein einziges Kanälchen zusammenlaufen; letzteres geht bei
c) in eine Kugelschale über.
d) Spindelzellenreiches Bindegewebe.

Fig. 151.

Aus einer kongenitalen Cystenniere.

(Kystoma renis congenitum).

(s. Borst, Festschrift der phys. med. Gesellschaft Würzburg 1899.)

$\left(\text{Vergr. } \frac{110}{1}\right)$

a) Fibrilläres Bindegewebe.
b) Membrana propria (kernhaltig).
c) Epithelbekleidetes Bläschen, dessen Wand bei c_1) angeschnitten ist.
d) Kanälchen, in das Bläschen einmündend.

Fig. 148.

Fig. 149.

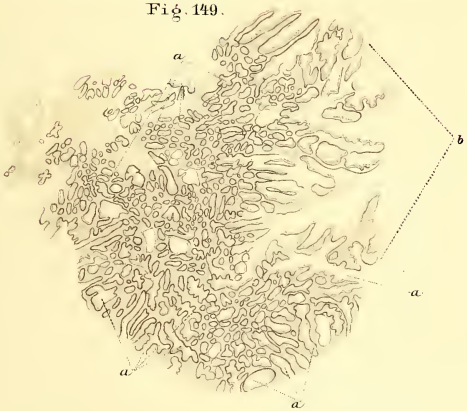

Fig. 150.

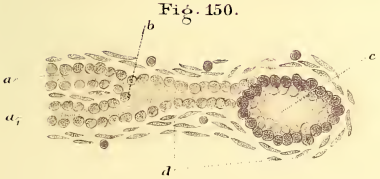

Fig. 151.

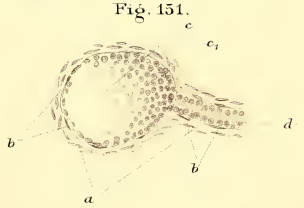

Verlag v. J. F. Bergmann, Wiesbaden.

Kgl. Univers.-Druckerei v. H. Stürtz, Würzburg.

TAFEL XXX.

FIGUR 152—154.

TAFEL XXX.

Fig. 152.

Kongenitale Cystenleber.

(Kystoma hepatis congenitum.)

(s. Borst, Festschrift der phys. med. Ges. Würzburg 1899.)

(Vergr. $\frac{33}{1}$)

a) Leberparenchym, bei
a_1) eine Venula centralis.
b) Neugebildetes faseriges Bindegewebe, bei
b_1) Gefässe desselben.
c) Verzweigte und gegenseitig vielfach in Verbindung stehende Tubuli (mit einschichtigem kubischen Epithel ausgekleidet) vom Charakter der Gallengänge; bei
c_1) Vordringen der Tubuli in das Leberparenchym.
d) Rest von Leberparenchym, von der tubulösen Neubildung noch nicht aufgebraucht; bei
d_1) noch eine Venula centralis in einem solchen Rest sichtbar.

Fig. 153.

Kongenitale Cystenleber. Intraacinöse Gallengangswucherung.

(Kystoma hepatis congenitum).

(s. Borst, Festschrift der phys. med. Ges. Würzburg 1899.)

(Vergr. $\frac{390}{1}$)

a) Leberzellenbalken.
b) Intraacinöse Kapillaren, z. T. mit deutlichem Endothel.
c) Wucherndes Epithel vom Charakter des Gallengangsepithels; bei
d) sitzt das Epithel den Leberzellen direkt auf; bei
e) dringen Epithelzellen zwischen Leberzellen (in Gallenkapillaren) vor; bei
f) senkt sich eine flach ausgestreckte Epithelzelle in eine intraacinöse Gallenkapillare ein.
g) Intraacinöse Gallenkapillare.
h) Kerne von Leberzellen mit zerfallenem Protoplasma; körnige Massen in deren Umgebung (zu Grunde gehendes Leberparenchym).

Fig. 154.

Kystoma pseudomucinosum ovarii.

(Vergr. $\frac{10}{1}$) (Karmin.)

a) Bindegewebiges Stroma.
b) Drüsenschläuche } die einschichtigen Cylinderzellenbeläge durch einen roten
b_1) Cysten } Saum angedeutet.
c) Cysten, deren Wandungen beginnende Papillenbildung zeigen.

Fig. 152.

Fig. 153.

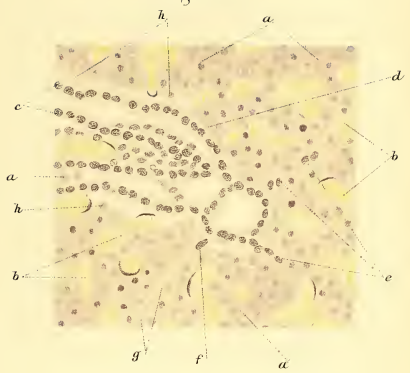

Fig. 154.

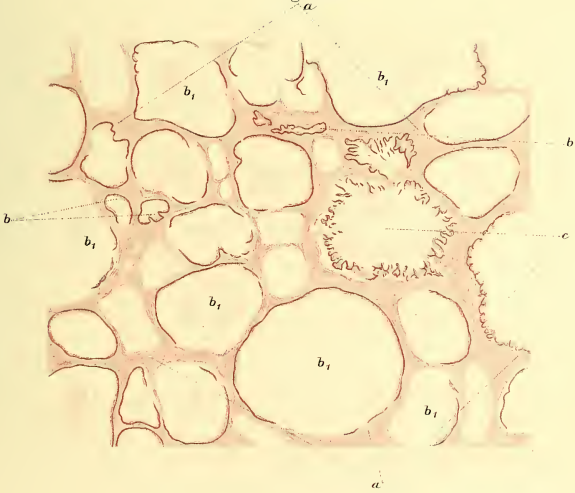

Verlag v. J. F. Bergmann, Wiesbaden.

Kgl. Univers.-Druckerei v. H. Stürtz, Würzburg.

TAFEL XXXI.

FIGUR 155—157.

TAFEL XXXI.

Fig. 155.

Papilloma ovarii.

(Cystadenoma papilliferum kombiniert mit Oberflächenpapillom.)

(Vergr. $\frac{33}{1}$)

a) Oberfläche des Ovariums.
b) Papilläre Wucherung, von der Oberfläche des Ovariums ausgehend.
c) Kurze, epithelbekleidete Papillen, in das Lumen einer Cyste hineinragend.
d) Mächtige, verzweigte Papillen der Oberfläche des Ovariums; die Papillen mit cylindrischem, z. T. aber unregelmässigem Epithel bekleidet, welches vielfach abgestossen ist.
e) Drüsenartige Räume, zwischen Papillen in der Tiefe gelegen.

Fig. 156.

Cystadenoma papilliferum ovarii (krebsig).

(Vergr. $\frac{10}{1}$) Karmin.

a) Gefässeführendes Stroma.
b) Cysten mit dendritisch verästelten Papillen total ausgefüllt.
c) Solide gewordene Cysten, von einem Netz (dunkelrot gefärbter) Epithelbalken durchzogen, welches sich mit einem Netz von Bindegewebsbälkchen (hellrosa) in den Raum teilt.

Fig. 157.

Papilläres Adenom der Niere.

(Vergr. $\frac{33}{1}$)

a) Wenig verzweigte, mit einschichtigem kubischem Epithel ausgekleidete Tubuli, z. T. papilläre Wucherungen zeigend; bei
b) Dendritisch verzweigte Papillen; bei
c) Quergeschnittene Papillen.
d) Fibrilläres Stroma.
e) Bindegewebige Kapsel der Geschwulst.
f) Harnkanälchen, z. T. erweitert und in vermehrtes Bindegewebe (interstitielle Entzündung) eingebettet.

Fig. 155.

Fig. 156.

Fig. 157.

Verlag v. J. F. Bergmann, Wiesbaden.

Kgl. Univers.-Druckerei v. H. Stürtz, Würzburg.

TAFEL XXXII.

FIGUR 158—160.

TAFEL XXXII.

Fig. 158.

Molluscum contagiosum.

(Nach einem Präparat von Geh.-Rat Prof. v. Rindfleisch.)

$\left(\text{Vergr. } \frac{47}{1}\right)$ (Karmin).

a) Epidermiszapfen.
b) Anhäufungen von „Molluskumkörperchen" im Zentrum der Epithelkörper; bei
b_1) Zentraler Zerfall der Epithelkörper mit Haufen von „Molluskumkörperchen".

Fig. 159.

Adamantinom (sog. Adenoma adamantinum).
(Schmelzkeimepitheliom des Oberkiefers.)

$\left(\text{Vergr. } \frac{60}{1}\right)$

Querschnitt.

a) Fibrilläres, an Spindelzellen reiches Stroma.
b) Verzweigte Epithelstränge (aussen eine Schicht Cylinderzellen, nach innen polygonale und flache Zellen).
c) Voluminöse Epithelcylinder, bei
c_1) mit (z. T. hyalinisierten) Schichtungen. } gebaut wie b).
d) Zentrale (durch Zerfall entstandene) Lumina in den Epithelcylindern.
e) Epithelcylinder, der aussen eine Schicht Cylinderzellen, nach innen Plattenzellen und im Zentrum sternförmig verästelte Zellen zeigt.

Fig. 160.

Adamantinom (sog. Adenoma adamantinum).

$\left(\text{Vergr. } \frac{78}{1}\right)$

Längsschnitt.

a) Spindelzellenreiches Stroma.
b) Längs- und schräg getroffene charakteristische Epithelstränge, peripher aus Cylinderzellen, zentral aus Plattenzellen bestehend.

Fig. 158.

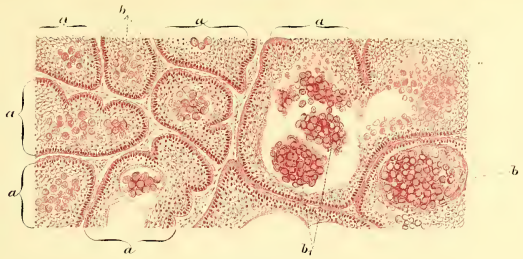

Fig. 159.

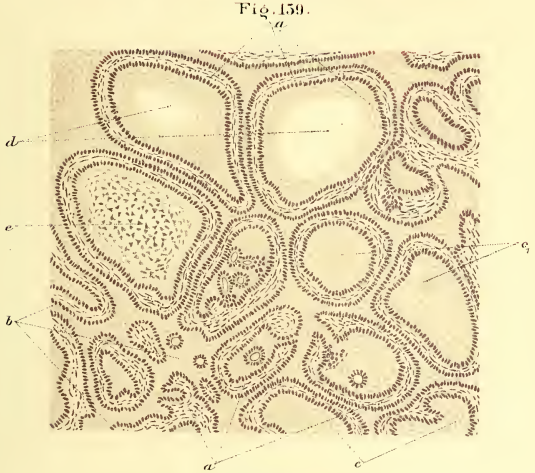

Fig. 160.



Verlag v. J. F. Bergmann, Wiesbaden.

Kgl. Univers.-Druckerei v. H. Stürtz, Würzburg

TAFEL XXXIII.

FIGUR 161—164.

TAFEL XXXIII.

Fig. 161.

Carcinoma simplex (mammae).

(Vergr. $\frac{47}{1}$)

a) Derbes, fibrilläres Stroma.
b) Solide Krebsnester, netzförmig verzweigt, in Lymphräumen liegend.

Fig. 162.

Carcinoma medullare (des Magens).

(Vergr. $\frac{47}{1}$)

a) Krebsnester, dicht gedrängt, wenig Stroma (rosa gefärbt) dazwischen.
b) Kleine Arterie.

Fig. 163.

Carcinoma scirrhosum (des Magens).

(Vergr. $\frac{33}{1}$)

a)—a_1) Schwielig verdickte Submukosa.
b)—b_1) Muskelschicht.
c) Schwieliges Bindegewebe der Submukosa.
d) Krebsnester
e) Entzündliches Infiltrat } in der Submukosa.
f) Gefässe
g) Muskelzüge.
h) Krebsige Infiltrate des Muskelbindegewebes.

Fig. 164.

Carcinoma scirrhosum (mammae).

(Vergr. $\frac{110}{1}$) van Gieson.

a) Derbes Stroma.
b) Schmale Krebszellenzüge in den engen (lymphatischen) Spalten des Stromas gelegen.

Fig. 161.



Fig. 162.

Fig. 163.

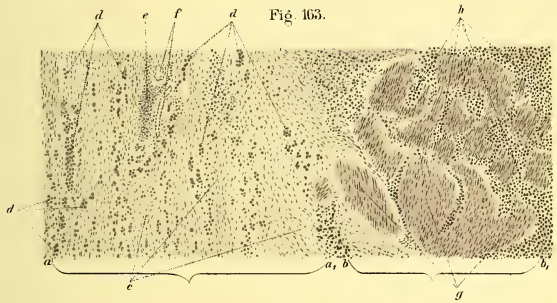

Fig. 164.

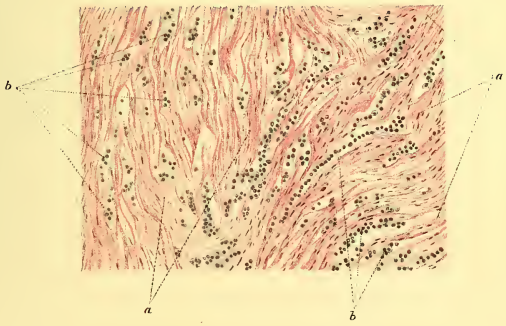

Verlag v. J. F. Bergmann, Wiesbaden. Kgl. Univers.-Druckerei v. H. Stürtz, Würzburg.

TAFEL XXXIV.

FIGUR 165—168.

TAFEL XXXIV.

Fig. 165.

Carcinoma gelatinosum (des Magens).

(Vergr. $\frac{47}{1}$)

a) Muskelzüge der Magenwand, auseinandergedrängt durch
b) gallertig entartetes Karzinomgewebe; bei
b_1) Haufen von Karzinomzellen (noch nicht gallertig entartet).

Fig. 166.

Carcinoma gelatinosum (des Magens).

(Vergr. $\frac{275}{1}$)

a) Bindegewebiges Stroma.
b) Krebszellenhaufen.
c) Mitosen in Krebszellen.
d) Krebszellen, grosse Schleimtropfen enthaltend; der Kern an die Peripherie gerückt und ganz abgeplattet.

Fig. 167.

Carcinoma gelatinosum (der Mamma).

(Vergr. $\frac{22}{1}$)

a) Fibrilläres Bindegewebe als Stroma.
b) Gallertig (schleimig) entartetes Stroma.
c) Krebskörper, teils solid, teils von Luminibus durchbrochen.

Fig. 168.

Cylinderepithelkrebs (des Magens).

(Vergr. $\frac{12}{1}$)

a) Magenschleimhaut.
b) Starke Ektasie der Magendrüsen.
c) Kleine Cyste in der Magenschleimhaut, durch Drüsenektasie entstanden.
d) Bindegewebe der Submukosa (mit Gefässen), einzelne grössere Abteilungen der Geschwulstmasse begrenzend.
e) Verzweigte, vielfach untereinander kommunizierende Räume, von Cylinderzellen austapeziert (Krebsparenchym); zwischen den krebsigen, drüsenartigen Massen wenig weiches, zellreiches Bindegewebe als Stroma.

Fig. 165

Fig. 166.

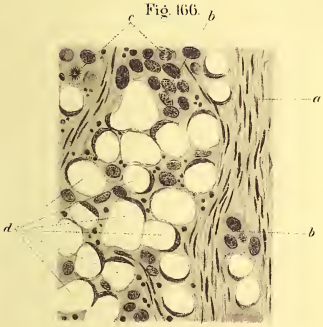

Fig. 167.

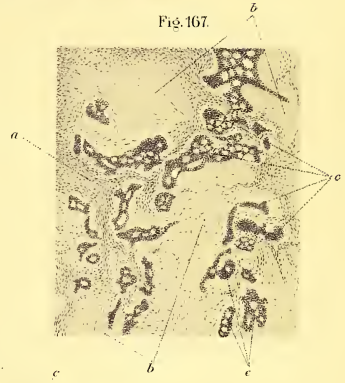

Fig. 168.

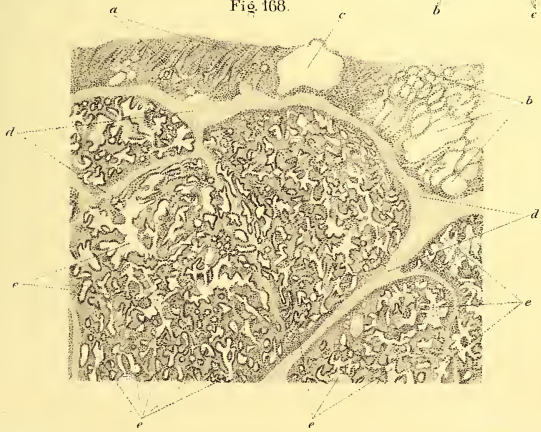

Verlag v. J. F. Bergmann, Wiesbaden.

Kgl. Univers.-Druckerei v. H. Stürtz, Würzburg.

TAFEL XXXV.

FIGUR 169—171.

TAFEL XXXV.

Fig. 169.

Carcinoma adenomatosum (des Rektums).

(Vergr. $\frac{17}{1}$)

a) Normale Drüsen (Krypten) der Dickdarmschleimhaut.
b) Blutgefässe der Schleimhaut, erweitert, mit Blut gefüllt.
c) Krebsige Drüsenschläuche in der Submukosa.
d) Einwachsen der Krebsschläuche in die Mukosa, von unten her; bei
e) Krebsige Schläuche und normale Drüsen in engster Nachbarschaft; letztere comprimirt; bei
f) mündet ein Krebsschlauch, der aus der Submukosa heraufgewachsen ist, in eine Krypte ein; das Epithel der letzteren ist abgestossen.

Fig. 170.

Carcinoma adenomatosum (des Rektums).

(Vergr. $\frac{17}{1}$)

(Durchbruch von der Submukosa durch die Schleimhaut in das Darmlumen.)

a) Dickdarmschleimhaut mit längs und quer getroffenen Drüsen.
a_1) Dickdarmdrüsen in der Nachbarschaft des Carcinoms, welches von der Submukosa her in die Schleimhaut einwächst und in letzterer eine polypöse Vorwölbung bildet.
b) Solide Krebszellennester } in der Submukosa.
c) Krebsige Drüsenschläuche }
d) Krebsige Drüsen in der Mukosa.
e) Erweiterte Blutgefässe der Mukosa.

Fig. 171.

Carcinoma adenomatosum (der Mamma).

(Vergr. $\frac{22}{1}$) Karmin.

a) Breite Stromazüge.
b) Krebsige Drüsenschläuche (mehrschichtiges Epithel!), meist quer getroffen.
c) Solide Krebszellennester und -stränge; bei
c_1) sind die soliden Stränge langgestreckt, z. T. verzweigt, an Tubuli erinnernd.
d) Grössere Krebskörper mit Luminibus.
e) Grosse Parenchymkörper, von Luminibus siebförmig durchbrochen.

Fig. 169.

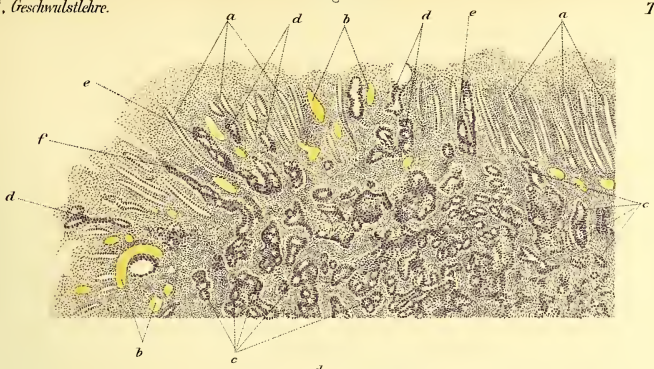

Fig. 170.

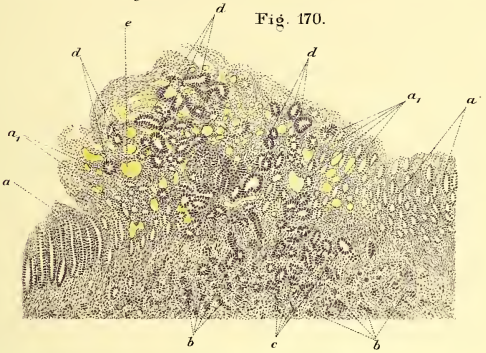

Fig. 171.

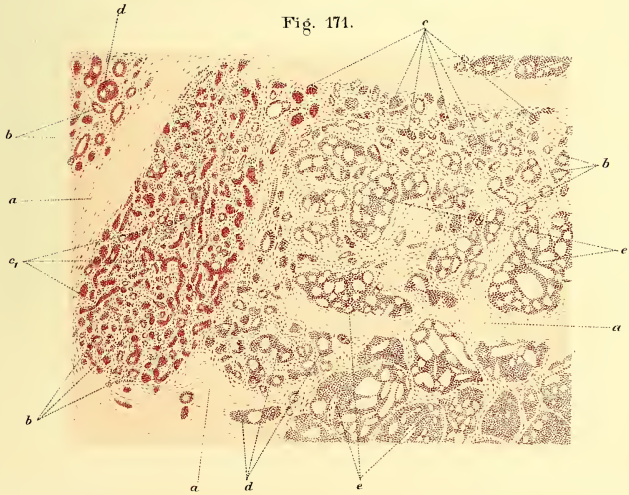

Verlag v. J. F. Bergmann, Wiesbaden.

Kgl. Univers.-Druckerei v. H. Stürtz, Würzburg.

TAFEL XXXVI.

FIGUR 172—174.

TAFEL XXXVI.

Fig. 172.

Carcinoma adenomatosum cysticum ovarii proliferans.

(Vergr. $\frac{33}{1}$)

a) Bindegewebiges Stroma mit Gefässen.
b) Verzweigte, krebsige Drüsenschläuche, mit mehrschichtigem Cylinderepithel ausgekleidet.
c) Cysten mit schleimigem und fettkörnigem Inhalt; an der Wand mehrschichtiges Cylinderepithel, das sich stellenweise zu Papillen erhebt; bei
c_1) Lumenbildung im Epithelbelag der Cysten bezw. innerhalb der rein epithelialen Papillen.
d) Cyste, in deren wucherndem Wandbelag sich viele drüsenartige Lumina gebildet haben.
e) Kleine Cyste von einem epithelialen Balkenwerk durchspannt, das verschieden gestaltete Lumina zwischen sich fasst. Die Lumina sind von Cylinderzellen umgeben.
f) Teil einer grossen Cyste, die in gleicher Weise wie die Cyste e) von einem, viele Lumina umschliessenden, rein epithelialen Balkenwerk durchspannt ist.

Fig. 173.

Aus einem Carcinoma medullare mammae.

(Verwischung des Drüsentypus.) (Es sind zwei verschiedene Stellen der Geschwulst in einem Bild vereinigt.)

(Vergr. $\frac{33}{1}$)

a) Stroma.
b) Solide, verzweigte Krebsstränge, in ihrer Konfiguration an sprossende Tubuli erinnernd; bei
c) Kolbige Endigungen der soliden Krebsstränge.
d) Lumina in den Krebskörpern.
e) Mächtig grosse Parenchymkörper, von massenhaften, rundlichen Luminibus filigranartig durchbrochen.

Fig. 174.

Carcinoma medullare renis.

(Vergr. $\frac{135}{1}$)

a) Spärliches, gefässführendes Stroma.
b) Solide Nester vielgestaltiger Krebszellen.
c) Krebsalveolen mit zentralen unregelmässigen Lichtungen.

Fig. 172.

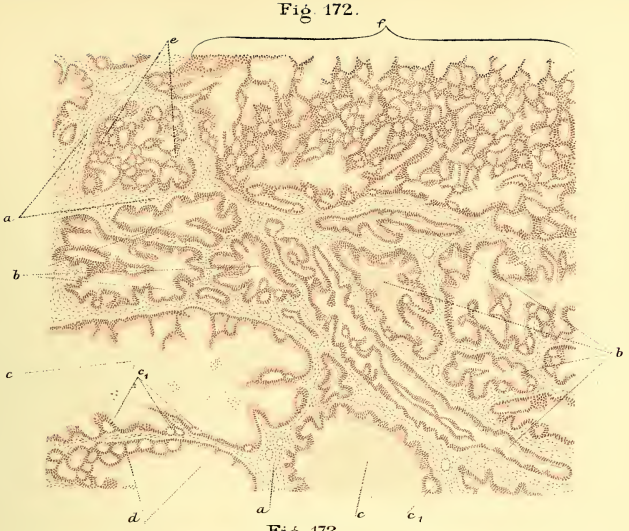

Fig. 173.

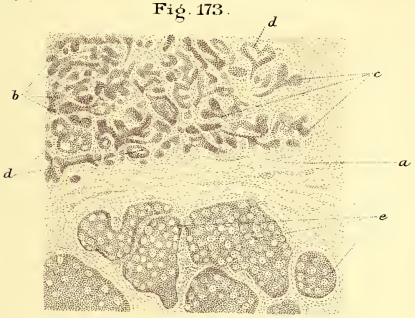

Fig. 174.

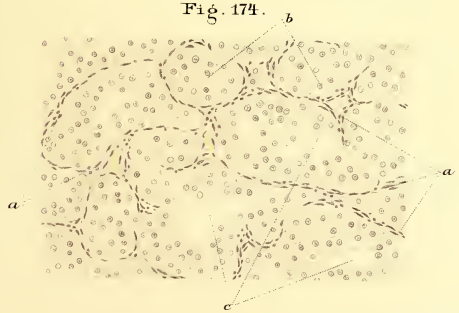

Verlag v. J. F. Bergmann, Wiesbaden.

Kgl. Univers.-Druckerei v. H. Stürtz, Würzburg.

TAFEL XXXVII.

FIGUR 175—178.

TAFEL XXXVII.

Fig. 175.

Aus einem cystisch-papillären Karzinom (der Niere).

(Vergr. $\frac{47}{1}$) Karmin.

Eine Cyste mit papillären, krebsigen Wucherungen ist zur Hälfte gezeichnet.

a) Epithelbelag der Cyste, einreihig; bei
b) mehrschichtiges unregelmässiges Epithel; bei
c) hat sich bereits zartfaseriges Bindegewebe in die Epithelanhäufung eingesenkt.
d) Dendritische Papillen von mehrschichtigem, polymorphem Epithel bekleidet.
e) Bindegewebe.
f) Glomerulus.
g) Komprimierter Glomerulus.

Fig. 176.

Carcinoma scirrhosum mammae.

(Wachstum in einem Drüsenläppchen).

(Vergr. $\frac{110}{1}$) Karmin.

a) Mit kleinen Rundzellen infiltriertes Bindegewebe.
b) Normale Mammatubuli.
c) Solide, z. T. gabelig verzweigte Krebsstränge, in Lymphräumen liegend.
d) Blutgefäss.

Fig. 177.

Carcinoma medullare (des Magens).

(Wachstum in der Magenschleimhaut.)

(Senkrechter Schnitt.)

a) Diffus infiltrierende Krebsmasse.
b) Längs getroffenes Magengrübchen mit einmündenden Drüsen.
c) Quergetroffene Magendrüsen. Das Epithel dieser Drüsen desquamirt, teilweise fehlend.
d) Normale Magendrüse (quer).

Fig. 178.

Carcinoma medullare (des Magens).

(Flachschnitt.)

s. Fig. 177.

a) Diffus infiltrierende Krebsmasse.
b) Quergeschnittene Magendrüsen, deren Epithel meist abgestossen ist und das Lumen ausfüllt; bei b_1 fehlt das Epithel der Drüsen fast völlig.

Fig. 175

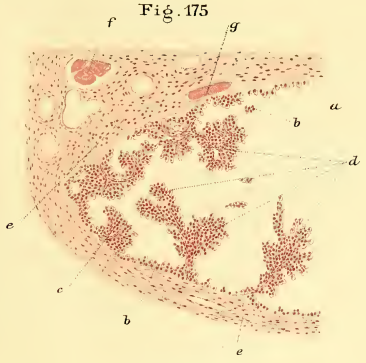

Fig. 176.

Fig. 177.

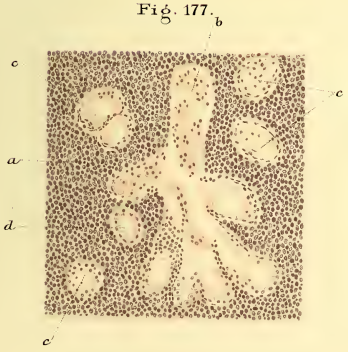

Fig. 178.

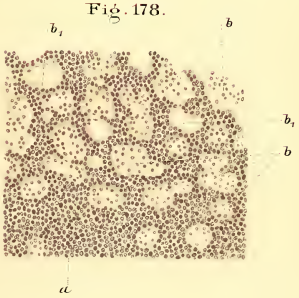

Verlag v. J. F. Bergmann, Wiesbaden.

Kgl. Universitäts-Druckerei v. H. Stürtz, Würzburg.

TAFEL XXXVIII.

FIGUR 179—181.

TAFEL XXXVIII.

Fig. 179.

Karzinom der Haut (Nasenflügel).
(Plattenepithelkrebs)

(Vergr. $\frac{10}{1}$)

a) Normale Epidermis; bei
a_1) tiefe Zapfen bildend.
b) Reste der normalen Epidermis, durch das fungös gewachsene Karzinom verworfen;
b_1) solche Reste in direkter Verbindung mit Krebszapfen.
c) Krebszapfen, teils solide, teils Lumina zeigend (letztere durch zentralen Zerfall entstanden).
c_1) Krebsgewebe, welches sich teilweise an Stelle der alten zerstörten Epidermis ausgebreitet hat und in gleicher Höhe in die angrenzende, noch erhaltene Epidermis übergeht; bei
c_2) grenzt Krebsepithel nach beiden Seiten hin an die in gleicher Höhe liegende normale Epidermis an.
d) Entzündlich infiltriertes und granulierendes Stroma (Kutisgewebe).

Fig. 180.

Hornkrebs des Magens.

(Vergr. $\frac{33}{1}$)

a) Verzweigte Krebsstränge (aus Plattenepithelien).
b) Grössere Krebszapfen mit verhornten Schichtungskugeln (Hornperlen); bei
b_1) mächtige Hornschichtungen.
c) Stroma.

Fig. 181.

Aus einem Plattenepithelkrebs der Lippe.
Epithelperlen.

(Vergr. $\frac{47}{1}$) Karmin.

a) Granulierendes Stroma.
b) Stränge aus Plattenepithelien.
c) Epithelperle; man sieht deutlich die allmählige Abplattung und konzentrische Aufschichtung der Epithelzellen.
d) Hornperle, zentral zerfallen und von Leukocyten besetzt; bei
d_1) zwei hyaline Körper durch hyaline Entartung von Epithelien entstanden (Parasiten!).
e) Leukocytenhaufen in der zerfallenen Hornperle.

Fig. 179.

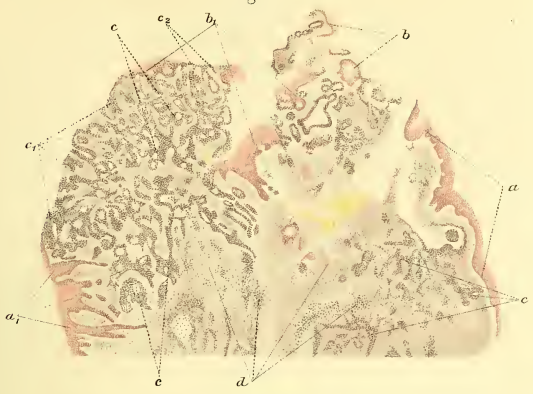

Fig. 180.

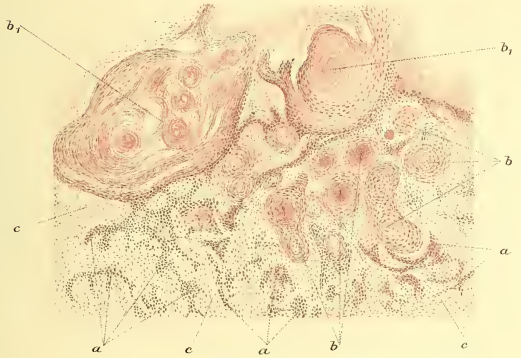

Fig. 181.

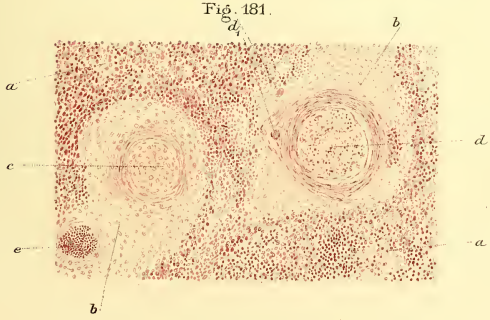

Verlag v. J. F. Bergmann, Wiesbaden.

Kgl. Univers.-Druckerei v. H. Stürtz, Würzburg.

TAFEL XXXIX.

FIGUR 182—185.

TAFEL XXXIX.

Fig. 182.

Sog. Ulcus rodens der Gesichtshaut
(mit Thierschscher Implantation behandelt).
(Nach einem Präparat von Geh.-Rat Prof. v. Rindfleisch).

$\left(\text{Vergr. } \frac{33}{1}\right)$

a) Junge Epidermis.
b) Dünne Lagen Plattenepithels auf:
c) Gefässhaltigem Granulationsgewebe.
d) Verzweigte Stränge aus Plattenepithelien, in Lymphräumen liegend; bei
d_1) ist ein Krebsstrang in direkter Berührung mit der jungen Epidermis.
e) Krebsstränge mit konzentrischen Schichtungen.
f) Verkalkte Schichtungskugeln.
g) Kutisgewebe.

Fig. 183.

Plattenepithelkrebs (der Portio vaginalis uteri).
Wachstum.

$\left(\text{Vergr. } \frac{33}{1}\right)$

a) Cervixdrüsen.
b) Cervixdrüse, in deren Lumen ein Krebskörper b_1) (aus Plattenepithelien gebildet) liegt.
c) Cervixdrüse, in welche an einer Stelle c_1) ein Krebszapfen einwächst.
d) Solide Krebszapfen.

Fig. 184.

Plattenepithelkrebs der Portio,
auf der Scheide ganz oberflächlich und papillär wuchernd.

$\left(\text{Vergr. } \frac{15}{1}\right)$

a) Entzündlich infiltriertes subepitheliales Gewebe der Vagina.
b) Bindegewebe und Gefässe der Vaginalwand.
c) Verzweigte, gefässreiche Papillen, von dicken Lagen geschichteten Plattenepithels (Krebsepithel!) überzogen; bei
d) beginnende papilläre Sprossung.
e) Normales Scheidenepithel.
f) Krebsepithel an Stelle des zu grunde gegangenen Scheidenepithels.

Fig. 185.

Plattenepithelkrebs der Portio (vgl. Fig. 184).

$\left(\text{Vergr. } \frac{47}{1}\right)$

a) Entzündlich infiltriertes subepitheliales Gewebe der Scheide.
b) Bindegewebe und Gefässe der Scheidenwand.
c) Scheidenepithel, bei
c_1) sich auf den vorwuchernden Karzinomkörper d) umschlagend.

Fig. 182.

Fig. 183.

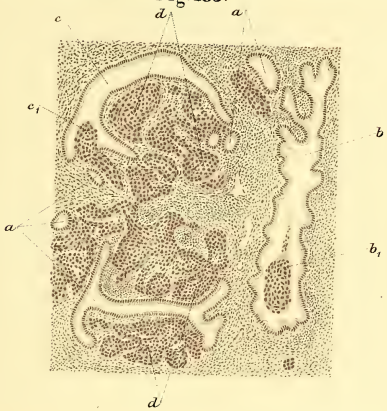

Fig. 184.

Fig. 185.

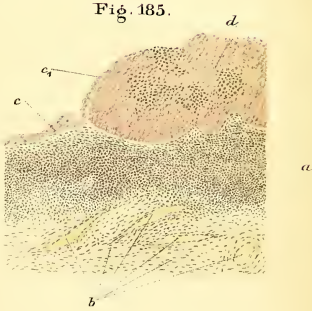

Verlag v. J. F. Bergmann, Wiesbaden.

Kgl. Univers.-Druckerei v. H. Stürtz, Würzburg.

TAFEL XXXX.

FIGUR 186—189.

TAFEL XXXX.

Fig. 186.

Karzinom der Haut

(sekundäre Verwachsung mit normaler Epidermis).

(Vergr. $\frac{60}{1}$)

a) Normale Epidermis mit Stratum corneum; bei
b) tritt ein Karzinomzapfen mit einer interpapillären Epitheleinsenkung der normalen Epidermis in Verbindung; bei
b_1) ist ein Epidermiszapfen rings von Karzinomgewebe umgeben; letzteres wächst (nach links hin) eine kurze Strecke unter der normalen Epidermis fort, mit letzterer in direktem Kontakt.
c) Krebszapfen.
d) Entzündlich infiltriertes und granulierendes Stroma.

Fig. 187.

Hautkarzinom (normale Epidermis durchbrechend).

(Vergr. $\frac{47}{1}$)

a) Normale Epidermis; bei
b) zur Seite geschobene Epithelleisten; bei
c) Breiter Durchbruch eines Karzinomzapfens durch die normale Epidermis.
d) Schmale Krebsstränge von unten her an die normale Epidermis herantretend.
e) Krebszapfen.
f) Stroma mit Gefässen, stellenweise entzündlich infiltriert.

Fig. 188.

Hautkrebs (normale Epidermis diffus durchwachsend).

(Vergr. $\frac{78}{1}$)

a) Normale Epidermis, bei
a_1) Stratum corneum.
b) Die Abgangsstelle einer interpapillären Epithelleiste.
c) Krebszellen, mit kleinen Leukocyten vergesellschaftet, diffus die normale Epidermis infiltrierend.

Fig. 189.

Lippenkrebs (Entwickelung).

Kleiner, nicht ulzerierter Krebs.

(Vergr. $\frac{15}{1}$)

a) Verlängerte und teilweise auch verbreiterte, in die Tiefe wachsende Plattenepithelzapfen; die Zapfen sind verzweigt und vielfach in gegenseitiger Verbindung; bei
a_1) ist (zwischen den beiden Hinweisungslinien) ein netzartiges Gefüge der Zapfen zu sehen.
b) Konzentrische Schichtungen der verhornten Plattenepithelien.
c) Verbreiterte Hornschicht der Epidermis über dem Karzinom.
d) Stark entzündlich infiltriertes und granulierendes Bindegewebe, in das die Epithelzapfen einwachsen.
e) Normale Epidermis mit normalem Papillarkörper.
f) Kutisgewebe.

Fig. 186.

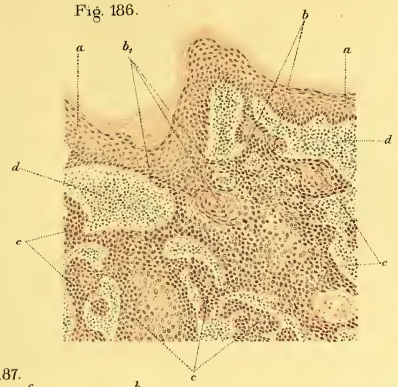

Fig. 187.

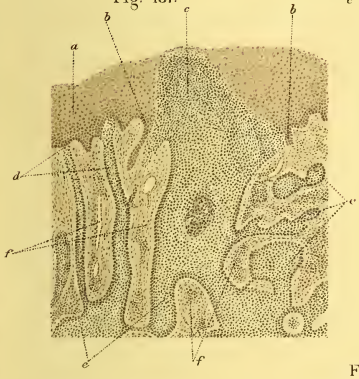

Fig. 188.

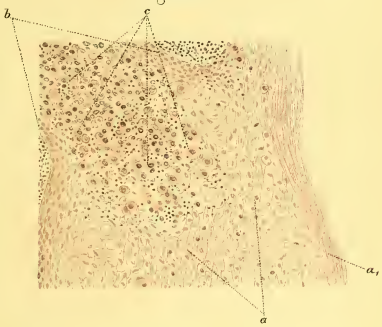

Fig. 189.

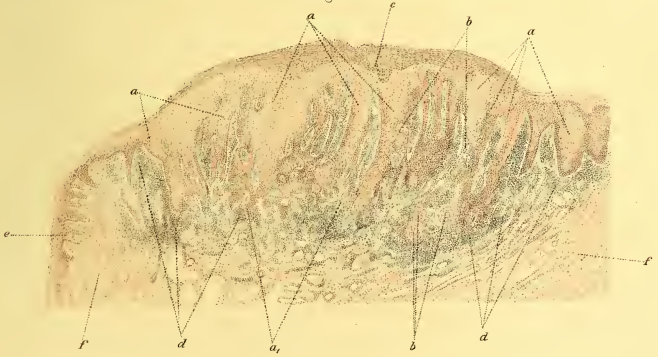

Verlag v. J. F. Bergmann, Wiesbaden.

Kgl. Univers.-Druckerei v. H. Stürtz, Würzburg.

TAFEL XXXXI.

FIGUR 190—192.

TAFEL XXXXI.

Fig. 190.

Ulzeriertes Karzinom der Haut.
(Übersichtsbild.)

(Vergr. $\frac{5}{1}$)

a) Normale Epidermis, scharf am Geschwür b) endigend.
b) Krebsgeschwür; bei
c) Zwei Epidermiszapfen rings von Krebskörpern umgeben.
d) Krebszapfen verschiedensten Kalibers auf Quer-, Schräg- und Längsschnitten
e) Kutisgewebe.

Fig. 191.

Ulzeriertes Karzinom der Lippe.
(Übersichtsbild.)

(Vergr. $\frac{5}{1}$)

a) Hautseite der Lippe mit Haartaschen.
b) Schleimhautseite.
c) Muskelschicht; (die dunkelroten punktierten Felder sind Durchschnitte durch Muskelbündel).
d) Fettläppchen.
e) Krebsgeschwür, rings umgeben von karzinomatös infiltriertem Gewebe (die Krebszapfen sind dunkelrot gehalten).
f) Zapfenbildung und Tiefenwachstum der Epidermis.
g) Zapfenbildung und Tiefenwachstum des Schleimhautepithels.
h) Netze von Krebssträngen (dunkelrot); bei
h_1) ist das Netz sehr engmaschig und von sehr zierlichen Epithelzapfen gebildet.

Fig. 192.

Talgdrüsenkrebs der Nase.
(Übersichtsbild.)

(Vergr. $\frac{5}{1}$)

a) Normale Epidermis.
b) Normale Talgdrüsen; bei
b_1) Haarbalg mit einmündender Talgdrüse.
c) Verbreiterte und verlängerte Epithelzapfen.
d) Krebsgeschwür: das Krebsgewebe liegt frei und fast im Niveau der normalen Epidermis.
e) Mächtige, lappige Epithelzapfen (stark verfettet!).
f) Kleinere Epithelzapfen in verschiedensten Durchschnitten.
g) Kutisgewebe.

Fig. 190.

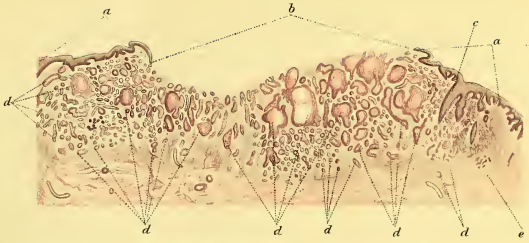

Fig. 191.

Fig. 192.

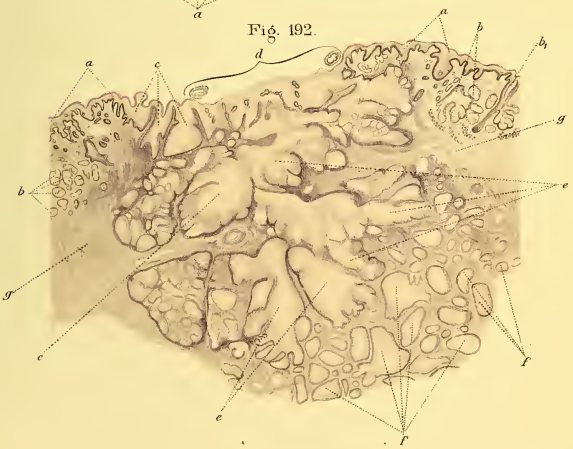

Verlag v. J. F. Bergmann, Wiesbaden.

Kgl. Univers.-Druckerei v. H. Stürtz, Würzburg.

TAFEL XXXXII.

FIGUR 193—197.

TAFEL XXXXII.

Fig. 193.

Maligne Choriongeschwulst.

(Nach einem Präparat von Prof. v. Franqué.)

(Vergr. $\frac{78}{1}$) (Saffranin)

a) Syncytiale Balken.
b) Langhanssche Zellen.
c) Verwischung der Unterschiede zwischen a) u. b).
d) Bluträume.
e) Fibrin und Leukocyten.

Fig. 194.

Maligne Choriongeschwulst.

(Nach einem Präparat von Prof. v. Franqué.)

(Vergr. $\frac{275}{1}$) (Saffranin).

a) Syncytiale Balken mit eingestreuten dunkelgefärbten Kernen.
b) Langhanssche Zellen.
c) Mitosen in Langhansschen Zellen.
d) Bluträume.
e) Leukocyten.

Fig. 195.

Maligne Choriongeschwulst.

(Nach einem Präparat von Geh.-Rat Prof. v. Rindfleisch.)

Metastase im Darm. (Vergr. $\frac{47}{1}$)

a) Darmschleimhaut mit Krypten.
b) Syncytiale Massen; bei
b_1) deutlich zu einem netzförmigen Balkenwerk angeordnet.

Fig. 196.

Maligne Nebennierengeschwulst.

(Vergr. $\frac{110}{1}$)

a) Bindegewebiges, kapillarenführendes Stroma.
b) Erweitertes Blutgefäss.
c) Solide Anhäufungen von (fetthaltigen) polygonalen Geschwulstzellen.
d) Lumina in den Parenchymkörpern; die Geschwulstzellen unregelmässig kubisch und cylindrisch.

Fig. 197.

Maligne Nebennierengeschwulst (atypische Form).

(Vergr. $\frac{275}{1}$)

a) Grosse (fetthaltige) Geschwulstzellen; der Fettgehalt ist durch die Körnelung angedeutet; bei
a_1) Zelle mit hypertrophischem Kern.
b) Stromazug.

Fig. 193.

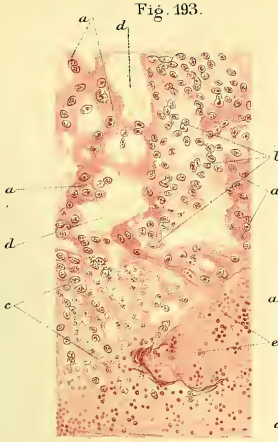

Fig. 194.

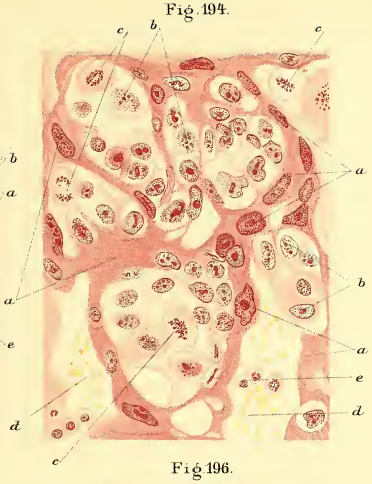

Fig. 195.

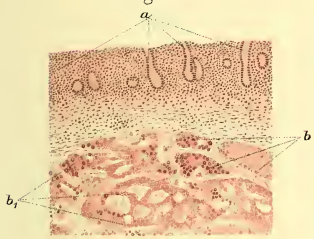

Fig. 196.

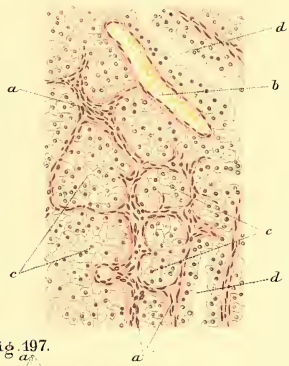

Fig. 197.

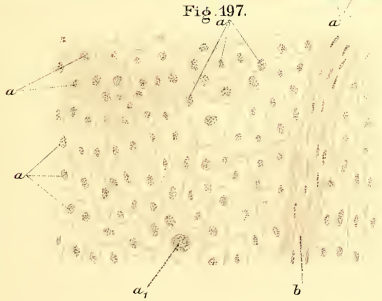

Verlag v. J. F. Bergmann, Wiesbaden. Kgl. Univers.-Druckerei v. H. Stürtz, Würzburg.

TAFEL XXXXIII.

FIGUR 198—199.

TAFEL XXXXIII.

Fig. 198.

Mischgeschwulst der Niere.
(Sog. embryonales Adenosarkom.)

(Vergr. $\frac{47}{1}$)

a) Spindelzelliges, sarkomartiges Gewebe.
b) Anhäufungen eines indifferenten, epitheloidzelligen Keimgewebes.
c) Drüsentubuli, z. T. wenig verzweigt.
c_1) Tubuli innerhalb des indifferenten Keimgewebes.
d) Züge glatter Muskelfasern.
e) Gefäss.

Fig. 198a.

Dasselbe Präparat (Starke Vergrösserung).

($\frac{275}{1}$)

α) Spindelzelliges Gewebe.
β) Drüsentubulus, blind in ein Bläschen endigend.
γ) Kernhaltige Membrana propria.

Fig. 199.

Wand einer Kiemengangscyste.

(Vergr. $\frac{33}{1}$)

a) Geschichtetes Flimmerepithel als Bekleidung der inneren Oberfläche der Cyste. Die Oberfläche ist plump papillös gegliedert und zeigt tiefe kryptenartige Einsenkungen; bei
b) Sind die Krypten nur in ihren tiefsten Teilen im Schnitt getroffen; die Verbindung mit der Oberfläche liegt nicht im Schnitt.
c) Weiches Schleimhautbindegewebe, von Lymphocyten reichlich durchsetzt.
d) Follikelartige Anhäufungen von Lymphzellen.
e) Gefässe.
f) Derberes Bindegewebe als äusserste Wandschicht der Cyste.

Fig. 198.

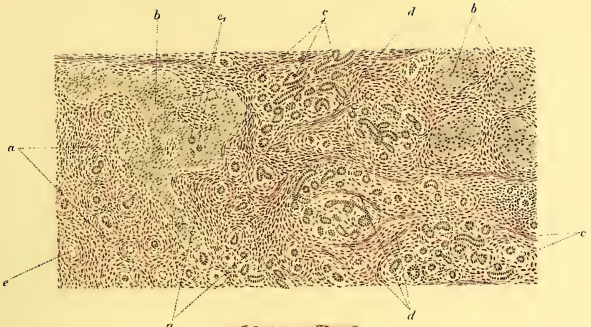

Fig. 198a



Fig. 199.

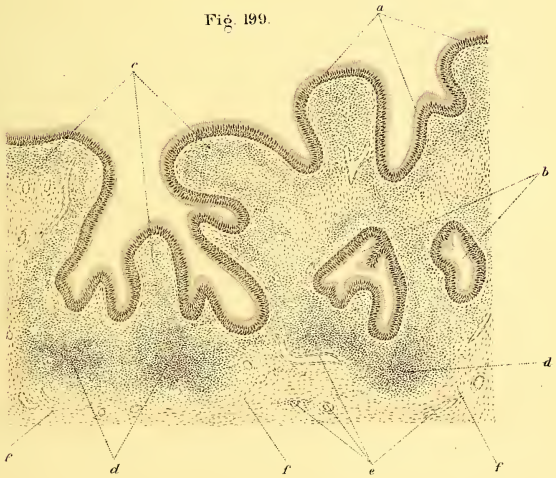

Verlag v. J. F. Bergmann, Wiesbaden. Kgl. Universitäts-Druckerei v. H. Stürtz, Würzburg.

TAFEL XXXXIV.

FIGUR 200.

TAFEL XXXXIV.

Fig. 200.

Aus einem Sakral-Teratom.

(Vergr. $\frac{14}{1}$)

a) Zentralnervensubstanz.
b) Kleine Cysten (mit Epemdymepithel ausgekleidet) innerhalb der Nervensubstanz.
c) Fibrilläres, gefässführendes Bindegewebe.
d) Cysten mit geschichtetem Plattenepithel ausgekleidet; rechts mit fettkörnigem Inhalt.
e) Cyste, teils (linke Hälfte) mit Cylinderepithel, teils mit
e_1) Plattenepithel ausgekleidet; ebenfalls fettkörniger Inhalt.
f) Cyste, zur einen Hälfte (rechts) mit hohem Cylinderepithel, zur anderen Hälfte (links) mit niedrig cylindrischem, fast kubischem Epithel bekleidet.
g) Cysten mit kubischem und abgeplattetem Epithel.
h) Cyste mit Flimmerepithel.
i) Gruppen von Drüsentubulis; bei
i_1) Ein grösserer, mit Cylinderepithel ausgekleideter Drüsenschlauch.
k) Cyste, die teils mit
l) hohem Cylinderepithel ausgekleidet ist und hier einen feinzottigen Bau der Wand erkennen lässt, teils
m) geschichtetes Plattenepithel aufweist. Die Grenze zwischen beiden Epithelsorten haarscharf bei n.

Fig. 200.

Verlag v. J. F. Bergmann, Wiesbaden.

Kgl. Univers.-Druckerei v. H. Stürtz, Würzburg.

TAFEL XXXXV.

FIGUR 201.

TAFEL XXXXV.

Fig. 201.

Aus einem Teratom des Hodens.

(Vergr. $\frac{25}{1}$)

a) Grosse Cyste mit unregelmässig faltiger Oberfläche, von hohem Cylinderepithel bekleidet.
b) Glatte Muskelfaserzüge in der Umgebung der Cyste.
c) Hyaliner Knorpel.
d) Gruppen von Drüsen (Schleimdrüsen).
e) Nervenbündelchen.
f) Ganglien vom Charakter der Spinalganglien.
g) Gefässe.
h) Fibrilläres Bindegewebe.

Fig. 201.

Verlag v. J. F. Bergmann, Wiesbaden. Kgl. Univers.-Druckerei v. H. Stürtz, Würzburg.

TAFEL XXXXVI.

FIGUR 202.

TAFEL XXXXVI.

Fig. 202.

Aus einem Teratom des Ovariums.
(sog. zusammengesetztes Dermoid.)
(Nach einem Präparat von Geh.-Rat Prof. v. Rindfleisch.)

$\left(\text{Vergr. } \frac{25}{1}\right)$

a) Dermoidcyste, von Epidermis ausgekleidet, mit abgestossenen Epidermisschuppen und Haaren gefüllt; bei
a_1) Haare in ihren Schäften steckend.
b) Haarbälge (längs geschnitten), z. T. mit Haaren.
c) Haarbälge quer geschnitten (mit Haaren).
d) Talgdrüsen, in die Cyste a) einmündend.
e) Epidermoidcysten, von Epidermis ausgekleidet, mit abgestossenen Epidermiszellen gefüllt. Die eine der kleinen Cystchen enthält eine grosse konzentrisch geschichtete Epithelperle (cholesteatomartig).
f) Fibrilläres Bindegewebe.
g) Fettgewebe.
h) Glatte Muskelfasern.
i) Hyaliner Knorpel.
k) Knochenbälkchen.
l) Zahn mit inneren und äusseren Schmelzzellen, Schmelzpulpa, Schmelz, Zahnbein, Odontoblastenschicht und Zahnpapille (Zahnpulpa).
m) Teil einer Epidermoidcyste.

Fig. 202.

Verlag v. J. F. Bergmann, Wiesbaden. Kgl. Univers.-Druckerei v. H. Stürtz, Würzburg.